




# Pediatría

[www.elsevier.es/revistapediatria](http://www.elsevier.es/revistapediatria)



## Reporte de caso

# Enfermedad granulomatosa crónica: reporte de caso



Jairo Muñoz Cerón<sup>a,d,\*</sup>, Martha Viviana Botello<sup>b</sup>, María Consuelo-Casas<sup>c</sup>,  
Diego Armando Díaz<sup>d</sup> y María Claudia Ortega<sup>e</sup>

<sup>a</sup> Docente Programa de Medicina, Fundación Universitaria Navarra-Clinica Medilaser, Neiva-Huila-Colombia

<sup>b</sup> Estudiante Programa de Medicina, Fundación Universitaria Navarra, Neiva-Huila-Colombia

<sup>c</sup> Directora Instituto de Referencia Andino, Bogotá DC-Colombia

<sup>d</sup> Unidad de Citometria de flujo del Instituto de Referencia Andino, Bogotá DC-Colombia

<sup>e</sup> Profesora Asistente Departamento de Pediatría Fundación de Ciencias de la Salud – Hospital Universitario Infantil de San José, Bogotá DC-Colombia

## INFORMACIÓN DEL ARTÍCULO

### Historia del artículo:

Recibido el 29 de julio de 2015

Aceptado el 3 de octubre de 2015

On-line el 1 de noviembre de 2015

### Palabras clave:

Enfermedad Granulomatosa Crónica

Dihidrorodamina 1,2,3

Fenómeno de Lyonización

## R E S U M E N

La Enfermedad Granulomatosa Crónica, es una Inmunodeficiencia Primaria (IDP), clasificada dentro de los defectos funcionales de fagocitos, asociada a mutaciones en el complejo multiprotéico NADPH oxidasa, las cuales se asocian con el patrón de herencia de la enfermedad, siendo más frecuente los casos ligados al cromosoma X con una frecuencia del 60%, en donde es importante encontrar a las madres portadoras de la enfermedad. Las manifestaciones clínicas de esta enfermedad son infecciones recurrentes y severas generadas por bacterias catalasa positivas, además de levaduras. Los hallazgos clínicos más frecuentes son infecciones severas en piel, adenitis, hepatoesplenomegalia, neumonía recurrente, formación de granulomas y en aproximadamente un 40% de los pacientes BCGitis.

El diagnóstico de la enfermedad granulomatosa crónica se ha realizado tradicionalmente con la técnica colorimétrica de nitró azul tetrazolium (NBT). Sin embargo, actualmente se dispone del ensayo de Dihidrorodamina 1,2,3 el cual se caracteriza por ser más sensible y específico además de permitir la detección del fenómeno de Lyonización en madres portadoras de la enfermedad como la actividad residual de la enzima.

El objetivo de este estudio es describir el reporte de un caso clínico de EGC y la importancia del ensayo de Dihidrorodamina 1,2,3 por citometria de flujo, como apoyo en el diagnóstico de la EGC. Se trata de un estudio de reporte de caso, descriptivo, en el cual se realizó una búsqueda en la literatura científica, encontrando una correlación con los hallazgos clínicos y de laboratorio del paciente y su progenitora. Como resultado final del estudio, se observó una disminución severa en la producción de especies reactivas del oxígeno (EROs) en el paciente, además del fenómeno de Lyonización en su progenitora.

\* Autor para correspondencia.

Correo electrónico: [jairo.microbiologo@hotmail.com](mailto:jairo.microbiologo@hotmail.com) (J. Muñoz Cerón).

<http://dx.doi.org/10.1016/j.rcpe.2015.10.003>

0120-4912/© 2015 Revista Pediatría EU. Publicado por Elsevier España, S.L.U. Este es un artículo Open Access bajo la licencia CC BY-NC-ND (<http://creativecommons.org/licenses/by-nc-nd/4.0/>).

Frente a la sospecha clínica de alteración funcional de fagocitos, la prueba de oxidación de Dihidrorodamina permite detectar la alteración en la producción especies reactivas del oxígeno (EROs) como el fenómeno de Lyonización.

© 2015 Revista Pediatría EU. Publicado por Elsevier España, S.L.U. Este es un artículo Open Access bajo la licencia CC BY-NC-ND (<http://creativecommons.org/licenses/by-nc-nd/4.0/>).

## Chronic granulomatous disease: case report

### A B S T R A C T

#### Keywords:

Chronic Granulomatous Disease  
Dihydrorhodamine  
Lyonisation Phenomenon

Chronic granulomatous disease is a primary immunodeficiency (PID) classified within the phagocytes functional defects associated with mutations in the multi-protein enzyme complex, NADPH oxidase, which are associated with the pattern of inheritance of the disease. X-linked cases have a frequency of 60%, which makes it important to find surrogates of the disease. The clinical manifestations of this disease are recurrent, and with severe infections generated by catalase positive bacteria, as well as yeasts. The most common clinical findings are severe skin infections, lymphadenitis, hepatosplenomegaly, recurrent pneumonia, and granuloma formation in approximately 40% of patients with BCGitis.

The diagnosis of chronic granulomatous disease has traditionally been made with the colorimetric nitro blue tetrazolium (NBT) technique. However, the currently available 1,2,3 dihydrorhodamine assay, which has shown to be more sensitive and specific, in addition to enable detection of the lyonisation phenomenon in mothers carrying the disease, as well as the residual activity of the enzyme.

The aim of this study was to report a case of CGD, and the importance of 1,2,3 dihydrorhodamine test by flow cytometry, as support in its diagnosis. It is a descriptive study case report, and includes a search in the scientific literature, and finding a correlation with clinical and laboratory findings of the patient and the mother.

The end result of the study, a severe decrease was observed in the production of reactive oxygen species (ROS) in the patient, in addition to the lyonisation phenomenon in the mother.

Faced with clinical suspicion of functional impairment of phagocytes, the dihydrorhodamine oxidation test can detect the alteration in the production of reactive oxygen species (ROS) as well as the lyonisation phenomenon.

© 2015 Revista Pediatría EU. Published by Elsevier España, S.L.U. This is an open access article under the CC BY-NC-ND license (<http://creativecommons.org/licenses/by-nc-nd/4.0/>).

## Introducción

La Enfermedad Granulomatosa Crónica (EGC), es una Inmunodeficiencia Primaria (IDP), clasificada dentro de los defectos funcionales de fagocitos, asociada a mutaciones que afectan el complejo multiprotéico NADPH oxidasa, con la consecuente disminución en la producción de las Especies Reactivas del metabolismo del Oxígeno (EROs), incrementando la susceptibilidad a infecciones recurrentes. Esta enfermedad se manifiesta con mayor predominio en la infancia con una prevalencia de 1 caso por cada 200.000 mil nacidos vivos. Las manifestaciones clínicas son infecciones recurrentes y severas por bacterias catalasa positivas, además de levaduras<sup>1-3</sup>. Los hallazgos clínicos más frecuentes son, linfadenopatía marcada, hepatoesplenomegalia, neumonía recurrente, además de otras manifestaciones como conjuntivitis, sinusitis, dermatitis, estomatitis ulcerativas, diarrea crónica, obstrucción intestinal y osteomielitis supurativa<sup>4-6</sup>.

El primer hallazgo clínico suele estar constituido por una adenitis localizada en el área de aplicación de la vacuna BCG, también llamada BCGitis, o BCGosis en su forma diseminada, o

la presencia de adenopatías supurativas que se localizan con mayor frecuencia en el cuello<sup>6-9</sup>. Generalmente las infecciones no son controladas por la actividad de células fagocíticas, motivo por el cual se pueden formar granulomas, en los cuales se encuentran macrófagos activados dando lugar a obstrucciones uretrales, pilóricas y esofágicas. Las anomalías en el tracto urinario son relativamente frecuentes, por lo cual es importante sospechar EGC en niños que cursen con síntomas o signos de obstrucción de la vía urinaria<sup>7-10</sup>.

La NADPH oxidasa es un complejo multiprotéico que se encuentra presente en la membrana celular de células fagocíticas como el neutrófilo, monocito y eosinófilo. Esta enzima en su estado basal se encuentra conformada por 2 proteínas expresadas constitutivamente en la membrana (gp91phox y p22phox), las cuales conforman el centro activo enzimático o flavocitocromo b558, además de 4 proteínas citosólicas (p40phox, p47phox, p67phox y Rac)<sup>11-14</sup>. Durante el proceso de activación de este complejo, las proteínas citosólicas fosforiladas por acción de la proteína cinasa C (PKC), se traslocan a la membrana e interactúan con el flavocitocromo, conformando la forma activa de la enzima, la cual transforma el

oxígeno molecular en EROs, tales como el anión superóxido, peróxido de hidrógeno y ácido hipocloroso, los cuales son responsables de la oxidación de proteínas, lípidos, carbohidratos y ácidos nucleicos presentes en agentes infecciosos, dentro de un proceso llamado estallido respiratorio<sup>7-11</sup>.

Para el diagnóstico microbiológico es importante el aislamiento de agentes infecciosos extracelulares, bacterias catalasa positiva como *Staphylococcus aureus*, *Pseudomona aeruginosa*, *Pantoea aglomerans*, *Serratia marcensens*, bacilos gram negativos como *E. coli*, *Salmonella sp* y otros como *Nocardia sp.*, Además de hongos como *Candida sp* y *Aspergillus sp*<sup>9-12</sup>.

El estudio inicial de los pacientes con sospecha clínica de EGC se puede realizar con un método sencillo y económico como la reducción del NBT (nitro azul tetrazolium), el cual se fundamenta en la reducción del NBT soluble de color amarillo, en azul de formazán insoluble, por acción del anión superóxido, bajo el estímulo con Lipopolisacárido (LPS) bacteriano o con PMA.

Dentro de las limitaciones de esta prueba se puede citar su baja sensibilidad, además de su interpretación subjetiva y, de no medir defectos parciales de la NADPH oxidasa, en los que se observa una actividad residual de la enzima en las muestras estimuladas con PMA, como la detección del fenómeno de Lyonización<sup>15-18</sup>.

El ensayo con Dihidrorodamina se fundamenta en la oxidación de Dihidrorhodamina 1,2,3 a Rodamina 1, 2, 3; una molécula fluorescente, por acción del peróxido de hidrógeno (H<sub>2</sub>O<sub>2</sub>) y otros EROs presentes en polimorfonucleares neutrófilos y monocitos, al realizar el estímulo con PMA. Esta prueba diagnóstica tiene ventajas en comparación con la reducción del NBT, permite la medición del estallido respiratorio en neutrófilos y monocitos por separado, además de detectar la presencia de actividad residual de la enzima, y detectar el fenómeno de Lyonización en madres portadoras de la enfermedad<sup>17-20</sup>.

El fenómeno de Lyonización descrito por la doctora Mery Lyon en 1961, es un mecanismo de compensación de la dosis genética, en el cual se silencia al azar, por diferentes mecanismos genéticos, un cromosoma X en células somáticas<sup>11-13</sup>.

El objetivo central de este estudio es describir el reporte de un caso clínico de EGC y la importancia del ensayo de Dihidrorodamina 1,2,3 por citometría de flujo, como apoyo en el diagnóstico de la EGC.

## Materiales y métodos

Se obtuvieron 5 ml de muestra de sangre periférica en tubo con Heparina, 90ul de sangre fue incubada con PMA (1 mg/ml) durante 20 minutos y dos tubos, cada uno con 90ul fueron dejados como control y uno solo incubado con PBS1x. Posteriormente la sangre periférica estimulada y una de las muestras no estimuladas fueron incubadas con 25ul de Dihidrorodamina 1,2,3 (1 ug/ml) durante 5 minutos. Los glóbulos rojos fueron posteriormente lisados con solución de amonio 0.168 M durante 20 minutos. Finalmente se realizaron 2 lavados con PBS pH: 7.2.

La oxidación del colorante se analizó por citometría de flujo en un citómetro FACS canto II de Becton Dickinson (BD), y se calcularon los valores de la intensidad media de fluorescencia

(IMF) de neutrófilos del paciente, de la madre y de un control pareado por edad y género.

El índice oxidativo del neutrófilo (ION) fue calculado dividiendo la IMF del tubo estimulado sobre la intensidad media de fluorescencia del tubo con actividad basal.

## Caso clínico

Se reporta el caso de dos pacientes; madre e hijo varón de 12 años de edad, producto de parto por cesárea prematuro de 34 semanas. Recibió maduración pulmonar, peso al nacer de 1800 gr. Antecedentes familiares: padres no consanguíneos, producto de sexta gestación, cuatro hermanos varones fallecidos por infecciones respiratorias y abdominales, así como la formación de granulomas antes del año de vida. Antecedente de dos sobrinos diagnosticados con EGC, hijos de una hermana portadora de la enfermedad. A continuación se muestra el Familiograma de acuerdo con la información citada anteriormente (fig. 1).

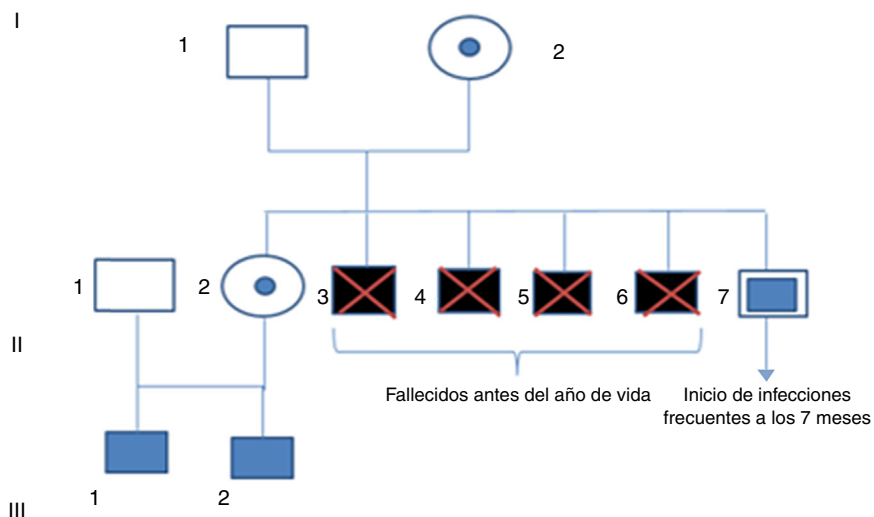
El paciente ha presentado múltiples cuadros infecciosos recurrentes desde los 7 meses de edad, que han requerido tratamiento hospitalario; cuatro neumonías, sinusitis crónica antes del año, infección por citomegalovirus y salmonelosis en dos ocasiones, celulitis periorbicular por gram positivos, no existen antecedentes de reacciones post vacunación. Las pruebas diagnósticas realizadas a los doce años de edad se presentan a continuación (tabla 1).

Por el cuadro clínico presente en la paciente, además de los antecedentes personales y familiares, se realiza el test de Dihidrorodamina por citometría de flujo. La muestra de sangre periférica del paciente se procesó junto con la de su progenitora, además de un control pareado por edad y género. En el análisis de las muestras, se observó disminución severa de la producción de EROs en el paciente (ION:1,17) (fig. 2), con respecto al control (ION:94) (fig. 2), confirmando el fenómeno de Lyonización, dada la presencia de dos poblaciones de Neutrófilos, una de ellas (Población N1: ION: 73,3) (fig. 2), con una producción de EROs normal, de acuerdo a lo observado en el control sano, y otra (Población N2: ION: 2,14) (fig. 2), con muy baja producción de EROs, similar a la detectada en el paciente. A continuación se muestran los histogramas obtenidos en cada uno de los casos<sup>14-22</sup>.

## Discusión

La EGC en una inmunodeficiencia primaria en donde se presenta alteración funcional de los fagocitos, asociada a mutaciones en el complejo multiprotéico NADPH oxidasa, con un patrón de herencia predominante autosómico ligado al cromosoma X en el 80% de los casos, siendo los varones los más afectados, hijos de madres portadoras de la enfermedad.

Con respecto a los hallazgos clínicos del paciente, se puede concluir que las infecciones recurrentes sinopulmonares son la manifestación más frecuente, las cuales son de inicio temprano y por agentes infecciosos bacterianos. De igual manera, el número de infecciones es importante tener en cuenta en este caso, dado la presencia de más de un episodio de neumonía en un año, o de dos en dos años consecutivos, situación que es considerada como un signo de alerta en IDP. Por otra



**Figura 1 – Familiograma. Se presenta I.1 sano I.2 portadora, II.1 sano, II.2 portadora, II.3 padece enfermedad fallecida, II.4 padece enfermedad fallecido, II.5 padece enfermedad fallecido, II.6 padece enfermedad fallecido, II.7 (motivo de la publicación), III 1 padece enfermedad, III2 padece enfermedad.**

parte, es de vital importancia el diligenciamiento completo de la historia clínica, que incluya aspectos fundamentales como los antecedentes familiares de muertes tempranas por causas infecciosas de predominio en varones, además del número, etiología y severidad de cuadros clínicos infecciosos, así como la necesidad de tratamiento parenteral para el manejo de los mismos.

La presencia de respuesta inflamatoria granulomatosa, se asocia a múltiples casos de EGC con manifestaciones obstructivas en vía urinaria, piel, tejido pulmonar y tracto gastrointestinal. El antecedente de BCGitis se encuentra presente

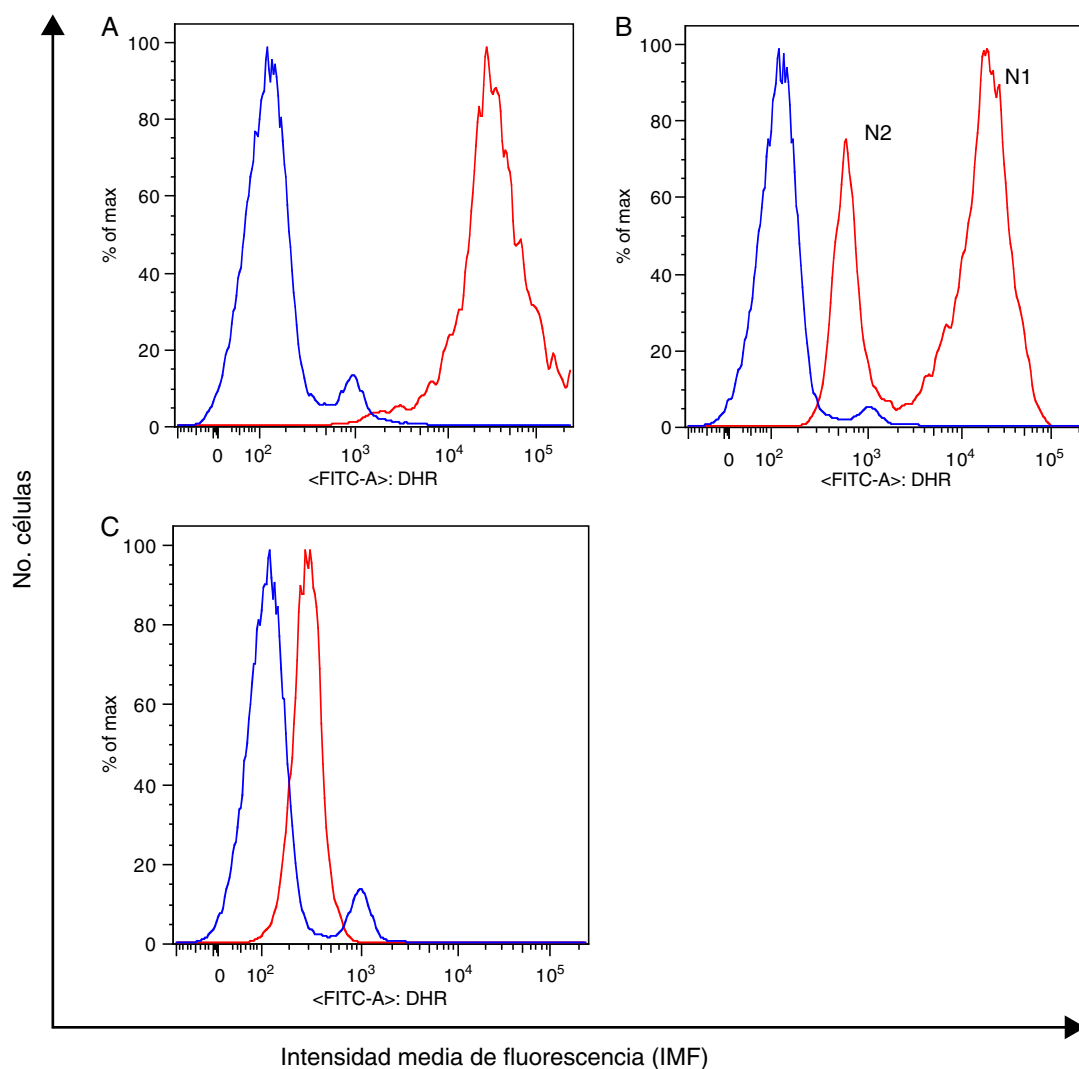
en el 40% de los casos, sin embargo, en este caso no hay registro de estas manifestaciones.

El uso de la prueba de oxidación de Dihidrorodamina 1, 2, 3 por citometría de flujo, permite realizar el diagnóstico bioquímico de la enfermedad, además de una aproximación en el patrón de herencia. Según el estudio realizado por Jirapongsananuruk et al, 2003 la prueba de NBT presenta una menor sensibilidad, al ser una prueba cualitativa y no cuantitativa, operador dependiente. Con respecto al caso del presente artículo, la prueba de Dihidrorodamina 1, 2, 3 permite detectar una disminución severa en la producción de EROs, versus el

**Tabla 1 – Paraclínicos realizados a los 12 años de edad**

Paraclínico	Valores obtenidos	Valores de referencia
Hemograma	15.600 GB 77% NT 13% LF Plaquetas 500.000	Leucocitos: Media 7,8 Rango 4.5 – 13 PMN:57% Linfocitos:35%
Inmunoglobulina A sérica	133 mg/dl	111-403 mg/dl
Inmunoglobulina G sérica	1571 mg/dl	789-2630 mg/dl
Inmunoglobulina M sérica	210mg/dl	95-429mg/dl
Subclase de inmunoglobulina G1	935mg/dl	456-932mg/dl
Subclase de inmunoglobulina G2	928mg/dl	147-493mg/dl
Subclase de inmunoglobulina G3	24mg/dl	12-179mg/dl
Subclase de inmunoglobulina G 4	16mg/dl	1-168mg/dl
Subpoblación de LT CD3+	886	800-3500
Subpoblación de LTCD3+ CD4+	488	400-2100
Subpoblación CD4/CD8	1.0	0,9-3,4
Subpoblación de LTCD3+ CD8+	276	200-1200
Anticuerpos anti antígeno de superficie del virus de la hepatitis B	No reactivo	No Reactivo
Inmunoglobulina G Rubeola	212.5 reactivo	-
Inmunoglobulina G Sarampión	1.1 reactivo	-
Anticuerpos antineumococo:	Negativo a 8 serotipos de 14	-

Valores de referencia del hemograma tomados de Commans-Bitter WM, et al. J Pediatr 1997; 130(3):388-93.



**Figura 2 – Oxidación de Dihidrorodamina en polimorfonucleares (PMN) estimulados con (PMA) y sin estímulo (control sano (A), madre del paciente (B), paciente (C)). En azul, actividad basal de la enzima y en rojo bajo el estímulo con PMA).**

control. Es importante afirmar que la prueba de NBT no fue realizada en este paciente<sup>18-20</sup>.

Con respecto a la madre del paciente, se detecta un patrón bimodal en el histograma, el cual se encuentra relacionado con el fenómeno de desviación genética o Lyonización, que se caracteriza por el silenciamiento o inactivación al azar de uno de los cromosomas X, presentándose desde el periodo embrionario gracias a la metilación del ADN y posteriormente por un ARN no traducible, situación que convierte a las madres en portadoras de la enfermedad. En este patrón bimodal, se puede concluir que se observan dos poblaciones de células, una de ellas con una producción de EROs comparable a la observada en el control (equivalente al 55%), y otra en la cual se observa disminución en la producción de EROs (equivalente 45%), resultados que son similares a los observados por Berron-Ruiz *et al*, 2014. La desviación genética extrema, se relaciona con madres sintomáticas portadoras de la enfermedad, sin embargo, de acuerdo con lo expresado anteriormente, en este reporte de caso no se presenta esta situación. En los

pacientes con prueba de Dihidrorodamina positiva, con o sin confirmación molecular de esta enfermedad, es importante la respectiva asesoría genética<sup>18-20</sup>.

## Conclusiones

En los pacientes con sospecha de inmunodeficiencia funcional de fagocitos, es fundamental el buen diligenciamiento de la historia clínica para correlacionar las diferentes manifestaciones clínicas, con el antecedente de infecciones severas frecuentes e inusuales, como con el antecedente familiar de muertes tempranas. La prueba de oxidación de Dihidrorodamina es fundamental frente a la sospecha clínica de EGC.

Los resultados observados en este estudio motivan la realización de pruebas moleculares confirmatorias del diagnóstico, además de la publicación de los valores del estallido respiratorio por grupo atareo observados en controles sanos.

---

## Agradecimientos

Agradecimiento a la familia del paciente por permitir la construcción del conocimiento de la ciencia médica.

---

## BIBLIOGRAFÍA

1. Golbdlatt D, Thrasher AJ. Chronic granulomatous disease. *Clin Exp Immunol.* 2000;122:1-9 [Epub 2000/09/30].
2. Roos D, de Bóer M. Molecular diagnosis of chronic granulomatous disease. *Clin Exp Immunol.* 2013, doi: 10.1111/cei.12202.
3. Babior BM. NADPH oxidase. *Curr Opin Immunol.* 2004;16(1):42-7.
4. Battersby AC, Cale AM, Goldblatt D, Gennery AR. Clinical manifestations of disease in X-linked carriers of chronic granulomatous disease. *J Clin Immunol.* 2013;33:1276-84.
5. Curnutte JT. Disorders of granulocyte function and granulopoiesis. In: *Hematology of infancy and childhood*, 4th Edition. NATHAN DG, OSKI FA, (eds.) Philadelphia: W.B. Saunders, 1992; 1: 904-977.
6. Leiva LE, Zelazco M, Oleastro M, et al. Primary immunodeficiency diseases in Latin America: the second report of the LAGID registry. *J Clin Immunol.* 2007;27(1):101-8.
7. Jurkowska M, Bernatowska E, Bal J. Genetic and biochemical background of chronic granulomatous disease. *Arch Immunol Ther Exp (Warsz).* 2004;52(2):113-20.
8. Vignais P. The superoxide-generating NADPH oxidase: structural aspects and activation mechanism. *Cell Mol Life Sci.* 2002;59(9):1428-59.
9. Serger RA. Chronic granulomatous disease: recent advances in pathophysiology and treatment. *Neth J Med.* 2010;68:334-40 [Epub 2010/12/01].
10. Bustamante J, Aksu G, Vogt G, et al. BCG-osis and tuberculosis in a child with chronic granulomatous disease. *J Allergy Clin Immunol.* 2007;120:32-8.
11. Holland SM. Chronic granulomatous disease. *Clin Rev Allergy Immunol.* 2010;38:3-10.
12. Segal BH, Leto TL, Gallin JI, Malech HL, Holland SM. Genetic, biochemical, and clinical features of chronic granulomatous disease in an adult female with a somatic mosaic for a novel mutation in CYBB. *Blood.* 2005;105:61-6 [Epub 2004/08/17].
13. Roos D, Kuhns DB, Maddalena A, et al. Hematologically important mutations: the autosomal recessive forms of chronic granulomatous disease (second update). *Blood Cells Mol Dis.* 2010;44:291-9.
14. Blumental S, Mouy R, Mahlaoui N, et al. Invasive mold infections in chronic granulomatous disease: a 25 year retrospective survey. *Clin Infect Dis.* 2011;53(12):159-69.
15. Hatakeyama C, Anderson CL, Beever CL, et al. The dynamics of X-inactivation skewing as women age. *Clin Genet.* 2004;66:327-32.
16. Segal BH, Leto TL, Gallin JI, et al. Genetic, biochemical, and clinical features of chronic granulomatous disease. *Medicine (Baltimore).* 2000;79:170-200.
17. Stasia MJ, Li XJ. Genetics and immunopathology of chronic granulomatous disease. *Semin Immunopathol.* 2008;30:209-35.
18. Mauch L, Lun A, O'Gorman MR, et al. Chronic granulomatous disease (CGD) and complete myeloperoxidase deficiency both yield strongly reduced dihydrorhodamine 123 test signals but can be easily discerned in routine testing for CGD. *Clin Chem.* 2007;53:890-6.
19. Jirapongsananuruk O, Malech HL, Kuhns DB, et al. Diagnostic paradigm for evaluation of male patients with chronic granulomatous disease, based on the dihydrorhodamine 123 assay. *J Allergy Clin Immunol.* 2003;111:374-9.
20. L. Berron-RA. et al. Detection of inheritance pattern in thirty-three Mexican males with chronic granulomatous disease through 123 dihydrorhodamine assay 2014; ALLER-579; No. of Pages 6.