

## Reporte de caso

# Papiloma invertido rinosinusal en una niña de nueve años



Aderito De Sousa<sup>a,\*</sup>, Minaret Sandra Jiménez<sup>b</sup> y Andreína Carmina De Sousa<sup>c</sup>

<sup>a</sup> Jefe, Unidad de Otorrinolaringoendoscopia; coordinador, fellowship de Cirugía Endoscópica de Nariz, Senos Paranasales y Base de Cráneo, Instituto Médico La Floresta; profesor, Unidad Interdisciplinaria de Cirugía Endoscópica de Base de Cráneo; profesor visitante, posgrado de Neurocirugía, Hospital Militar "Dr. Carlos Arvelo", Caracas, Venezuela

<sup>b</sup> Médica otorrinolaringóloga, Instituto Médico La Floresta; profesor, Cátedra de Histología y Embriología, Escuela de Medicina "Luis Razetti", Universidad Central de Venezuela, Caracas, Venezuela

<sup>c</sup> Médica cirujana, pasantía dirigida en Otorrinolaringología, Unidad de Otorrinolaringoendoscopia, Instituto Médico La Floresta, Caracas, Venezuela

### INFORMACIÓN DEL ARTÍCULO

#### Historia del artículo:

Recibido el 9 de junio de 2016

Aceptado el 21 de junio de 2016

On-line el 28 de septiembre de 2016

#### Palabras clave:

Neoplasia nasosinusal

Papiloma invertido

### R E S U M E N

**Antecedentes:** El papiloma invertido es una neoplasia poco frecuente, que se presenta en el sexo masculino, especialmente a partir de la cuarta y la quinta décadas de la vida. Su reporte en adolescentes ha sido raro y más aún en pacientes en edad pediátrica. A pesar de considerarse un tumor benigno, posee características biológicas inquietantes, determinadas por su crecimiento local agresivo "no tan benigno", su alta tasa de recurrencia y el riesgo de transformación maligna.

**Caso clínico:** Se describe el caso de una niña tratada de nueve años de edad, con el objetivo de resaltar que este tipo de neoplasia puede presentarse también en niños y que debe ser tenida en cuenta en el diagnóstico diferencial de los tumores pediátricos nasosinuales.

**Conclusión:** El papiloma invertido es un tumor que también puede presentarse en niños y la conducta apropiada debe ser igual a la adoptada en los adultos. Esta contempla su resección completa, el examen histopatológico cuidadoso del espécimen resecado y el seguimiento posoperatorio a muy largo plazo.

© 2016 Revista Pediatria EU. Publicado por Elsevier España, S.L.U. Este es un artículo Open Access bajo la licencia CC BY-NC-ND (<http://creativecommons.org/licenses/by-nc-nd/4.0/>).

### Inverted rhinosinusal papilloma in a 9-year-old girl

#### A B S T R A C T

**Background:** Inverted papilloma (IP) is a neoplasm of low frequency, which mainly occurs in patients in the 4th and 5th decade of life, and more often in men. Its presence in adolescents is rare and even more so in paediatric patients. Although it is considered a benign tumour, IP owns troubling biological characteristics, determined by a "not so benign" aggressive local growth, its high rate of recurrence, and risk of malignant transformation.

#### Keywords:

Sinonasal neoplasm

Inverted papilloma

\* Autor para correspondencia.

Correo electrónico: [aderitodesousa@gmail.com](mailto:aderitodesousa@gmail.com) (A. De Sousa).

<http://dx.doi.org/10.1016/j.rcpe.2016.06.002>

0120-4912/© 2016 Revista Pediatria EU. Publicado por Elsevier España, S.L.U. Este es un artículo Open Access bajo la licencia CC BY-NC-ND (<http://creativecommons.org/licenses/by-nc-nd/4.0/>).

*Case summary:* The case is presented of a 9-year-old girl, in order to show that this neoplasm can also occur in children, and should be considered in the differential diagnosis of paediatric sinonasal tumours.

*Conclusion:* The inverted papilloma is a tumour that can occur in children, and its management should be the same as that applied in adults. This includes the complete resection, careful histopathological examination of the resected specimen, and long term follow-up.

© 2016 Revista Pediatría EU. Published by Elsevier España, S.L.U. This is an open access article under the CC BY-NC-ND license (<http://creativecommons.org/licenses/by-nc-nd/4.0/>).

## Introducción

El papiloma invertido en una neoplasia nasosinusal benigna, extremadamente rara en pacientes pediátricos. Su incidencia en adultos es de 0,6 a 1,5 casos por 100.000 personas por año y se presenta más comúnmente entre la cuarta y la séptima décadas de la vida, afectando más al sexo masculino en una proporción hombre:mujer entre 2:1 y 8:1<sup>1,2</sup>. Comprende 0,5 a 4,0% de los tumores primarios nasales<sup>1</sup>.

A pesar de considerarse un tumor benigno, posee características biológicas inquietantes, determinadas por su crecimiento local agresivo "no tan benigno", su alta tasa de recurrencia y el riesgo de transformación maligna<sup>3,4</sup>.

El objetivo fundamental de este artículo es recordar que este tipo de neoplasia puede presentarse en niños y debe tenerse en cuenta, en el diagnóstico diferencial de los tumores o masas nasosinuales sólidas pediátricas, entre los que se encuentran la poliposis nasal, los adenomas (pleomorfo y de células basaloideas), el mioepitelioma, el angiofibroma juvenil, el hemangioma, el linfoma, el hemangiopericitoma, el neurofibroma y el paraganglioma, entre otros.

La presencia del papiloma invertido en el niño exige una conducta similar a la adoptada en los adultos, que incluye su resección completa, el examen histopatológico cuidadoso del espécimen resecado y un seguimiento posoperatorio a muy largo plazo.

## Reporte de caso

Se presenta el caso de una niña de nueve años de edad remitida a la Unidad de Otorrinolaringoscopia del Instituto Médico La Floresta, con cefalea intensa de ocho meses de evolución que se acompañaba de sintomatología respiratoria obstructiva alta de larga data y que no mejoró con el tratamiento médico.

La paciente refirió una historia de obstrucción nasal alterante de más de seis años de evolución, que se asociaba con secreciones nasales claras, ronquido nocturno y períodos ocasionales de tos. El cuadro obstructivo nasal se hizo persistente y resistente a los tratamientos prescritos, que incluyeron una adenotonsilectomía practicada cinco años antes. En los últimos dos años de su consulta en dicha Unidad, comenzó a manifestarse con predominio derecho. La paciente negó antecedentes de epistaxis, cambios en la visión o manifestaciones neurológicas.

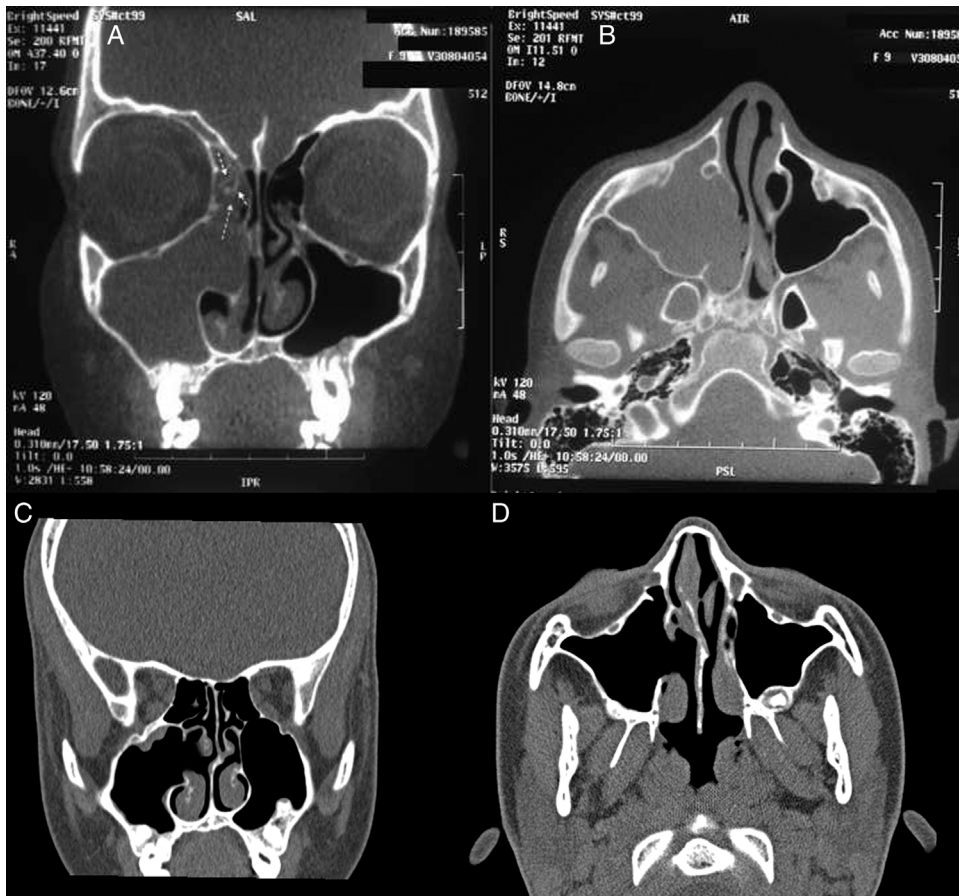La endoscopia nasal mostró una masa intranasal de aspecto polipoide, que ocupaba totalmente la cavidad nasal derecha y se extendía hacia la coana del mismo lado. El tabique nasal se encontró desviado hacia el lado izquierdo. En el examen no se encontraron signos de secreción retrotimpánica del lado derecho, ni deformidad nasal externa. La agudeza visual y los movimientos extraoculares no se encontraron afectados.

La tomografía computadorizada (TC) de senos paranasales reveló opacidad total del seno maxilar, las celdillas etmoidales anteriores, el receso frontal y el corredor nasal derecho, con abultamiento de la pared lateral nasal de ese lado, asociada a desaparición parcial de la pared ósea, sin evidencia de destrucción ósea obvia, con extensión hacia la coana ipsilateral y sin compromiso intraorbital e intracraneal. (fig. 1 A y B)

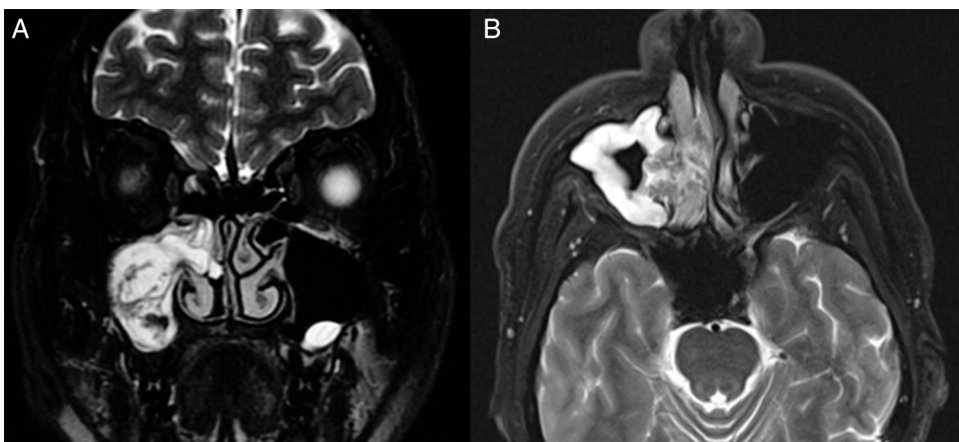
La correlación de estos hallazgos con el estudio de resonancia magnética (RM) reveló la presencia de cambios de señal en el interior de la masa (estrias hipointensas y hiperintensas), sin extensión ni infiltración intraorbital o intracraneal. (fig. 2 A y B)

La lesión se resecó completamente mediante un abordaje endoscópico endonasal, practicándose una maxilectomía medial, con etmoidectomía anterior y turbinectomía inferior parcial. Con este abordaje quedaron incluidos los sitios de adherencia del tumor a la pared nasal lateral y a una pequeña área de la porción superior del tercio medio del cornete inferior correspondiente. La lesión neoplásica estaba firmemente adherida a la pared lateral a nivel del ostium del seno maxilar y se extendía hacia el interior del seno maxilar y el corredor nasal, sin adherirse a sus paredes, hasta la coana ipsilateral. La pared medial del seno maxilar y una pequeña área del tercio medio del cornete inferior estaban involucradas por la masa tumoral. La neoplasia tampoco estaba adherida a la Bula Etmoidal e infundíbulo etmoidal. El seno maxilar estaba ocupado, además, con secreción mucosa espesa, que fue aspirada por completo. La cavidad nasal derecha y la nasofaringe fueron cuidadosamente revisadas a fin de corroborar ausencia de enfermedad.

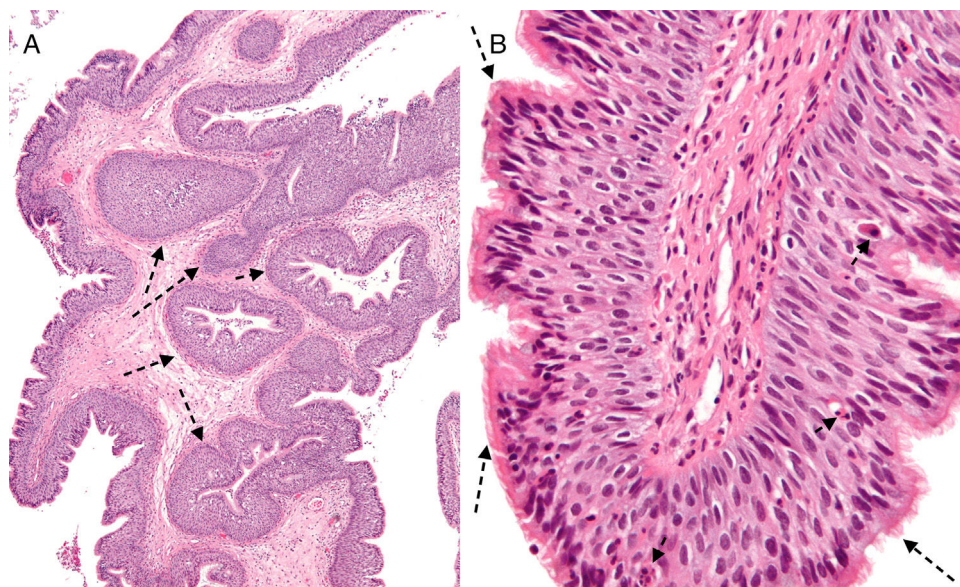
La decisión quirúrgica tomada no contempló la toma de una biopsia preoperatoria, porque se consideró que, independientemente del resultado que arrojará, esta masa debía ser resecada en su totalidad en un solo tiempo quirúrgico. Si bien es cierto que usualmente la biopsia de una lesión de este tipo se puede hacer perfectamente con anestesia local en la consulta, este tipo de procedimiento en un niño puede generar desventajas, como poca colaboración para la toma de la muestra, muestras insuficientes de tejido, sangrado y un resultado no concluyente.



**Figura 1 – A y B.** Tomografía computarizada coronal y axial preoperatoria de senos paranasales: se aprecia un desaparición opacificación total del seno maxilar, las celdillas etmoidales anteriores y el corredor nasal derecho, con abultamiento de la pared lateral nasal de ese lado, asociada a desaparición importante de la pared ósea. En la proyección coronal (A) se observa un área de calcificación focal o hiperostosis (flechas), localizada en la pared lateral nasal y la cavidad etmoidal. Este signo puede indicar el punto de origen del papiloma invertido y, en algunos casos, ser sugestivo de transformación maligna asociada. **B y C.** Tomografía computarizada coronal y axial un año después de la intervención: se aprecia ‘neumatización’ de las cavidades sinusales que habían estado comprometidas por la tumoración.



**Figura 2 – Resonancia magnética preoperatoria coronal en T2. (A).** La lesión neoplásica presenta en su interior un aspecto llamativo con alternancia de bandas de señal muy hiperintensas, separadas por estrías de baja intensidad (patrón contorneado cerebriforme), **(B).** En la proyección axial en T2 con supresión de grasa con contraste se determina que la masa tumoral es hipointensa y ocupa el corredor nasal derecho, ampliando el meato medio y ocasionando retención de secreciones en el interior del seno maxilar.



**Figura 3 – Corte histológico de magnificación Intermedia de la lesión reseca con coloración Hematoxilina-Eosina (A) en la que se aprecia notable crecimiento de células escamosas en la superficie epitelial con invaginaciones crípticas hacia el estroma (flechas), que son características de la arquitectura histológica del Papiloma Invertido. A mayor magnificación (B) se detallan células vacuoladas y microquistes entre las células escamosas (flechas cortas),. La membrana basal es de densidad normal y sin alteración y su superficie epitelial ciliada es normal (flechas largas).**

Todo el material reseca fue remitido para estudio histopatológico y la revisión por tres patólogos diferentes, quienes coincidieron en el diagnóstico de papiloma invertido. El hallazgo histológico reportó un aumento denso de las células escamosas de la superficie epitelial, con invaginaciones crípticas dentro del estroma o corión subyacentes, con presencia de células vacuoladas y microquistes. La membrana basal se encontró respetada y de densidad normal. El estudio histopatológico no reveló transformación maligna. (fig. 3 A y B)

El diagnóstico y las opciones posibles de manejo quirúrgico fueron discutidas con los padres de la paciente, recomendándose el abordaje transnasal endoscópico y dejando planteada la opción remota de convertir la intervención a un procedimiento abierto, en caso de que el tumor hubiese resultado ser demasiado extenso para ser extirpado completamente endoscópicamente.

La paciente se recuperó sin complicaciones y ha tenido un seguimiento posoperatorio endoscópico rutinario. Hasta el primer año del seguimiento, la paciente no había presentado signos endoscópicos ni por TC de enfermedad recurrente y seguirá controlándose endoscópicamente por un periodo muy prolongado. (fig. 1C y D)

Como este tipo de neoplasias pueden recidivar, con riesgo de transformación maligna, el seguimiento de esta paciente será estricto y a muy largo plazo. De presentarse recurrencia, el tratamiento dependerá de su precocidad y la extensión de la enfermedad.

## Discusión

El papiloma invertido *per se* carece de criterios esenciales de malignidad por no dar metástasis, pero su comportamiento clínico y su naturaleza agresiva lo predispone a crecer,

invadiendo estructuras anatómicas adyacentes, como la órbita y el sistema nervioso central, incluso, en ausencia de transformación maligna<sup>5,6</sup>.

La extensión intracraneal o intraorbitaria del papiloma invertido sin malignidad asociada, generalmente, ocurre en neoplasias avanzadas y en enfermedad recurrente, especialmente cuando la lesión afecta la lámina cribosa, el seno frontal, el techo etmoidal y la pared orbitaria, o cuando la resección quirúrgica es inadecuada, agresiva, y sin un control completo y adecuado<sup>7,8</sup>

## Responsabilidades éticas

**Protección de personas y animales.** Los autores declaran que los procedimientos seguidos se conformaron a las normas éticas del comité de experimentación humana responsable y de acuerdo con la Asociación Médica Mundial y la Declaración de Helsinki.

**Confidencialidad de los datos.** Los autores declaran que han seguido los protocolos de su centro de trabajo sobre la publicación de datos de pacientes.

**Derecho a la privacidad y consentimiento informado.** Los autores declaran que en este artículo no aparecen datos de pacientes.

## Conflicto de intereses

Los autores declaran no tener ningún conflicto de intereses y refieren que el trabajo fue revisado y aprobado por el Comité de Ética Institucional del Instituto Médico La Floresta.



## BIBLIOGRAFÍA

1. Shanmugaratnam K, Sobin LH. The World Health Organization histological classification of tumours of the upper respiratory tract and ear. A commentary on the second edition. *Cancer*. 1993;71:2689-97.
2. Segal K, Atar E, Mor E, Har-El G, Sidi J. Inverting papilloma of the nose and paranasal sinuses. *Laryngoscope*. 1986;96:394-8.
3. Phillops PP, Gustafson RO, Facer GO. The clinical behavior of inverted papilloma of the nose and paranasal sinuses: Report of 112 cases and review of the literature. *Laryngoscope*. 1990;100:463-9.
4. Ridder GJ, Behringer S, Kayser G, Pfeiffer J. Malignancies arising in sinonasal inverted papillomas. *Laryngo-Rhino-Otologie*. 2008;87:783-90.
5. Wright EJ, Chernichenko N, Ocal E, Moliterno J, Bulsara KR, Judson BL. Benign inverted papilloma with intracranial extension: Prognostic factors and outcomes. *Skull Base Rep*. 2011;1:145-50.
6. Ozcan C, Gorur K, Talas D. Recurrent inverted papilloma of a pediatric patient: Clinico-radiological considerations. *Int J Pediatr Otorhinolaryngol*. 2005;69:861-4.
7. De Sousa-Fontes A, Urdaneta-Lafeé N, Quintana-Páez LH, Abreu-Durán PA. Papiloma invertido rinosinusal recurrente bilateral, con extensión intracraneal e intraorbitaria Reporte de un caso. *Iatreia*. 2016;29:367-72.
8. Acevedo-Henao CM, Talagas M, Marianowski R, Pradier O. Recurrent inverted papilloma with intracranial and temporal fossa involvement: A case report and review of the literature. *Cancer Radiother*. 2010;14:202-5.