



CARDIOLOGÍA DEL ADULTO - PRESENTACIÓN DE CASOS

Aneurisma del seno de Valsalva roto. Presentación de un caso evaluado con ecocardiografía tridimensional en tiempo real

Broken sinus of Valsalva aneurysm. Report of a case evaluated with real time tridimensional echocardiography

Jairo A. Rendón, MD.⁽¹⁾; Néstor R. Duarte, MD.⁽¹⁾

Medellín, Colombia.

Los aneurismas del seno de Valsalva son una condición infrecuente. Se muestra el caso de una paciente de 25 años de edad, con antecedentes de endocarditis infecciosa de la válvula tricúspide, quien presentó cuadro de disnea progresiva y soplo holosistólico documentándose aneurisma del seno de Valsalva no coronariano con ruptura a la aurícula derecha, el cual se diagnosticó con ecocardiografía transesofágica 3D y se confirmó en cirugía.

PALABRAS CLAVE: seno de Valsalva, aneurisma roto, ecocardiografía transesofágica, endocarditis, tridimensional.

Aneurysms of sinus of Valsalva is an uncommon condition. We report the case of a 25-year-old female patient with a history of infective endocarditis of the tricuspid valve, who presented progressive dyspnea and holosystolic murmur. Non-coronary sinus of Valsalva aneurysm with rupture into the right atrium was documented, diagnosed by transesophageal 3D echocardiography and confirmed at surgery.

KEYWORDS: sinus of Valsalva, broken aneurysm, transesophageal echocardiography, endocarditis, tridimensional.

(Rev Colomb Cardiol 2011; 18:154-157)

Descripción del caso

Paciente de género femenino, de 25 años de edad, con antecedente de endocarditis infecciosa tricúspide sufrida en el año 2008, para la cual recibió manejo médico con respuesta adecuada y consultó por cuadro de un año de evolución de disnea progresiva hasta clase funcional III de la NYHA. Ingresó a la institución remitida con diagnóstico de probable mixoma en la aurícula derecha.

Clínica Medellín Sede Centro. Medellín, Colombia.

(1) Universidad CES.

Correspondencia: Dr. Néstor Ricardo Duarte S. Calle 53 No. 36-38, Tel.: (4) 356 85 85. Medellín, Colombia. Correo electrónico: nrduartesuarez@gmail.com

Recibido: 23/06/2010. Aceptado: 06/12/2010.

Al momento del examen físico se encontró hemodinámicamente estable; la auscultación cardiaca, rítmica, soplo sistólico continuo en focos de la base, segundo ruido normal, ruidos pulmonares conservados de manera bilateral sin ruidos sobreagregados, edema leve de miembros inferiores, sin otros hallazgos relevantes. La ecocardiografía transesofágica documentó un ventrículo izquierdo de tamaño, morfología y función sistólica conservada, con fracción de eyección del 60%, aneurisma del seno de Valsalva no coronariano roto a la aurícula derecha, con cortocircuito de izquierda a derecha y dilatación leve de cavidades derechas. No se evidenciaron trombos ni masas intracavitarias (Figuras 1 a 3). No fue posible evaluar de manera adecuada la insuficiencia tricúspide debido al gran flujo turbulento secundario a la fístula de alto flujo a la aurícula derecha.

Se sometió a cirugía donde se confirmó la presencia de aneurisma del seno no coronario con ruptura a aurícula derecha y anillo tricúspide dilatado, y se realizó plastia tricúspide con implantación de anillo y corrección del aneurisma del seno de Valsalva no coronario roto a aurícula derecha con implante de parche de pericardio autólogo intra-aórtico, sin complicaciones. La ecocardiografía post-quirúrgica demostró el cierre de la fístula sin presencia de flujo residual, e insuficiencia tricúspide leve. Luego de cuatro meses post-corrección, continúa asintomática.

Discusión

Los aneurismas del seno de Valsalva son malformaciones congénitas o adquiridas poco frecuentes, que se originan por la dilatación progresiva de un área débil en la unión de la aorta con el corazón (1). Los adquiridos son secundarios a traumas, endocarditis o sífilis, o a procesos de envejecimiento (2). Los congénitos obedecen a una falla en la fusión de la capa media de la aorta con el esqueleto fibroso del corazón lo cual proporciona la base para su desarrollo (3, 4). Los factores que contribuyen a la formación y a la ruptura de los aneurismas del seno de Valsalva son la implantación anormalmente baja del anillo valvular, el desarrollo defectuoso del septo o de los cojinetes endocárdicos, de las válvulas aórticas y pulmonares, y la presión de la aorta. Éstos representan el 1,2% a 3,5% de todas las cardiopatías congénitas y el 0,4% entre las indicaciones de cirugía cardíaca (5-7).

Los aneurismas del seno de Valsalva se originan en el seno coronario derecho en 65% a 94% de los casos y

en el seno no coronario en 5% a 30% de los casos, siendo mucho menos frecuentes los del seno coronario izquierdo (8, 9). Estos aneurismas se dilatan de manera progresiva y se pueden romper a cualquiera de las cuatro cavidades del corazón, siendo la más frecuente al ventrículo derecho en 60% de los casos y a la aurícula derecha en 29% (10). Muy raramente se rompen a cava superior, cavidad pleural, pericardio o arteria pulmonar (11-13).

El aneurisma del seno de Valsalva se asocia con frecuencia a otras anomalías congénitas cardíacas, entre ellas: defectos del *septum* interventricular, válvula aórtica bicúspide, válvula pulmonar cuatricúspide, coartación de aorta, estenosis pulmonar, arteria subclavia y carótida común saliendo directamente de la aorta, comunicación ínter-auricular y anomalías del nacimiento de las coronarias (14, 15). La ruptura de los aneurismas de los senos de Valsalva se presenta con síntomas agudos en 35% de los pacientes y crónicos en 45% (16), cuya duración puede ir de uno a diez años previos al manejo quirúrgico (17). De otra parte, pueden romperse de manera espontánea o secundaria a endocarditis bacteriana (5, 18). En algunas ocasiones es difícil distinguir entre causa y resultado; se han visto tanto aneurismas causados por endocarditis como rupturas de aneurisma congénitos secundarios a ésta (19).

La ecocardiografía bidimensional, el Doppler y el Doppler color son buenos métodos diagnósticos para su identificación (20, 21), además de ayudar a la detección de anomalías asociadas. La ecocardiografía tridimensional en tiempo real surge como una nueva ayuda diagnóstica cuya utilidad ha sido demostrada

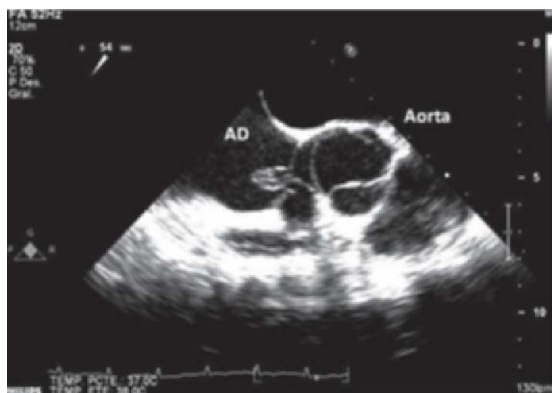

Figura 1. Aneurisma del seno de Valsalva no coronario con ruptura a aurícula derecha. Vista ecocardiograma transesofágico bidimensional (AD: aurícula derecha).

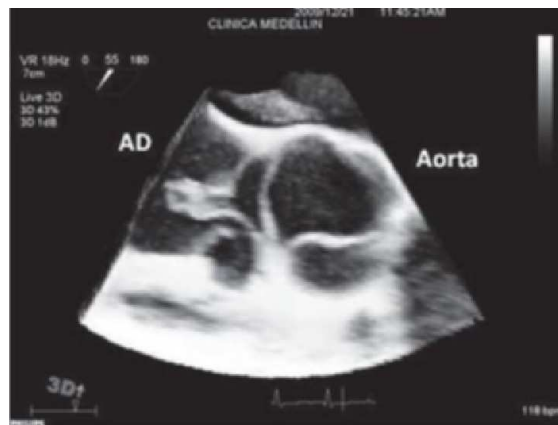


Figura 2. Aneurisma del seno de Valsalva no coronario con ruptura a aurícula derecha. Evaluación por ecocardiografía transesofágica 3D.

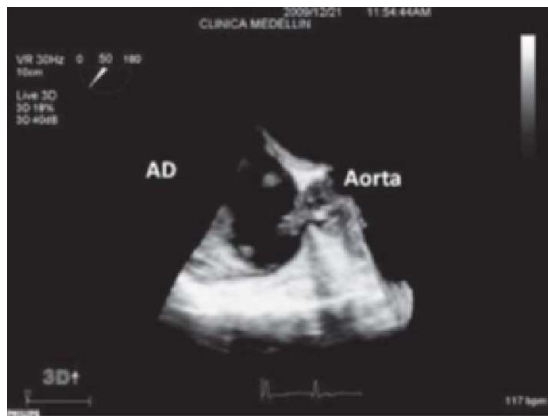

Figura 3. Aneurisma del seno de Valsalva no coronario con ruptura a aurícula derecha. Evaluación por ecocardiografía transesofágica 3D.

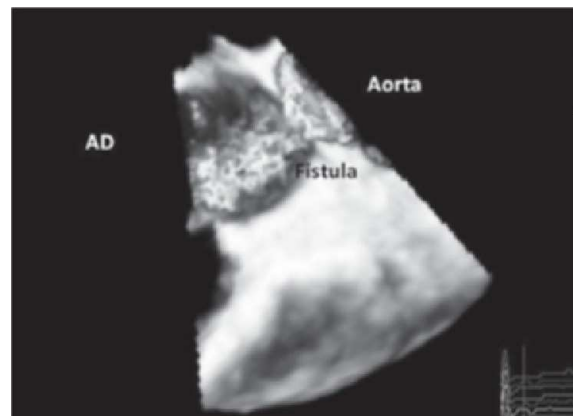


Figura 4. Ecocardiografía tridimensional volumen completo color, que muestra el flujo a través de la fístula.

en la valoración de diversas patologías (22, 23). Otros métodos imaginológicos como la aortografía y la tomografía cardíaca, también han demostrado su utilidad (24).

En el caso expuesto, la paciente presentaba un aneurisma del seno no coronario con ruptura a aurícula derecha. No es posible aclarar si era de origen congénito o secundario a la endocarditis bacteriana sufrida previamente. La ruptura habría ocurrido probablemente varios meses antes del diagnóstico, tiempo en que la paciente desarrolló síntomas progresivos y sobrecarga de cavidades derechas evidenciada mediante ecocardiografía. El manejo quirúrgico fue exitoso y se practicó un cierre con parche de pericardio autólogo en la cara interna de la aorta. Se han descrito tres técnicas quirúrgicas para la corrección quirúrgica del seno de Valsalva roto, a través de la cámara cardíaca a la cual se rompió el aneurisma, incidiendo la raíz aórtica únicamente o realizando una combinación de ambos procedimientos (20, 25-27). Dado lo inusual de la patología no existen trabajos que comparen los resultados con las diferentes técnicas. Algunos autores recomiendan el cierre del defecto con la aplicación de un parche independiente del tamaño de éste, y otros opinan que esto no siempre es necesario y que en ocasiones puede ser suficiente el cierre primario (28-31). Una aproximación intermedia es la recomendación de cierre con parche de dacrón o con pericardio autólogo para los defectos de más de 0,8 cm de diámetro y en los menores realizar en cierre primario (32, 33). No es necesaria la resección del saco aneurismático ya que esto puede lesionar las estructuras vecinas (29).

En este caso el cierre se llevó a cabo por vía intra-aórtica con parche de pericardio autólogo por las características anatómicas de la lesión. En los pacientes que presentan aneurisma de seno de Valsalva roto no intervenido, se ha reportado una supervivencia media de 3,9 años. Estos reportes apoyan la necesidad de una intervención quirúrgica temprana (34). De otra parte, los resultados quirúrgicos de la reparación del seno de Valsalva roto, muestran una supervivencia mayor del 90% a los veinte años (35).

En los últimos años ha surgido como nueva alternativa el cierre percutáneo, con múltiples reportes de buenos resultados a corto y mediano plazo (36-41). La ecocardiografía tridimensional en tiempo real se ha convertido en una herramienta útil en la valoración de múltiples patologías cardíacas, entre ellas el diagnóstico de aneurisma del seno de Valsalva que en ocasiones puede ser elusivo y causar fenómenos obstructivos (42) o presentarse como masa intramiocárdica (43). Además de la ecocardiografía Doppler bidimensional, existen otras técnicas que pueden ser útiles para la valoración de esta patología, como la resonancia magnética (43) o la tomografía axial computarizada (24) y más recientemente la ecocardiografía transesofágica tridimensional en tiempo real, la cual puede ayudar a una mejor identificación de la lesión y a escoger la técnica de cierre más adecuada. Hasta la fecha de elaboración de este reporte, sólo se encontró otro caso de aneurisma del seno de Valsalva roto publicado, el cual fue evaluado con la ayuda de esta nueva técnica de imagen (44).

Bibliografía

1. Chu SH, Hung CR, How SS, et al. Ruptured aneurysms of the sinus of Valsalva in Oriental patients. *J Thorac Cardiovasc Surg* 1990; 99: 288-298.
2. Goldberg N, Krasnow N. Sinus of Valsalva aneurysms. *Clin Cardiol* 1990; 13: 831-836.
3. Edwards JE, Burchell HB. The pathological anatomy of deficiencies between the aortic root and the heart, including aortic sinus aneurysms. *Thorax* 1957; 12: 125-139.
4. Sakakibara S, Konno S. Congenital aneurysms of the sinus of Valsalva: anatomy and classification. *Am Heart J* 1962; 63: 405-424.
5. Meyer J, Wukasch DC, Hallman GL, Cooley DA. Aneurysm and fistula of the sinus of Valsalva. Clinical considerations and surgical treatment in 45 patients. *Ann Thorac Surg* 1975; 19 (2): 170-179.
6. Henze A, Huttunen H, Bjork VO. Ruptured sinus of Valsalva aneurysm. *Scand J Thorac Cardiovasc Surg* 1983; 17: 249-53.
7. Debakey ME, Diethrich EB, Liddicoat JE, Kinard SA, Garret HE. Abnormalities of the sinus of Valsalva. *J Thorac Cardiovasc Surg* 1967; 54: 312.
8. Ott DA. Aneurysm of the sinus of Valsalva. *Semin Thorac Cardiovasc Surg Pediatr Card Surg Annu* 2006; 1: 165-76.
9. Goldberg N, Krasnow N. Sinus of Valsalva aneurysms. *Clin Cardiol* 1990; 13: 831-836.
10. Guenther F, Muhlen C, Lohrmann J, Bode C, Geibel A. Rupture of an aneurysm of the noncoronary sinus of Valsalva into the right atrium. *Eur J Echocardiography* 2008; 9: 186-187.
11. Barbosa V, Kopel, Olivera SA, Barreto AC, et al. Rupture of the left sinus of Valsalva forming a subepicardial pseudoaneurysm. *Arq Bras Cardiol* 1990; 55: 247-250.
12. Killen DA, Wathanacharoen S, Pogson GW. Repair of intrapericardial rupture of left sinus of Valsalva. *Ann Thorac Surg* 1987; 44: 310-311.
13. Gaitán D, López R. Rotura de aneurisma del seno de Valsalva izquierdo a cavidad pericárdica. *Rev Esp Cardiol* 2010; 63 (6): 740-50.
14. Chamsi-Pasha H, Ganohi RG, Logan WF. Ruptured aneurysm of Valsalva co-existing with a single coronary artery. *Eur Heart J* 1989; 10: 180-181.
15. Sundeen JT, Bloom S. Sinus of Valsalva aneurysm associated with multiple truncal congenital malformations. *Hum Patol* 1987; 18: 96-9.
16. Kirklin JW, Barratt-Boyes BG. *Cardiac surgery*. Churchill Livingstone: New York; 1986. p. 669.
17. Pasic I M, von Segesser L, Carrel TH, Jenni R, Turina M. Ruptured congenital aneurysm of the sinus of Valsalva: surgical technique and long-term follow-up. *Eur J Cardio Thorac Surg* 1992; 6: 542-544.
18. Gorocito M, Accerboni G, Cabales A, Careau H, Prieto N. Endocarditis infecciosa asociada a ruptura de un aneurisma del seno de Valsalva. *Rev Argent Cardiol* 2002; 70: 211-13.
19. Jansen EWL, Nauta ILD, Lacquet LK. Ruptured aneurysm of the sinus of Valsalva. *Thorac Cardiovasc Surg* 1984; 32: 148-151.
20. Dev V, Shrivastava S. Echocardiographic diagnosis of unruptured aneurysm of the sinus of Valsalva dissecting into the ventricular septum. *Am J Cardiol* 1990; 66: 502-503.
21. Goudevenos J, Kouvaras G, Chronopoulos DG, Ka Ratasakis G, Williams D, Reid P, et al. Colour doppler echocardiography in the diagnosis of ruptured aneurysm of sinus of Valsalva. *Eur Heart J* 1990; 11: 666-669.
22. Xie MX, Wang XF, Cheng TO, Lu Q, Yuan L, Liu X. Real-time 3-dimensional echocardiography: a review of the development of the technology and its clinical application. *Prog Cardiovasc Dis* 2005; 48: 209-25.
23. Sugeng L, Sherman S, Weinert L, Shook D, Raman J, Jeevanandam V, et al. Real-time three-dimensional transesophageal echocardiography in valve disease: comparison with surgical findings and evaluation of prosthetic valves. *Am Soc Echocardiogr* 2008; 21: 1347-135.
24. Yildirim SV, Türköz R, Oguzkurt L, Gülcan O, Katircibasi T. Ruptured sinus Valsalva aneurysm originating from the left coronary sinus: report of a rare case with computed tomography findings. *Int J Cardiovasc Imaging* 2006; 22 (3-4): 399-402.
25. Dong C, Wu QY, Tang Y. Ruptured sinus of Valsalva aneurysm: a Beijing experience. *Ann Thorac Surg* 2002; 74: 1621-4.
26. Azakie A, David TE, Peniston CM, Rao V, Williams WG. Ruptured sinus of Valsalva aneurysm: early recurrence and fate of the aortic valve. *Ann Thorac Surg* 2000; 70: 1466-71.
27. Hamid IA, Jothi M, Rajan S, Monro JL, Cherian KM. Transaortic repair of ruptured aneurysm of sinus of Valsalva. Fifteen-year experience. *J Thorac Cardiovasc Surg* 1994; 107: 1464-8.
28. Au WK, Chiu SW, Mok CK, Lee WT, Cheung D, He GW. Repair of ruptured sinus of Valsalva aneurysm: determinants of long-term survival. *Ann Thorac Surg* 1998; 66: 1604-10.
29. Azakie A, David TE, Peniston CM, Rao V, Williams WG. Ruptured sinus of Valsalva aneurysm: early recurrence and fate of the aortic valve. *Ann Thorac Surg* 2000; 70: 1466-71.
30. Van Son JA, Danielson GK, Schaff HV, Orszulak TA, Edwards WD, Seward JB. Long-term outcome of surgical repair of ruptured sinus of Valsalva aneurysm. *Circulation* 1994; 90 (Suppl II): 20-9.
31. Raffa H, Mosieri J, Sorefan AA, Kayali MT. Sinus of Valsalva aneurysm eroding into the inter-ventricular septum. *Ann Thorac Surg* 1991; 51: 996-998.
32. Yan F, Huo D, Qiao J, Murat V, Ma S. Surgery for sinus of Valsalva aneurysm: 27-year experience with 100 patients. *Asian Cardiovasc Thorac Ann* 2008; 16: 361-365.
33. Pan-Chih, Ching-Heng T, Chen-Chun, Chieh-Fu L. Surgical treatment of the ruptured aneurysm of the aortic sinuses. *Ann Thorac Surg* 1981; 32: 162-166.
34. Adams JE, Sawyers JL, Scott HW Jr. Surgical treatment for aneurysms of the aortic sinuses with aorticoatrial fistula: experimental and clinical study. *Surgery* 1957; 41: 26-42.
35. Murashita T, Kubota T, Kamikubo Y, Shiiya N, Yasuda K. Long-term results of aortic valve regurgitation after repair of ruptured sinus of Valsalva aneurysm. *Ann Thorac Surg* 2002; 73: 1466-71.
36. Abidin N, Clarke B, Khattar RS. Percutaneous closure of ruptured sinus of Valsalva aneurysm using an Amplatzer occluder device. *Heart* 2005; 91: 244.
37. Chang CW, Chiu SN, Wu ET, et al. Transcatheter closure of a ruptured sinus of Valsalva aneurysm. *Circ J* 2006; 70: 1043-1047.
38. Cullen S, Somerville J, Redington A. Transcatheter closure of a ruptured aneurysm of the sinus of Valsalva. *Br Heart J* 1994; 71: 479-480.
39. Abidin N, Clarke B, Khattar RS. Percutaneous closure of ruptured sinus of Valsalva aneurysm using an Amplatzer occluder device. *Heart* 2005; 91: 244.
40. Kiran N, Mishra N, MD, Kerkar P. Percutaneous closure of ruptured sinus of Valsalva aneurysm and atrial septal defect. *J Invasive Cardiol* 2010; 22: E82-E85.
41. Sivadasanpillai H, Valaparambil A, Sivasubramonian S, Mahadevan KK, Sasidharan B, et al. Percutaneous closure of ruptured sinus of Valsalva aneurysms: intermediate term follow-up results. *Euro Intervention* 2010; 6 (2): 214-9.
42. Marques JS, Varela MG, Almeida AG, Dias NC, Pinto FJ, Sargento L, et al. Thrombosed aneurysm of the left sinus of Valsalva presenting as an intramyocardial mass. *Am Soc Echocardiogr* 2010 [Epub ahead of print].
43. Ionescu CN, Khachane V, Earle M, Marcu CB, Ghantous A, Chrissoheris M. A rare cause of systolic murmur: unruptured right sinus of Valsalva aneurysm with right ventricular outflow tract obstruction and supracristal ventricular septal defect. *Conn Med* 2010; 74 (4): 211-3.
44. Yang YL, Xie MX, Cheng TO, Wang XF, Lü Q, Ghoorah D. Left coronary sinus of Valsalva aneurysm ruptured into the left ventricle: Diagnosis by two-dimensional and real time three-dimensional echocardiography. *Int J Cardiol* 2010 [Epub ahead of print].