



CIRUGÍA CARDIOVASCULAR - PRESENTACIÓN DE CASO

Aneurisma de la arteria coronaria derecha

Revisión de la literatura y reporte de casos

Aneurysm of the right coronary artery

Literature review and cases report

Giovanny Ríos, MD.⁽¹⁾; Víctor M. Caicedo, MD.⁽¹⁾; Hernando Santos, MD.⁽¹⁾; Hernando Orjuela, MD.⁽¹⁾; Federico Núñez, MD.⁽¹⁾; Darío Andrade, MD.⁽¹⁾

Bogotá, Colombia.

El aneurisma de la arteria coronaria derecha es una entidad rara, que se presenta principalmente en mujeres. Las causas más frecuentes de muerte por aneurisma son en su orden: ruptura, trombosis, isquemia. La enfermedad aterosclerótica es la causa más frecuente de aneurisma espontáneo. La mayoría de los pacientes son asintomáticos, y presentan soplo continuo o moderada cardiomegalia, y plétora en la radiografía de tórax. En etapas avanzadas produce cardiopatía isquémica. Para su diagnóstico es necesario un juicio clínico adecuado y exámenes de rutina para enfermedad coronaria.

Se exponen dos casos tratados en la Fundación Clínica A. Shaio, con base en los cuales se analiza el diagnóstico, las complicaciones y el tratamiento realizado.

PALABRAS CLAVE: síndrome coronario agudo, cirugía coronaria.

The aneurysm of the right coronary artery is a rare entity, which occurs primarily in women. The most frequent causes of death in these aneurysms are in its order: rupture, thrombosis and ischemia. Atherosclerotic disease is the most frequent cause of spontaneous aneurysm. Most patients are asymptomatic and have a continuous murmur or moderate cardiomegaly and plethora on chest X-ray. In advanced stages it causes ischemic heart disease. Its diagnosis requires an adequate clinical judgment and routine tests for coronary artery disease.

KEYWORDS: acute coronary syndrome, coronary artery surgery.

(Rev Colomb Cardiol 2012; 19(4): 195-198)

El aneurisma de la arteria coronaria derecha es una entidad rara, que ocurre principalmente en mujeres. Su cuadro clínico se caracteriza por isquemia miocárdica o por la formación de una fístula hacia una cámara cardíaca. Estos aneurismas pueden intervenir con el flujo causando trombosis o incluso ruptura y hemopericardio. La documentación obtenida se basa en reportes de casos (1-3).

Los aneurismas gigantes de la coronaria derecha pueden causar rompimiento de la pared del ventrículo,

aunque esencialmente alargamiento y la minoría ruptura. La fístula puede presentarse en cualquiera de las cuatro cámaras, pero en más del 90% de los casos hacia las cámaras derechas. Las causas más frecuentes de muerte en los aneurismas son en su orden: ruptura, trombosis e isquemia (4-6).

En un caso reportado en China se menciona que el aneurisma más frecuente es el relacionado con la coronaria izquierda, sin embargo aquí se describe el primer caso, desde 1931 (7), de un aneurisma de la coronaria derecha, que debutó con ruptura y hemopericardio.

La enfermedad aterosclerótica es la causa más común de aneurisma espontáneo. Son causas raras el lupus eritematoso sistémico, la poliarteritis nodosa, el síndrome de Behçet, la sífilis, los traumas, los aneurismas micóticos y las endocarditis (2). La enfermedad de Kawasaki también

(1) Cirugía Cardiovascular, Fundación Clínica Shaio. Bogotá, Colombia.

Correspondencia: Dr. Giovanny Ríos. Hospital San Ignacio, carrera 7 No. 40-62 oficina 723, teléfono: (571) 594 6161 ext: 4723. Bogotá, DC., Colombia. Correo electrónico: giovanny.riosd@hotmail.com

Recibido: 03/08/2011. Aceptado: 18/04/2012.

se ha asociado como factor que predispone a la generación de aneurismas coronarios. Con frecuencia ocurre a edad avanzada; ocasionalmente en niños, y muy rara vez en la infancia (4). La mayoría de los pacientes son asintomáticos y presentan un soplo continuo, o moderada cardiomegalia, y plétora en la radiografía de tórax. En etapas avanzadas produce angina o infarto en 7% y 3% de los casos, respectivamente. Puede desarrollarse falla cardíaca en 12% a 15% de los pacientes, en especial en aquellos de edad avanzada.

En el diagnóstico es necesario un examen clínico adecuado y un enfoque en la sintomatología y los hallazgos radiológicos. Se puede encontrar de forma adicional alargamiento de la arteria coronaria en el ecocardiograma, y cateterismo cardíaco con angiografía selectiva. El manejo consiste en, bajo circulación extracorpórea, preservar la circulación y asegurar el cierre del aneurisma o de las complicaciones en las estructuras vecinas cuando se produce penetración al seno de Valsalva o fístula a las cámaras cardíacas (4, 5). En algunos casos se ha usado terapia percutánea con coils u otros dispositivos de cierre los cuales pueden excluir el flujo hacia el aneurisma.

A continuación se describen dos casos tratados en la Fundación Clínica Shaio, en 2011.

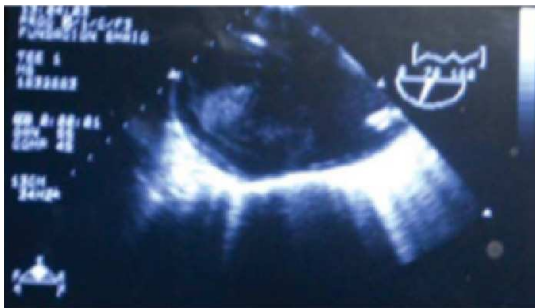

Figura 1. Ecocardiograma que muestra el aneurisma de la arteria coronaria derecha con trombo en su interior, y compresión de la aurícula derecha.

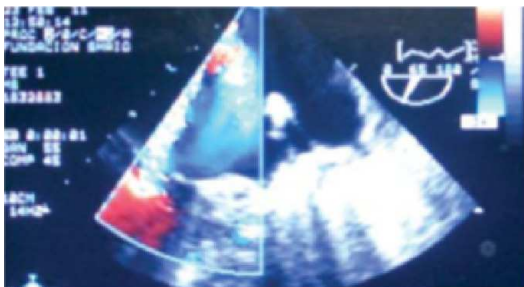


Figura 2. Insuficiencia mitral severa, demostrada en ecocardiograma posterior a la embolización.

Caso 1

Paciente de 65 años de edad, de género femenino, quien ingresó por cuadro clínico de alteración de su clase funcional previamente, con ortopnea, disnea paroxística nocturna y dolor torácico no típico. A su llegada cursó con un síndrome coronario agudo sin elevación del ST, el cual mostró ondas Q en la cara inferior. Se llevó a cateterismo cardíaco, en donde se documentó aneurisma de la arteria coronaria derecha e insuficiencia mitral moderada confirmada por ecocardiograma. En junta médico-quirúrgica se decidió, dados los hallazgos de onda Q en la cara inferior, realizar oclusión del aneurisma de la coronaria con plug, el cual se llevó a cabo sin complicaciones; sin embargo no hubo mejoría clínica y sí mayor alteración de la clase funcional y ortopnea. Se hizo nuevo ecocardiograma que reveló aumento de la insuficiencia mitral clasificada como severa, con derrame pericárdico y masa que producía compresión a nivel de la aurícula derecha dificultando el llenado de la misma (Figuras 1 y 2). A su vez, en un nuevo cateterismo se reveló ausencia de flujo anterógrado en el aneurisma, pero presencia de flujo colateral dependiente de la circulación izquierda. Se discutió el caso nuevamente y se decidió realizar manejo quirúrgico de la insuficiencia mitral e intento de revascularización del territorio inferior y oclusión quirúrgica del aneurisma. Se llevó a cirugía, y en el ecocardiograma transesofágico se evidenció insuficiencia mitral severa con mecanismo de isquemia y masa gigante a nivel de la cara anterior, la cual producía compresión de la aurícula derecha. En la esternotomía se halló derrame pericárdico severo con taponamiento cardíaco y masa a nivel de la coronaria derecha con trombo en su interior (Figura 3). Se hizo resección del aneurisma, extracción de coágulos (Figura 4), revascularización miocárdica de la arteria

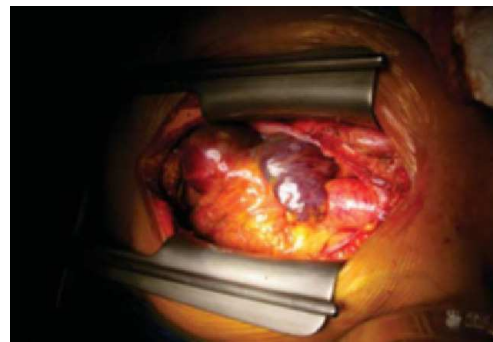


Figura 3. Esternotomía; drenaje de líquido pericárdico e identificación del aneurisma. Se evidencia el compromiso y la compresión sobre la aurícula derecha, con trombos en su interior.

descendente posterior con puente aorto-coronario venoso (Figura 5) y plastia de la válvula mitral con anillo (Figura 6), con adecuado resultado ecocardiográfico (Figura 7). La salida de circulación extracorpórea no tuvo complicaciones. Se trasladó a manejo en cuidado intensivo, donde se recuperó de manera favorable, con rápido destete de vasopresores e inotrópicos y retiro de ventilación mecánica a las 12 horas. Se trasladó a

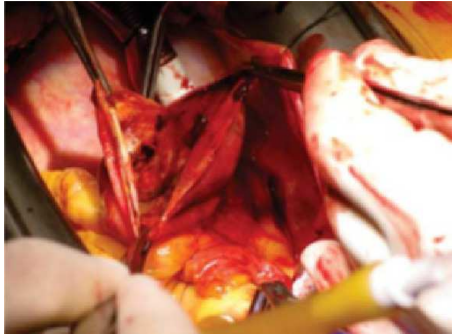


Figura 4. Retiro de trombos del aneurisma, exposición del saco y análisis del sitio de alimentación del aneurisma.

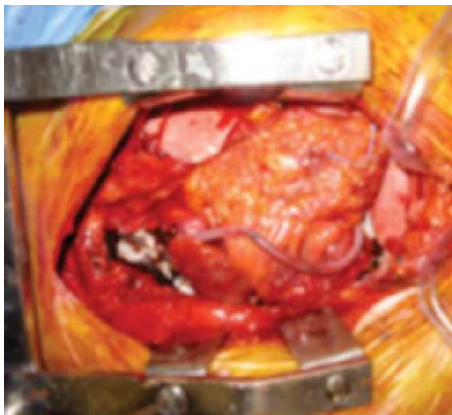


Figura 5. Revascularización de la arteria coronaria derecha, puente venoso aorto-coronario.

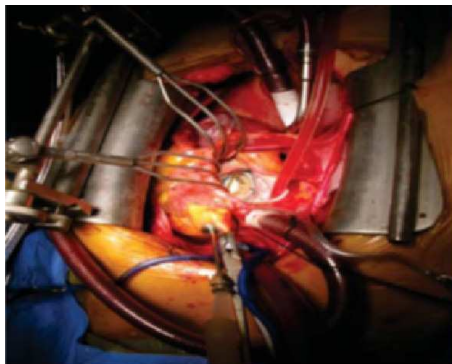


Figura 6. Plastia de la válvula mitral mediante la colocación de anillo.

piso y dos días después se dio de alta con adecuado estado clínico, sin signos de falla cardíaca. La evolución ambulatoria fue satisfactoria.

Caso 2

Paciente de género masculino, de 67 años de edad, quien ingresó a la institución en junio 28 de 2011 programado para cateterismo cardíaco. Tenía síntomas de alteración de su clase funcional y mediante estudio de perfusión miocárdica se le detectó isquemia del 15% en el territorio inferior. Durante el cateterismo se identificó un aneurisma gigante de la coronaria derecha, el cual se intentó excluir sin éxito por imposibilidad de paso de la guía a posición distal.

Se llevó a cirugía en la cual se evidenció aneurisma sobre el territorio marginal derecho (Figura 8). Se realizó exclusión del aneurisma mediante apertura y sutura del vaso nutricio (Figuras 9 y 10), cierre del aneurisma (Figura 11), y puente venoso a la descendente posterior y la arteria postero-ventricular. La evolución posoperatoria fue adecuada y se dio salida al tercer día.

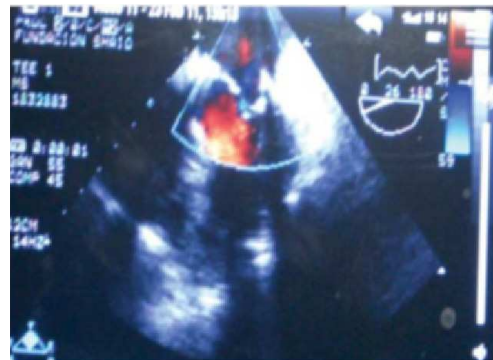

Figura 7. Ecocardiograma con corrección de la insuficiencia mitral.

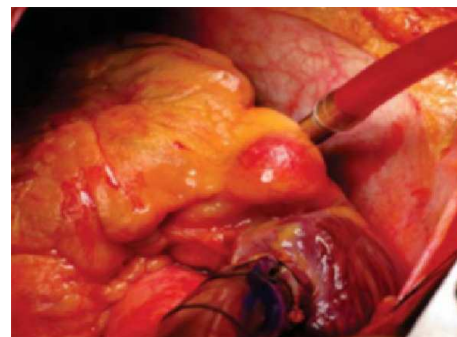


Figura 8. Panorámica del aneurisma en territorio marginal derecho.

Discusión

El aneurisma y el pseudoaneurisma de la arteria coronaria derecha, son entidades raras que se pueden manifestar con isquemia (1). La arteria en mención es la más involucrada (2). Los pseudoaneurismas pueden ser resultados de intervenciones percutáneas con daños

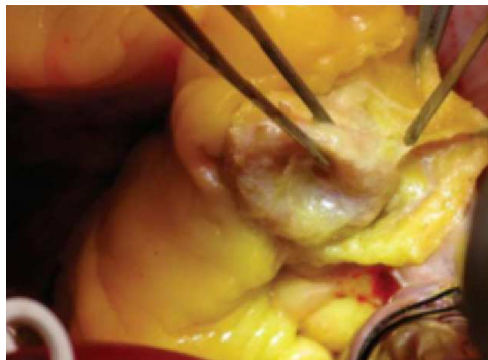


Figura 9. Dissección del aneurisma.

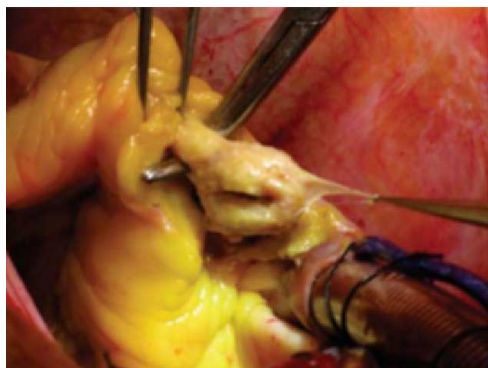

Figura 10. Reparación y disección de las paredes del aneurisma.

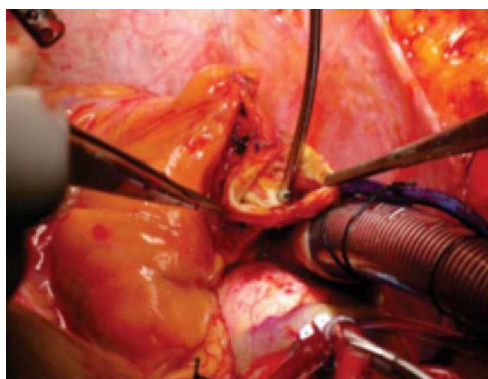


Figura 11. Cierre del aneurisma, identificación del vaso nutricional. Posteriormente se revascularizó el territorio con puente venoso.

en la pared, y los aneurismas se pueden manifestar de forma espontánea por las causas ya expuestas, principalmente por enfermedad aterosclerótica. En los casos que se reportan se trata de aneurismas espontáneos, que se han manifestado con isquemia y con efectos de masa con compresión de cavidades adyacentes. Pueden identificarse por vía angiográfica. En uno de los casos la identificación se complementó con la presencia de masa producto de los trombos en el interior del aneurisma. Los aneurismas que se manifiestan como producto de enfermedad aterosclerótica, son favorables (1). De otra parte, los pseudoaneurismas producto del daño de la pared por un cateterismo, tienen mayor riesgo de progresar a una entidad potencialmente mortal, al igual que los aneurismas de gran tamaño (1, 2). La presencia de un aneurisma no siempre es una entidad quirúrgica ya que éstos crecen muy lentamente, pero una rápida expansión del mismo se convierte en riesgo para su ruptura. En uno de los casos expuestos se intentó excluir el aneurisma, eliminando la nutrición del mismo, dado que no existía aparente repercusión de este vaso producto de las ondas Q en el territorio, pero como resultado se evidenció progresión de la isquemia local e incremento de la insuficiencia mitral, y efecto de masa con compresión de la aurícula derecha y derrame pericárdico por falla cardíaca severa. Los autores de este artículo consideran que el tratamiento en todos los casos debe estar dirigido a la revascularización del territorio afectado y al tratamiento quirúrgico del aneurisma, acompañado de manejo médico apropiado. Así mismo se indica hacer seguimiento a los casos de aneurismas de pequeño tamaño sin repercusión isquémica.

Bibliografía

1. Mohamed HA, Eshawesh A, Habib N. Spontaneous coronary artery dissection - a case report and review of the literature. Department of Medicine, Regina General Hospital, SK, Canada. *Angiology* 2002; 53 (2): 205-11.
2. Walsh J, Siklos P, Al-Rufaie HK. Massive aneurysm of the right coronary artery causing sudden death, Department Cardiology and Histopathology, West Suffolk Hospital, Bury St. Edmunds. *Int J Cardiol* 1998; 64: 213-214.
3. Järvinen A, Pohjola-Sintonen S, Ketonen P, Virtanen K, Luomanmäki K. Ruptured coronary artery aneurysm - a rare cause of hemopericardium. *Thorac Cardiovasc Surg* 1985; 33 (4): 253-5.
4. Kouchoukos NT, Blackstone E, Doty D. Cardiac surgery. Kirklin / Barratt - Boyes. Third Edition. Acquired Valvular Disease. Cap 32. Elsevier Science; 2003. p. 411-412, 472-475.
5. Cohn. Cardiac surgery, reoperative valve surgery. Third Edition. Cap. 27, McGraw Hill; 2007. p. 40, 451-454, 637-638.
6. Chapman RWG, Watkins J. Rupture of right coronary artery aneurysm into the right atrium. From Wessex Cardiac and Thoracic Centre, Southampton Western Hospital, Oakley Road, Millbrook, Southampton. *British Heart Journal* 1978; 40: 938-939.
7. Cheung A, Chan CW. Dissecting aneurysm of coronary artery presenting as cardiac tamponade. Department of Pathology, University of Hong Kong. *N Z Med J* 1990; 103 (886): 129-30.