



Función longitudinal del ventrículo derecho estimada por el desplazamiento sistólico del anillo tricúspide (TAPSE) en 557 pacientes sanos

Right ventricular longitudinal function assessed by tricuspid annular plane systolic excursion (TAPSE) in 557 healthy patients

Nilson López, MD.⁽¹⁾; Carlos I. Escobar, MD.⁽²⁾; Francisco López, MD.⁽²⁾; Luisa Durango, MD., MSc.⁽²⁾; Ricardo Fernández, MD.⁽²⁾; Gloria Franco, MD., MSc.⁽²⁾

Medellín, Colombia.

OBJETIVO: determinar el valor de referencia del desplazamiento sistólico del anillo tricúspide (TAPSE) en una población de pacientes sin comorbilidades.

MÉTODOS: estudio descriptivo de pacientes adultos atendidos en un servicio de ecocardiografía, sin comorbilidades conocidas y con resultados normales de medidas bidimensionales, Doppler pulsado, continuo y tisular.

RESULTADOS: se analizaron 557 pacientes, con edad (\pm DE) $43,7 \pm 15$ años, mujeres 63,5%, quienes tuvieron función sistólica ventricular izquierda conservada (fracción de expulsión $59,8 \pm 1\%$ y diámetro telediastólico VI $2,6 \pm 0,2$ cm/m²); no hubo evidencia de disfunción diastólica (onda e' del anillo mitral 12 ± 3 cm/s) o hipertensión pulmonar (presión sistólica de la arteria pulmonar $23,8 \pm 6$ mm Hg). El TAPSE promedio fue de $22,6 \pm 4$ mm, sin diferencia significativa entre hombres ($23,1 \pm 4$ mm) y mujeres ($22,4 \pm 3$ mm). Tampoco hubo variaciones importantes en los resultados de acuerdo con el peso normal, el sobrepeso o la obesidad: $22,6 \pm 4$ mm, $22,7 \pm 4$ mm y $22,7 \pm 4$ mm, respectivamente.

CONCLUSIÓN: en pacientes con un amplio rango de edad sin enfermedad cardíaca izquierda o derecha y sin hipertensión pulmonar, el valor del TAPSE osciló entre 22 mm y 23 mm, con un valor inferior de normalidad de 18 mm para la población evaluada.

PALABRAS CLAVE: valores de referencia, función ventricular derecha, disfunción ventricular derecha, ultrasonografía, ecocardiografía.

OBJECTIVE: to determine the reference value of tricuspid annular systolic displacement (TAPSE) in a population of patients without comorbidities.

METHODS: a descriptive study of adult patients attending an echocardiography service, with no known comorbidities and with normal two-dimensional and Doppler measurements (pulsed continuous and tissue Doppler).

Clinica Cardiovascular Santa María. Calle 78B No. 75-21, Medellín, Colombia.

(1) Hospital Pablo Tobón Uribe, Medellín.

(2) Clínica Cardiovascular Santa María, Medellín.

Correspondencia: Dr. Nilson López. Unidad de Cardiología. Hospital Pablo Tobón Uribe. Calle 78 B No. 72 A 109. Medellín – Colombia. Teléfono: (57-4) 4 93 63 00. Fax: (57-4) 2 57 24 28. Correo electrónico: nlopez@hptu.org.co

Recibido: 13/07/2011. Aceptado: 01/08/2012.

RESULTS: we analyzed 557 patients. Mean age was (\pm SD) 43.7 ± 15 years. 63.5% were women. All had preserved left ventricular systolic function (ejection fraction $59.8 \pm 1\%$ and 2.6 VI diastolic diameter ± 0.2 cm/m²). There was no evidence of diastolic dysfunction (wave e 'of the mitral annulus 12 ± 3 cm / s) or pulmonary hypertension (systolic pulmonary artery pressure 23.8 ± 6 mm Hg). The average TAPSE was 22.6 ± 4 mm, with no significant difference between men (23.1 ± 4 mm) and women (22.4 ± 3 mm). No significant variations were found in the results according to normal weight, overweight or obesity: 22.6 ± 4 mm, 22.7 mm and $22.7 \pm 4 \pm 4$ mm, respectively.

CONCLUSION: in patients with a wide range of age without left or right heart disease, and without pulmonary hypertension, the value of TAPSE ranged between 22 mm and 23 mm, with a lower normal limit value of 18 mm for the population studied.

KEYWORDS: reference values, right ventricular function, right ventricular dysfunction, ultrasound, echocardiography.

(Rev Colomb Cardiol 2012; 19(6): 281-286)

Introducción

El interés en el ventrículo derecho ha resurgido recientemente al reconocerse su importancia para el pronóstico de hipertensión arterial pulmonar, falla cardiaca izquierda, enfermedad cardiaca congénita y enfermedad coronaria entre otras entidades (1).

Sin embargo, el estudio de la función del ventrículo derecho se ha visto limitado por la complejidad de su morfología, la cual consiste en una porción de entrada y una de salida separadas por la cresta supraventricular (2) y no tiene semejanza con ninguna forma geométrica conocida. Por el contrario, la forma del ventrículo izquierdo se asume como un elipsoide *prolata* que permite estimaciones de masa y volúmenes ventriculares de manera no invasiva (3). Adicionalmente, en el lado izquierdo las fibras miocárdicas están dispuestas en formas longitudinal, circunferencial y oblicua, mientras que el derecho carece de fibras oblicuas excepto en su porción septal (4, 5). Lo anterior explica por qué el patrón contráctil predominante del ventrículo derecho es el acortamiento longitudinal, el cual puede ser determinado de forma no invasiva a través del desplazamiento sistólico del anillo tricúspide.

Definición del desplazamiento sistólico del anillo tricúspide (TAPSE)

El movimiento sistólico de la pared lateral del ventrículo derecho permite registrar uno de los movimientos más obvios en una ecocardiografía normal. El TAPSE es una medida de la distancia que recorre el anillo tricúspide durante la sístole a lo largo del plano longitudinal (6). Su uso como indicador de la función sistólica del ventrículo derecho se propuso desde 1984 (7) y en publicaciones

posteriores se ha demostrado una correlación adecuada con ventriculografía nuclear (8) y resonancia magnética (9); además, tiene utilidad diagnóstica documentada en diversas poblaciones (10-12).

La determinación del TAPSE se realiza por ecocardiografía en modo M posicionando el cursor sobre el anillo lateral tricúspide; posteriormente se mide con el *caliper* la diferencia entre el desplazamiento telediastólico y telesistólico del anillo hacia el ápex (Figura 1). Se infiere, entonces, que a mayor descenso sistólico de la base, mejor función sistólica del ventrículo derecho y viceversa.

Recientemente la Sociedad Americana de Ecocardiografía emitió recomendaciones para la evaluación del ventrículo derecho (6) y sugirió la medición del TAPSE como uno de los parámetros de función sistólica regional con un valor inferior de normalidad de 16 mm. Sin embargo, no existen publicaciones locales que permitan comparar si las medidas sugeridas para poblaciones con fenotipos diferentes al latino, son comparables con las obtenidas en pacientes colombianos. Por lo anterior, se realizó un estudio para determinar el valor del TAPSE en una población colombiana libre de comorbilidades.

Metodología

Pacientes

Se llevó a cabo un estudio descriptivo en pacientes sometidos a ecocardiografía transtorácica entre los años 2009 y 2010 en la Clínica Cardiovascular Santa María de Medellín. Se excluyeron pacientes con hipertensión arterial (presión arterial sistólica > 130 mm Hg o presión arterial diastólica > 80 mm Hg); disfunción sistólica izquierda (fracción de expulsión del ventrículo izquier-

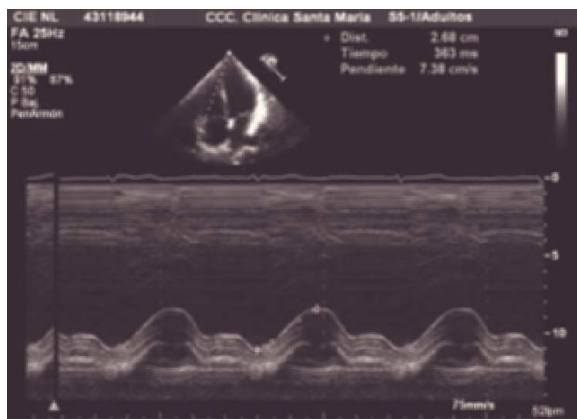


Figura 1. Registro en modo M del desplazamiento sistólico del anillo tricúspide (TAPSE=2,68 cm o 26 mm).

do $-FEVI < 55\%$) o derecha (descripción en el informe de ecocardiografía o hipocinesia de la pared lateral); disfunción diastólica ventricular izquierda [onda e' del anillo mitral lateral < 10 cm/s o septal < 8 cm/s (13)]; estenosis valvular de cualquier severidad; insuficiencia valvular mayor que leve; dilatación auricular izquierda o derecha (> 20 cm²); dilatación del ventrículo derecho (diámetro telediastólico en eje largo paraesternal > 3 cm) o del ventrículo izquierdo (diámetro telediastólico en eje largo paraesternal $> 3,2$ cm/m²); hipertrofia o remodelación concéntrica del ventrículo izquierdo [de acuerdo con las recomendaciones vigentes (3)]; presión sistólica de la arteria pulmonar (PSAP) elevada [> 36 mm Hg (14)]. La medición del TAPSE se realizó de acuerdo a como se publicó por primera vez (7). Además, no se incluyeron pacientes con antecedentes de intervenciones quirúrgicas.

Ecocardiografía

Todos los estudios fueron realizados en decúbito lateral izquierdo y las mediciones se obtuvieron de imágenes en proyecciones paraesternal, apical, subcostal y supraesternal. Los equipos empleados para la evaluación fueron iE 33® (Philips; Andover, Massachusetts) y Sonos 5500® (Hewlett Packard; Andover, Massachusetts). La adquisición de imágenes bidimensionales y de los espectros de Doppler pulsado, continuo y tisular fue la estándar (3). La estimación de la FEVI fue visual en la mayoría de los casos y se consideró adecuada para ecocardiografistas que realizan más de 250 estudios mensuales cada uno. El valor del TAPSE se obtuvo en modo M dirigido por imagen bidimensional sobre el anillo tricúspide en apical 4 cámaras. Todas las determinaciones se realizaron en tiempo real.

Análisis estadístico

Se aplicaron parámetros de estadística descriptiva para las variables categóricas que se informaron como frecuencias y porcentajes; las variables continuas se manejaron como promedio y desviaciones estándar. Todas las pruebas estadísticas fueron de dos colas y se estableció el valor de 0,05 para atribuir significación estadística. Se aplicó la prueba de Kolmogorov-Smirnov para determinar si la población evaluada provenía de una muestra con distribución normal.

Resultados

Características clínicas y demográficas

La búsqueda inicial arrojó 3.947 estudios con información del TAPSE y que tuvieron una distribución normal (Figura 2). En total 557 pacientes cumplieron con los criterios de inclusión. Dos terceras partes fueron de sexo femenino, la mayor parte estaba en la quinta década de la vida y el paciente con mayor edad tenía 91 años. La mayoría de los pacientes incluidos tuvieron peso normal según las definiciones de la Organización Mundial de la Salud (15) (Tabla 1).

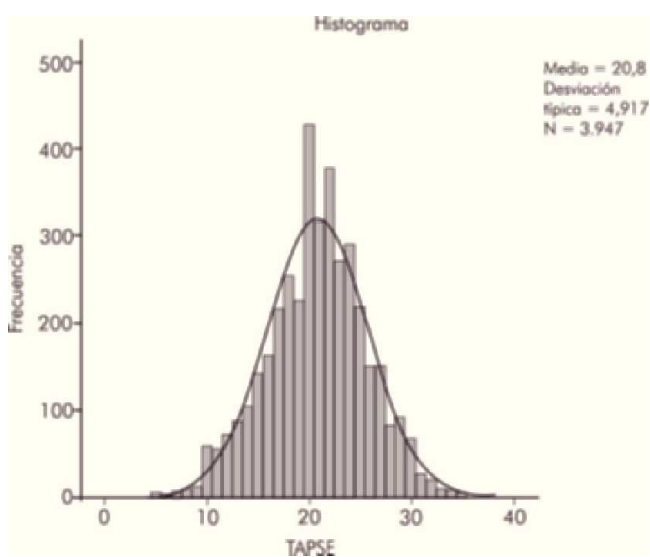


Figura 2. Distribución normal de los resultados de TAPSE en toda la población incluida en el período de estudio.

Tabla 1.
CARACTERÍSTICAS BASALES (n= 557).

Edad (años)	43,7±15 (rango 14-91 años)
Mujeres	63,5%
Índice de masa corporal (kg/m ²)	24,7±4
Peso normal	57,1%
Sobrepeso	32,5%
Obesidad	10,4%
Área de superficie corporal (m ²)	1,70±0,17
Presión arterial sistólica (mm Hg)	110,4±11
Presión arterial diastólica (mm Hg)	66,5±9

Resultados expresados como promedio ± desviación estándar o porcentaje.

Hallazgos en la ecocardiografía

Los resultados del estudio ecocardiográfico se muestran en la tabla 2. No hubo diferencias por sexo para ninguna de las mediciones iniciales. El TAPSE promedio para toda la población fue 22,6±4 mm, sin diferencia significativa entre hombres (23,1±4 mm) y mujeres (22,4±3 mm).

La distribución de los valores del TAPSE y de las medidas bidimensionales y Doppler por grupos de edad, no mostró diferencias clínicamente significativas entre los diferentes grupos (Tabla 3, figura 3). Tampoco hubo variaciones de importancia en los resultados de acuerdo con peso normal, sobrepeso u obesidad: 22,6±4 mm, 22,7±4 mm y 22,7±4 mm respectivamente.

Discusión

El principal hallazgo del estudio es que el TAPSE promedio normal es 22,6±4mm en una población sin comorbilidades y con otras medidas de función sistólica y diastólica ventricular izquierda normales, sin dilatación ventricular derecha y sin hipertensión pulmonar.

Tabla 2.
RESULTADOS DE LA ECOCARDIOGRAFÍA

FEVI (%)	59,8±1
Diámetro telediastólico VI (cm/m ²)	2,6±0,2
Diámetro telediastólico VD (cm)	2,5±0,3
Onda e' anillo mitral (cm/s)	12±3
Relación E/A flujo transtricúspide	1,3±0,3
Área auricular izquierda (cm ²)	13,9±2
Área auricular derecha (cm ²)	13±2
Grosor relativo del VI	0,34±0,4
Índice de masa miocárdica	
Mujeres (g/m ²)	57,3±12
Hombres (g/m ²)	65,6±13,5
Presión sistólica de la arteria pulmonar (mm Hg)	23,8±6

Resultados expresados como promedio o porcentaje ± desviación estándar. FEVI: fracción de expulsión del ventrículo izquierdo, VD: ventrículo derecho, VI: ventrículo izquierdo.

Tabla 3.
RESULTADOS DEL TAPSE Y MEDIDAS ECOCARDIOGRÁFICAS
POR GRUPOS ETARIOS.

	< 30 años (n=124)	30-49 años (n=224)	50-69 años (n=183)	≥ 70 años (n=28)
TAPSE (mm)	22,7±4,1	23,3±4,2	22,2±3,9	22,2±3,9
FEVI (%)	60±0,6	59,8±0,8	59,6±1,4	60,2±2,5
Diámetro telediastólico VI (cm/m ²)	4,4±0,4	4,4±0,4	4,5±0,4	4,4±0,4
Diámetro telediastólico VD (cm)	2,4±0,3	2,4±0,3	2,6±0,3	2,5±0,4
Onda e' anillo mitral (cm/s)	12,9±3,4	13,1±3	10,8±2	10,7±2
Relación E/A flujo transtricúspide	1,3±0,3	1,3±0,3	1,2±0,2	1,2±0,2
Área auricular izquierda (cm ²)	14,2±2,5	14,1±2,6	14,3±2,6	13,7±2,9
Área auricular derecha (cm ²)	12,9±2,7	13,1±2,4	13,1±2,4	13,1±2,3
Presión sistólica de la arteria pulmonar (mm Hg)	27±6,6	23±6	24±6,7	23,8±7,8

Resultados expresados como promedio o porcentaje ± desviación estándar.

La determinación del TAPSE es una herramienta simple, rápida, cuantitativa y no invasiva para evaluar la función sistólica derecha en el estudio ecocardiográfico de rutina (16) y debería utilizarse de manera habitual para estimar la función ventricular derecha. Sin embargo, como ocurre con otros métodos de evaluación segmentaria, esta técnica supone que el desplazamiento de la base y de los segmentos adyacentes hacia el ápex es representativo de la toda la función ventricular derecha, lo cual no es válido en muchas enfermedades que cursan con anomalías de contractilidad segmentaria (17). Adicionalmente, es dependiente del ángulo y posiblemente de la precarga.

Algunos estudios han encontrado diferencias por grupos de edad en el valor del TAPSE. Inelli y colaboradores demostraron que la edad tiene impacto independiente sobre varios índices de función sistólica derecha, demostrándose una reducción progresiva de TAPSE a mayor edad (18). No obstante, su trabajo está conformado por una población de 298 pacientes entre los 10 y los 80 años y con solo 22 pacientes mayores de 70 años, lo cual limita la validez externa para este grupo etario. Más recientemente, Germin y colaboradores evaluaron a 80

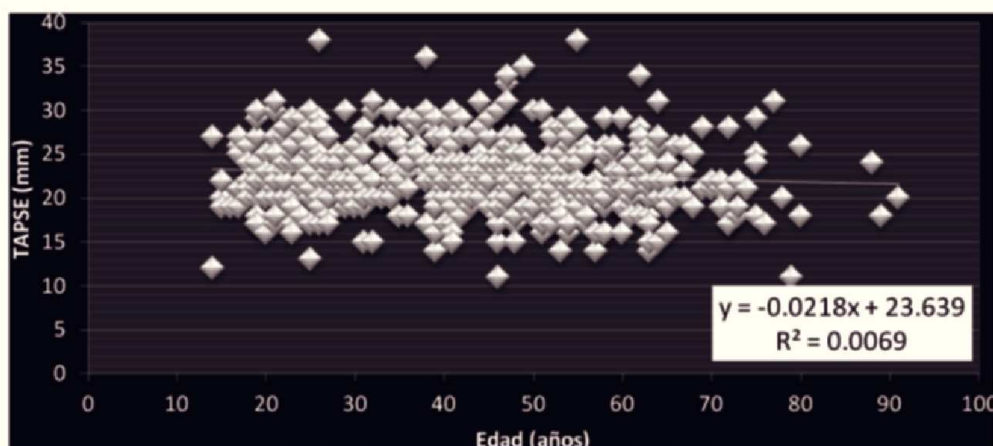


Figura 3. Correlación del TAPSE con edad.

mujeres sanas mayores de 70 años (19) y demostraron que el TAPSE promedio era de $23,7 \pm 3,5$ mm lo cual coincide con nuestros resultados.

No se encontraron diferencias del TAPSE en pacientes con sobrepeso ni obesidad; publicaciones previas han confirmado que la función sistólica ventricular derecha en pacientes con obesidad se mantiene conservada cuando se evalúa por diversas técnicas ecocardiográficas (20-22).

Las guías para la evaluación del ventrículo derecho en adultos han recomendado utilizar un valor de TAPSE < 16 mm como anormal (6). No obstante, la importancia clínica del resultado final depende de la enfermedad subyacente en el paciente evaluado ya que el punto de corte pronóstico está por encima de esta cifra en varias condiciones clínicas (Tabla 4).

De hecho, los valores considerados como normales fueron recomendados con fundamentación en estudios de pacientes sanos que reúnen a 2.320 participantes y

que permitieron proponer como límites inferior, promedio y superior de normalidad 16 mm, 23 mm y 30 mm, respectivamente (6) a lo cual no se le hace suficiente énfasis en las recomendaciones generales. La importancia de individualizar los resultados en cada condición patológica fue demostrada en un estudio de pacientes referidos a la clínica de hipertensión pulmonar en la Universidad de Pittsburg (promedio de presión sistólica de la arteria pulmonar 54 mm Hg), encontrándose que un TAPSE $< 20,1$ mm era el valor a considerar como anormal (30).

Limitaciones

Las limitaciones de nuestro estudio son las inherentes a los estudios retrospectivos. Pese a ello se realizaron las pruebas estadísticas necesarias para determinar la distribución normal de la población a partir de la cual se extrajeron los resultados que aquí se presentan. Así mismo, se hicieron las restricciones necesarias para excluir pacientes con anomalías de las cavidades derechas e izquierdas de acuerdo

Tabla 4.
 VALORES DEL TAPSE PARA DEFINIR PRONÓSTICO EN VARIAS CONDICIONES PATOLÓGICAS.

Condición	Desenlace	Valor
Disfunción sistólica biventricular (23, 24) Terapia de resincronización cardíaca	Mortalidad por todas las causas	< 14 mm
	Ausencia de respuesta a la terapia (25)	< 14 mm
	Ausencia de remodelación reversa del VI (26)	< 17 mm
Hipertensión arterial pulmonar (27)	Mortalidad a uno y dos años	< 18 mm
Embolismo pulmonar agudo (28)	Persistencia de disfunción ventricular derecha	< 20 mm
Síndromes coronarios agudos (29)	Mortalidad o infarto	< 18 mm

VI: ventrículo izquierdo.

con los parámetros ecocardiográficos convencionales. Esta uniformidad en los resultados se mantuvo en los diferentes grupos etarios, lo cual mejora la solidez de nuestros hallazgos.

Finalmente, las restricciones de tipo económico propias del medio colombiano, hacen prácticamente imposible llevar a cabo un estudio poblacional con un muestreo ideal. Además, con base en las recomendaciones de las sociedades de ecocardiografía, cada laboratorio debería establecer los valores de normalidad propios para informarlos en su reporte.

Conclusión

En pacientes con un amplio rango de edad, sin enfermedad cardíaca izquierda o derecha y sin hipertensión pulmonar, no hay variaciones significativas en el valor del TAPSE. Los resultados sugieren valores de normalidad entre 22 y 23 mm, con un valor inferior de normalidad de 18 mm para la población evaluada.

Bibliografía

- Voelkel NF, Quaipe RA, Leinwand LA, et al. Right ventricular function and failure: report of a National Heart, Lung, and Blood Institute working group on cellular and molecular mechanisms of right heart failure. *Circulation* 2006; 114 (17): 1883-91.
- Ho SY, Nihoyannopoulos P. Anatomy, echocardiography, and normal right ventricular dimensions. *Heart* 2006; 92 (Suppl 1): 12-13.
- Lang RM, Bierig M, Devereux RB, et al. Recommendations for chamber quantification: a report from the American Society of Echocardiography's Guidelines and Standards Committee and the Chamber Quantification Writing Group, developed in conjunction with the European Association of Echocardiography, a branch of the European Society of Cardiology. *J Am Soc Echocardiogr* 2005; 18 (12): 1440-63.
- Naito H, Arisawa J, Harada K, Yamagami H, Kozuka T, Tamura S. Assessment of right ventricular regional contraction and comparison with the left ventricle in normal humans: a cine magnetic resonance study with presaturation myocardial tagging. *Br Heart J* 1995; 74 (2): 186-91.
- Anderson RH, Smerup M, Sanchez-Quintana D, Loukas M, Lunkenheimer PP. The three-dimensional arrangement of the myocytes in the ventricular walls. *Clin Anat* 2009; 22 (1): 64-76.
- Rudski LG, Lai WW, Afalalo J, et al. Guidelines for the echocardiographic assessment of the right heart in adults: a report from the American Society of Echocardiography endorsed by the European Association of Echocardiography, a registered branch of the European Society of Cardiology, and the Canadian Society of Echocardiography. *J Am Soc Echocardiogr* 2010; 23 (7): 685-713; 86-8.
- Kaul S, Tei C, Hopkins JM, Shah PM. Assessment of right ventricular function using two-dimensional echocardiography. *Am Heart J* 1984; 107 (3): 526-31.
- Ueti OM, Camargo EE, Ueti Ade A, de Lima-Filho EC, Nogueira EA. Assessment of right ventricular function with Doppler echocardiographic indices derived from tricuspid annular motion: comparison with radionuclide angiography. *Heart* 2002; 88 (3): 244-8.
- Kjaergaard J, Petersen CL, Kjaer A, Schaadt BK, Oh JK, Hassager C. Evaluation of right ventricular volume and function by 2D and 3D echocardiography compared to MRI. *Eur J Echocardiogr* 2006; 7 (6): 430-8.
- Alam M, Wardell J, Andersson E, Samad BA, Nordlander R. Characteristics of mitral and tricuspid annular velocities determined by pulsed wave Doppler tissue imaging in healthy subjects. *J Am Soc Echocardiogr* 1999; 12 (8): 618-28.
- Hammarstrom E, Wranne B, Pinto FJ, Puryear J, Popp RL. Tricuspid annular motion. *J Am Soc Echocardiogr* 1991; 4 (2): 131-9.
- Miller D, Farah MG, Liner A, Fox K, Schluchter M, Hoit BD. The relation between quantitative right ventricular ejection fraction and indices of tricuspid annular motion and myocardial performance. *J Am Soc Echocardiogr* 2004; 17 (5): 443-7.
- Nagueh SF, Appleton CP, Gillebert TC, et al. Recommendations for the evaluation of left ventricular diastolic function by echocardiography. *J Am Soc Echocardiogr* 2009; 22 (2): 107-33.
- Galie N, Hoepfer MM, Humbert M, et al. Guidelines for the diagnosis and treatment of pulmonary hypertension: the Task Force for the Diagnosis and Treatment of Pulmonary Hypertension of the European Society of Cardiology (ESC) and the European Respiratory Society (ERS), endorsed by the International Society of Heart and Lung Transplantation (ISHLT). *Eur Heart J* 2009; 30 (20): 2493-537.
- [No authors listed]. Obesity: preventing and managing the global epidemic. Report of a WHO consultation. World Health Organization technical report series 2000; 894: i-xii, 1-253.
- Bleeker GB, Steendijk P, Holman ER, et al. Assessing right ventricular function: the role of echocardiography and complementary technologies. *Heart* 2006; 92 (Suppl 1): 19-26.
- Morcos P, Vick GW, Sahn DJ, Jerosch-Herold M, Shurman A, Sheehan FH. Correlation of right ventricular ejection fraction and tricuspid annular plane systolic excursion in tetralogy of Fallot by magnetic resonance imaging. *Int J Cardiovasc Imaging* 2009; 25 (3): 263-70.
- Innelli P, Esposito R, Olibet M, Nistri S, Galderisi M. The impact of ageing on right ventricular longitudinal function in healthy subjects: a pulsed tissue Doppler study. *Eur J Echocardiogr* 2009; 10 (4): 491-8.
- Germing A, Gotzmann M, Rausse R, et al. Normal values for longitudinal function of the right ventricle in healthy women >70 years of age. *Eur J Echocardiogr* 2010; 11 (8): 725-8.
- Otto ME, Belohlavek M, Khandheria B, Gilman G, Svatikova A, Somers V. Comparison of right and left ventricular function in obese and nonobese men. *The Am J Cardiol* 2004; 93 (12): 1569-72.
- Her C, Cerabona T, Bairamian M, McGoldrick KE. Right ventricular systolic function is not depressed in morbid obesity. *Obes Surg* 2006; 16 (10): 1287-93.
- Yildirimturk O, Tayyareci Y, Aytakin S. The impact of body mass index on right ventricular systolic functions in normal and mildly obese healthy patients: A Velocity Vector Imaging Study. *Echocardiography* 2011; May 4. doi: 10.1111/j.1540-8175.2011.01422.x. [Epub ahead of print].
- Ghio S, Recusani F, Klersy C, et al. Prognostic usefulness of the tricuspid annular plane systolic excursion in patients with congestive heart failure secondary to idiopathic or ischemic dilated cardiomyopathy. *Am J Cardiol* 2000; 85 (7): 837-42.
- Kjaergaard J, Akkan D, Iversen KK, Kober L, Torp-Pedersen C, Hassager C. Right ventricular dysfunction as an independent predictor of short- and long-term mortality in patients with heart failure. *Eur J Heart Fail* 2007; 9 (6-7): 610-6.
- Scuteri L, Rordorf R, Marsan NA, et al. Relevance of echocardiographic evaluation of right ventricular function in patients undergoing cardiac resynchronization therapy. *Pacing Clin Electrophysiol* 2009; 32 (8): 1040-9.
- Cappelli F, Cristina Porciani M, Ricceri I, et al. Tricuspid annular plane systolic excursion evaluation improves selection of cardiac resynchronization therapy patients. *Clin Cardiol* 2010; 33 (9): 578-82.
- Forfia PR, Fisher MR, Mathai SC, et al. Tricuspid annular displacement predicts survival in pulmonary hypertension. *Am J Respir Crit Care Med* 2006; 174 (9): 1034-41.
- Rydman R, Soderberg M, Larsen F, Caidahl K, Alam M. Echocardiographic evaluation of right ventricular function in patients with acute pulmonary embolism: a study using tricuspid annular motion. *Echocardiography* 2010; 27 (3): 286-93.
- Bedetti G, Gargani L, Sicari R, Gianfaldoni ML, Molinaro S, Picano E. Comparison of prognostic value of echographic [corrected] risk score with the Thrombolysis in Myocardial Infarction (TIMI) and Global Registry in Acute Coronary Events (GRACE) risk scores in acute coronary syndrome. *Am J Cardiol* 2010; 106 (12): 1709-16.
- Lopez-Candales A, Dohi K, Rajagopalan N, Edelman K, Gulyasy B, Bazaz R. Defining normal variables of right ventricular size and function in pulmonary hypertension: an echocardiographic study. *Postgrad Med J* 2008; 84 (987): 40-5.