



Tetralogía de Fallot asociada a síndrome de cimitarra

Tetralogy of Fallot associated with scimitar syndrome

Jaiber Gutiérrez, MD.⁽¹⁾; Walter Mosquera, MD. ⁽¹⁾; Gabriel Santiago, MD. ⁽¹⁾; Claudia Guerrero, MD. ⁽¹⁾; Ana Milena Bravo, MD. ⁽¹⁾

Cali, Colombia.

Se expone el caso de un niño de catorce meses de edad, con tetralogía de Fallot asociada a síndrome de cimitarra, cuyo diagnóstico se realizó mediante ecocardiografía, cateterismo cardiaco y angio-TAC. Se hace referencia a las consideraciones clínicas y quirúrgicas de este caso que hasta la fecha es el quinto reportado en la literatura.

PALABRAS CLAVE: síndrome de cimitarra, tetralogía de Fallot.

We describe the case of a fourteen-month-old boy with tetralogy of Fallot associated with scimitar syndrome, whose diagnosis was made by echocardiography, cardiac catheterization and angio-CT. We relate the clinical and surgical considerations in this case which is so far the fifth reported in the literature.

KEYWORDS: scimitar syndrome, tetralogy of Fallot.

(Rev Colomb Cardiol 2012; 19(6): 329-331)

Introducción

El síndrome de cimitarra es una rara condición descrita por primera vez por Cooper y Chassinat en 1836 (1). Se caracteriza en su forma completa por un drenaje venoso anómalo del pulmón derecho a la porción suprahepática de la vena cava inferior (2), irrigación arterial aberrante de la aorta abdominal al pulmón derecho, hipoplasia del pulmón derecho y dextroposición del corazón, con o sin secuestro pulmonar (3). Se han reportado varios defectos cardiacos congénitos en asociación con este síndrome (2, 3). En este sentido, se ha informado acerca de la asociación con tetralogía de Fallot en cuatro ocasiones; en este artículo se presenta el quinto caso de esta inusual asociación y se describen las ayudas diagnósticas utilizadas y el procedimiento quirúrgico de reparación total.

Fundación Valle del Lili. Cali, Colombia.

(1) Unidad de Cardiopatías Congénitas, Fundación Valle del Lili. Cali, Valle del Cauca, Colombia.

Correspondencia: Dr. Jaiber Gutiérrez. Avenida Simón Bolívar. Carrera 98 No. 18-49; Fundación Valle del Lili, Cali, Valle del Cauca, Colombia. PBX: 3 31 90 90. Extensión: 32 05. Correo electrónico: jaibergu@hotmail.com.

Recibido: 12/07/2011. Aceptado: 07/05/2012.

Reporte del caso

Paciente de catorce meses, de género masculino, asintomático, excepto por pobre ganancia ponderal, a quien, a sus tres meses de vida, le descubren soplo cardíaco y le diagnostican tetralogía de Fallot mediante ecocardiografía, tras lo cual le remiten a la institución para estudio y manejo. Al examen físico se encontró a un menor de 6 kilogramos (-3DS) de peso, con saturación 88-90% al aire ambiente, cianosis perioral y acrocianosis leve; la auscultación cardíaca reveló soplo sistólico 4/6 más audible en foco pulmonar.

En el ecocardiograma se halló comunicación interauricular amplia tipo seno venoso inferior con *shunt* de izquierda a derecha, sin dilatación auricular ni venosa; las conexiones son concordantes. Se demostró la llegada de la vena pulmonar inferior derecha a la vena cava inferior en frente de las venas suprahepáticas; de igual manera, de la aorta descendente se demostró una colateral larga con obstrucción moderada con gradiente de 55 mm Hg y flujo continuo que penetra el diafragma y se dirige a la base pulmonar inferior derecha. Hay comunicación interventricular subaórtica amplia con *shunt* de derecha a izquierda; no hay dilatación de las cavidades ni obstrucciones interventriculares, y

existe cabalgamiento aórtico del 59% sobre el *septum* interventricular. Se demuestra obstrucción del infundíbulo ventricular derecho por hipertrofia septal, con un gradiente pico de 80 mm Hg. El tronco de la arteria pulmonar confluye a dos ramas; la derecha de 5 mm y la izquierda de 8 mm de diámetro. La insuficiencia tricuspídea permitió estimar una presión del ventrículo derecho a nivel sistémico.

Posteriormente se realizó cateterismo cardiaco izquierdo y derecho, así como arteriografía pulmonar con los siguientes hallazgos: tetralogía de Fallot con estenosis pulmonar moderada, con gradiente de 40 mm Hg; presión del ventrículo derecho que corresponde aproximadamente a 75% de la presión sistémica. Adicionalmente se observó que el lóbulo medio e inferior del pulmón derecho se perfundía por colaterales de la aorta abdominal sin flujo dual (Figuras 1 y 2) y el drenaje venoso de estos lóbulos se dirigía hacia la vena cava inferior (Figura 3).

Se realizó angio-TAC de pulmones con reconstrucción 3D de la vía aérea, en el cual se observó arteria pulmonar derecha de menor calibre que la contralateral y rama sistémica con origen en la aorta abdominal que irrigaba la región posterior del pulmón derecho, así como drenaje venoso anómalo del pulmón derecho, con una rama que ingresaba a la vena cava inferior suprahepática. En el lado derecho, alteración en la segmentación de la vía aérea con el bronquio fuente bifurcándose aproximadamente a 19 mm de la carina en dos ramas, encontrándose, al parecer, dividido parcialmente por una cisura. La porción anterosuperior de éste estaba irrigada por ramas de la arteria pulmonar y la porción inferoposterior por la

rama sistémica. Se observó asimetría en el volumen del campo pulmonar izquierdo, y se hallaron atelectasias subsegmentarias basales izquierdas y lobulación del hemidiafragma derecho adyacente al sitio del paso de los vasos aberrantes al abdomen. Los anteriores hallazgos sugirieron síndrome de cimitarra con arterialización parcial (Figura 4).

Una vez estudiado el caso, el paciente se llevó a cirugía donde se realizó reparación total de la cardiopatía, procedimiento que incluyó cardioplegia; posteriormente se hizo ventriculotomía derecha con amplia resección infundibular a través de la cual se observó una comunicación interventricular subaórtica que se cerró con un parche de poliéster. Se observó comunicación interauricular tipo seno venoso inferior que se amplió resecano la lámina de la fosa oval; luego se tunelizaron las venas derechas de la cimitarra con un parche de pericardio hacia la aurícula izquierda. Cabe anotar que el drenaje de la vena cava inferior y de las venas suprahepáticas se realizó mediante la introducción de una cánula venosa en la vena cava inferior, y el uso de dos aspiradores: uno para drenar las venas suprahepáticas y otro para drenar las venas pulmonares derechas. Seguidamente, se purgaron las cavidades izquierdas y se desclampeó la aorta, terminando la reparación con el corazón latiendo. La evolución posquirúrgica del paciente fue favorable y hasta el momento se encuentra estable.

Discusión

El síndrome de cimitarra se asocia hasta en 30% de los casos con cardiopatías congénitas como la comunicación interauricular e interventricular (3), el *ductus*

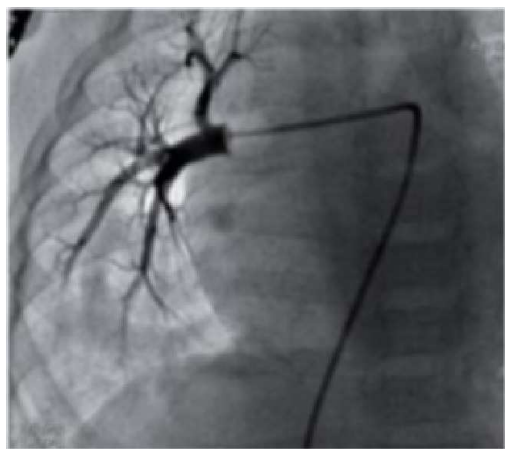


Figura 1. Angiografía pulmonar derecha selectiva en la que se observa perfusión del lóbulo pulmonar superior y medio.

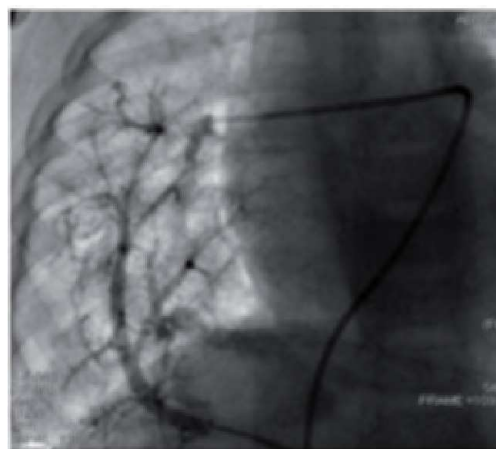


Figura 2. Angiografía en la colateral aortopulmonar; se aprecia lóbulo inferior derecho y parte del lóbulo medio derecho.

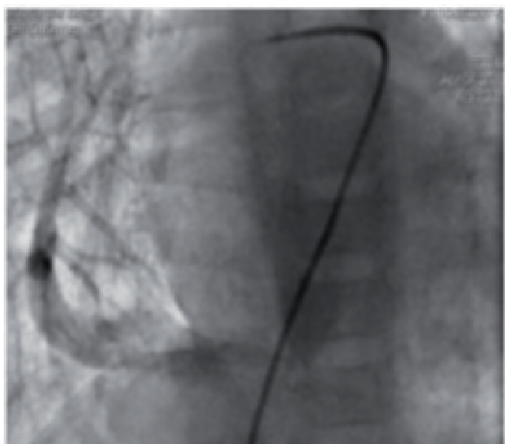


Figura 3. Drenaje venoso del lóbulo inferior derecho hacia la vena cava superior.

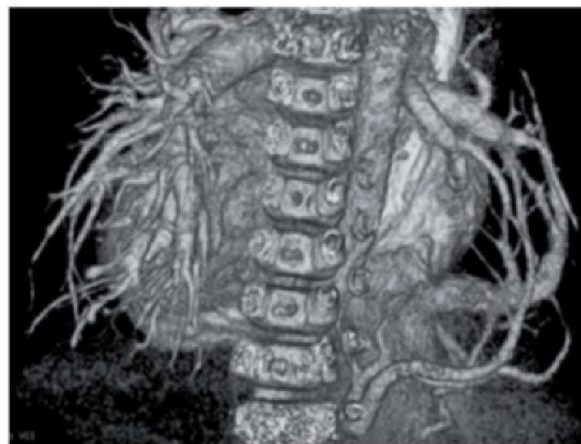


Figura 4. AngioTAC de pulmones con reconstrucción 3D de la vía aérea; se observa imagen de retorno venoso pulmonar anómalo hacia la vena cava inferior.

arterioso persistente, la coartación de aorta, la tetralogía de Fallot, la vena cava superior izquierda persistente, las fístulas arteriovenosas pulmonares, la estenosis pulmonar, la ausencia de vena cava inferior, la continuación de la ácigos hacia la vena cava superior y el síndrome de Shone (3, 6). De forma individual la tetralogía de Fallot se asocia en 0,6% a drenaje venoso anómalo pulmonar y son más raros aun los casos relacionados con síndrome de cimitarra (4, 5). En general, los pacientes con esta asociación presentan características clínicas aisladas de Fallot, lo cual se debe a que el hipoflujo pulmonar es la lesión dominante incluso cuando el retorno venoso pulmonar es obstructivo (6). Hasta el momento, en la revisión de la literatura de los reportes de casos de tetralogía de Fallot asociado a síndrome de cimitarra, se observa como factor común el uso combinado de ayudas diagnósticas invasivas y no invasivas para realizar el diagnóstico (angiografía, angiorresonancia, cateterismo cardiaco), además del estudio ecocardiográfico inicial (6, 7). Debido al escaso número de pacientes con este trastorno, el cirujano se enfrenta a un reto para la corrección quirúrgica total utilizando circulación extracorpórea y, en el caso que se expone, a la técnica de canulación descrita.

Una vez corregido el defecto es importante tener en cuenta el riesgo a desarrollar diferentes grados de hipertensión pulmonar debido al flujo arterial que aporta la circulación colateral aortopulmonar y a los diferentes grados de hipoplasia pulmonar asociados al defecto (6). Por lo tanto, es necesario realizar un seguimiento estrecho de estos pacientes, sin descartar la posibilidad de una futura embolización de estos vasos colaterales, seguido de una lobectomía pulmonar.

Bibliografía

1. Azhari N, Al-Fadley F, Bulbul ZR. Tetralogy of Fallot associated with scimitar syndrome. *Cardiol Young* 2000; 10 (1): 70-72.
2. Gikonyo DK. Scimitar syndrome in neonates: report of four cases and review of the literature. *Pediatr Cardiol* 1986; 6 (4): 193-197.
3. Alva C, Valero G, Martínez A. Síndrome de cimitarra asociado a atresia pulmonar con comunicación interventricular. Primer caso reportado. *Arch Cardiol Mex* 2004; 74: 301-305.
4. Redington AN, Raine J, Shinebourne EA, Rigby ML. Tetralogy of Fallot with anomalous pulmonary venous connections: a rare but clinically important association. *Br Heart J* 1990; 64: 325-8.
5. Talwar S, Choudhary SK, Shivaprasad MB, et al. Tetralogy of Fallot with total anomalous pulmonary venous drainage. *Ann Thorac Surg* 2008; 86: 1937-4.
6. Kahrom M, Kahrom H. Scimitar syndrome and evolution of managements. *Pan African Medical Journal* 2009; 3: 20.
7. Saegesser F, Besson A. Extralobar and intralobar pulmonary sequestrations of the upper and lower lobes: report of eleven cases, including one case of the scimitar syndrome. *Chest* 1973; 63: 69-73.