



# Aneurisma verdadero de la arteria femoral.

## Reporte de caso

### *True aneurysm of the femoral artery.*

### *Case report*

Julián Moreno, MD.<sup>(1)</sup>; Claudia Corso, MD.<sup>(2)</sup>

*Bogotá, Colombia.*

Los aneurismas verdaderos de la arteria femoral son un problema clínico infrecuente, y generalmente son publicados como reporte de caso en la literatura; su presentación puede ser variada, y aunque la mayoría son asintomáticos, pueden presentarse con cualquiera de sus complicaciones.

Se expone el caso de un paciente de 85 años con aneurisma roto de la arteria femoral común izquierda, quien ingresa al servicio de urgencias y es intervenido quirúrgicamente de manera satisfactoria.

**PALABRAS CLAVE:** vasos, aneurismas, enfermedad vascular periférica.

True aneurysms of the femoral artery are a rare clinical problem and are generally published as a case report in the literature. Its presentation can be varied, and although most are asymptomatic, they may present with any of its complications.

We present the case of a 85 years old patient with ruptured aneurysm of the left common femoral artery, who was admitted to the emergency room and underwent surgery successfully.

**KEYWORDS:** vessels, aneurysm, peripheral vascular disease.

*Rev Colomb Cardiol 2013; 20(1): 43-47.*

## Introducción

Los aneurismas verdaderos son aquellos que comprometen las tres capas de la pared arterial y se definen como una dilatación focal de al menos 1,5 veces el diámetro normal de la arteria (1).

Los aneurismas femorales son una patología inusual, motivo por el cual no existe mayor información sobre su incidencia, presentación e historia natural. Posiblemente, éstos pueden ser causados por debilidad de la pared arterial dada principalmente por arterioesclerosis (2).

El diagnóstico diferencial incluye patologías como tumores de tejidos blandos, falsos aneurismas traumáticos o espontáneos y abscesos inguinales. Su identificación permite orientar la estrategia de tratamiento.

En este artículo se reporta el caso de un paciente con un aneurisma femoral verdadero roto y la técnica empleada para su tratamiento, que consideramos novedosa y sin descripción previa en la literatura.

## Presentación del caso

Paciente de género masculino, de 85 años, quien ingresó al servicio de urgencias en octubre de 2011 por cuadro clínico de aproximadamente un año de evolución de masa en la región inguinal izquierda, pulsátil y dolorosa, de crecimiento progresivo, que durante el último mes presentó cambios locales inflamatorios, sangrado espontáneo ocasional y necrosis de la piel, lo cual motivó la consulta.

(1) Departamento de Cirugía Vascular, Clínica Abood Shaio. Bogotá, Colombia.

(2) Cirugía General, Universidad de la Sabana. Bogotá, Colombia.

Correspondencia: Dra. Claudia Corso, Bogotá, Colombia. Correo electrónico: claudiacorso@hotmail.com

Recibido: 05/06/2012. Aceptado: 30/11/2012.

Sus antecedentes médicos incluían: enfermedad pulmonar obstructiva crónica, hipertensión arterial, aneurisma de la aorta abdominal, tratamiento quirúrgico previo de herniorrafia umbilical y hemorroidectomía, y tabaquismo previo abandonado hacía 20 años. No tenía antecedente de abuso de alcohol u otros hechos de importancia.

Al examen clínico de ingreso se registraron las siguientes constantes vitales: presión arterial de 135/77, frecuencia cardiaca: 90 x min, y frecuencia respiratoria: 18 x min.

Se evidenció una masa dolorosa, pulsátil, a tensión en la región inguinal izquierda de aproximadamente 10 x10 cm, con soplo, eritema, calor y zonas de necrosis dérmica. Los pulsos de la extremidad eran normales (Figura 1).

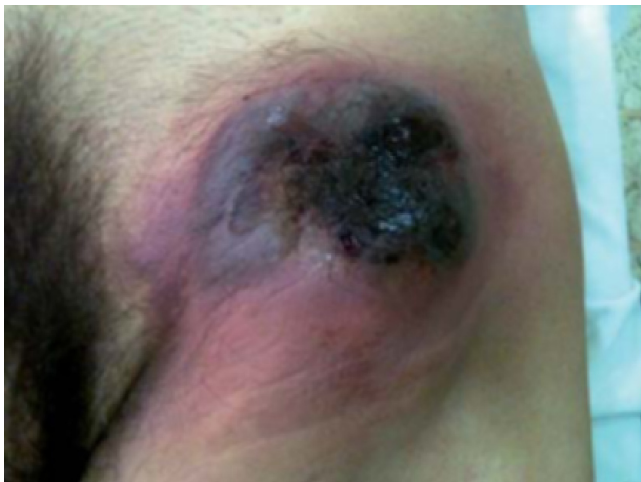

Figura 1. Examen físico de ingreso.

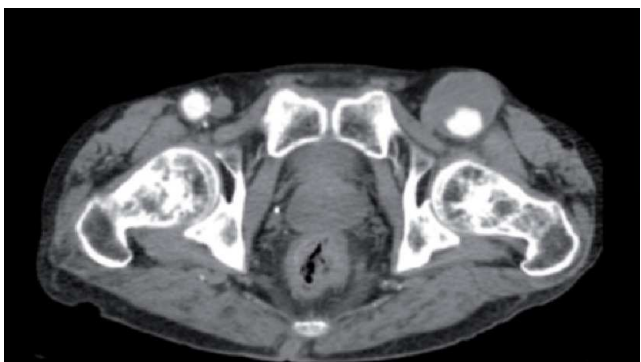

Figura 2. Tomografía abdominopélvica. Corte axial. Aneurisma arteria femoral izquierda.

Se ordenó una tomografía axial computarizada abdominopélvica contrastada, donde se evidenció aneurisma dependiente de la arteria femoral izquierda, y no se identificó límite con la piel inguinal supradyacente (Figuras 2 a 4).

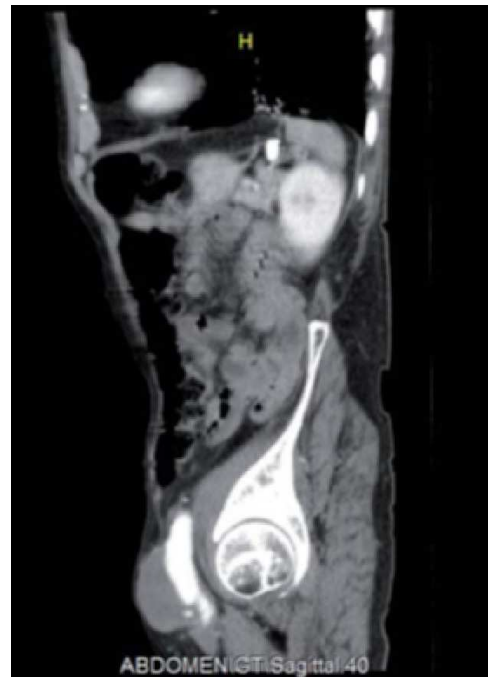

Figura 3. Tomografía abdominopélvica. Corte sagital. Aneurisma arteria femoral izquierda.

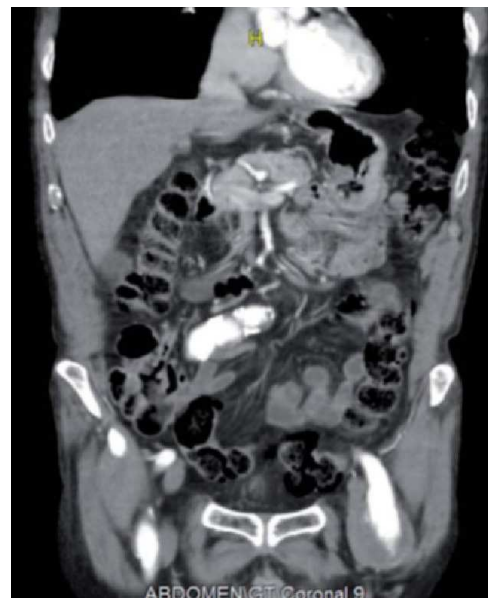

Figura 4. Tomografía abdominopélvica. Corte coronal. Aneurisma arteria femoral izquierda.

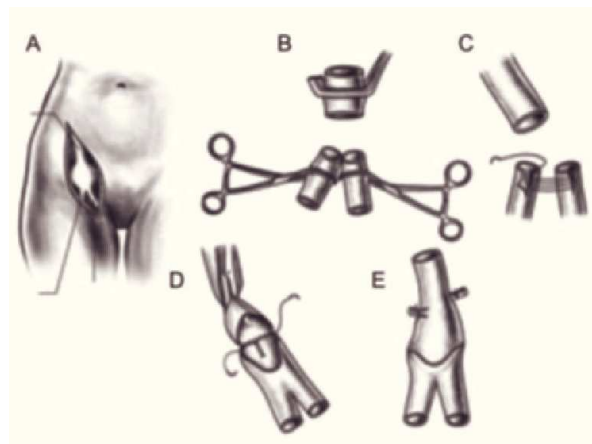
Fue intervenido quirúrgicamente el 21 de octubre de 2011. Para el control proximal se realizó un abordaje retroperitoneal por incisión transversa en la fosa ilíaca izquierda, con disección y pinzamiento de la arteria ilíaca externa.

Posteriormente, se hizo una incisión sobre el aneurisma hasta identificarlo y controlar la rama femoral superficial y profunda. Se halló un aneurisma de la arteria femoral común izquierda roto de 6 cm de diámetro mayor (Figuras 5 y 6 A). Las arterias femoral superficial y profunda emergían directamente desde el aneurisma.

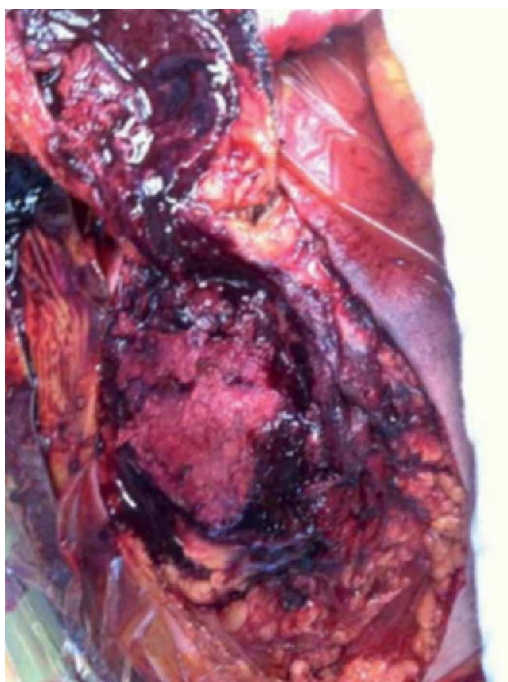
Se resecó el aneurisma por completo (Figura 6 B). Para la reconstrucción se rehizo un ostium único distal mediante corte en espátula de la pared anterior tanto de la femoral superficial como de la profunda y anastomosis de sus bordes internos con sutura continua (Figura 6 C); esta unión rememora la técnica de unifocalización empleada para el reparo de la atresia pulmonar. Posteriormente, se liberó la ilíaca externa del retroperitoneo y se seccionaron sus ramas circunfleja y epigástrica. Para evitar el uso de injerto heterólogo y el alto riesgo de infección y sus complicaciones asociadas que implicaban las condiciones de necrosis de piel del paciente, se descendió (transposición) la ilíaca externa para ocupar el espacio previo de la femoral común. Se terminó la reconstrucción con una anastomosis termino-terminal

entre la ilíaca externa y la neo-femoral "unifocalizada" (Figuras 6 D y E, y 7). Se hizo cierre habitual de los tejidos blandos hasta la piel.

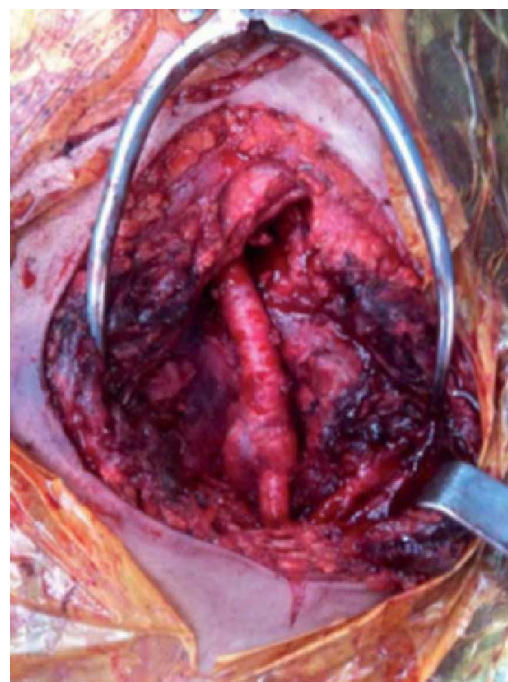
El paciente se monitorizó inicialmente en cuidado intensivo pero no requirió soporte ventilatorio. El soporte vasopresor se discontinuó a las 24 horas y se trasladó a piso para continuar manejo médico. Durante su estancia hospitalaria recibió manejo antibiótico con cefazolina endovenosa durante siete días.



**Figura 6.** Esquema: técnica quirúrgica. A: aneurisma arteria femoral. B: resección del aneurisma. C: corte de pared anterior de arteria femoral superficial y profunda y anastomosis de sus bordes internos. D-E: anastomosis termino-terminal entre ilíaca externa y neofemoral.



**Figura 5.** Foto operatoria. Aneurisma arteria femoral común izquierda.



**Figura 7.** Foto operatoria. Reparación final.

Se dio de alta al quinto día postoperatorio, con antibiótico oral, cefalexina 500 mg cada 6 horas, y analgesia, sin ninguna eventualidad.

El estudio anatomopatológico reportó pared arterial aneurismática con calcificación y material de trombo en muestras enviadas.

Reingresó al décimo día postoperatorio con dehiscencia de la herida quirúrgica y signos de infección. Se tomaron muestras para cultivo el cual fue positivo para *Escherichia coli*. Se instauró manejo antibiótico hospitalario con piperacilina/tazobactam por 21 días. No se presentaron complicaciones vasculares asociadas a la infección como ruptura, sangrado o falso aneurisma. Egresó sin ninguna eventualidad y fue valorado en controles postoperatorios durante los dos meses siguientes.

### Discusión

Los aneurismas verdaderos de las arterias femorales son lesiones poco comunes, aproximadamente el 4,2% de todos los aneurismas (3).

Ocurren en pacientes de edades mayores en relación con aneurismas de otras localizaciones, primordialmente en mayores de 60 años con un promedio de 75 años; son más comunes en hombres que en mujeres (28:1) y con frecuencia se asocian con antecedente de tabaquismo.

Pueden presentarse de forma unilateral, aunque es más frecuente la bilateral, y en general se asocian con aneurismas en otras localizaciones con una frecuencia de hasta 60%, principalmente aneurisma de aorta abdominal. Otras localizaciones reportadas en orden de frecuencia son los aneurismas poplíteos y otros aneurismas periféricos (4). Es aquí donde radica la importancia de estudios complementarios para descartar estas lesiones asociadas.

Los aneurismas femorales generalmente son causados por debilidad y desgaste de la pared arterial; la causa más frecuente es la arterioesclerosis, y otras poco comunes pueden ser sífilis y arteritis infecciosa micótica y autoinmune (5).

La mayoría de los aneurismas son asintomáticos; cuando aparecen síntomas aproximadamente en 30% de los casos son dados por masas dolorosas y pulsátiles. También se han reportado signos de isquemia, trombosis crónica, embolización distal y ruptura (1-4); esta última no tiene una correlación directa con el tamaño del aneurisma. La incidencia de ruptura reportada varía desde 2,3% hasta 40% (4-6).

De otro lado, la extensión del aneurisma femoral se define en la clasificación de Cutler y Darling, así:

- Tipo I: compromiso único de la arteria femoral común hasta antes de la bifurcación.

- Tipo II: compromiso desde el origen de la arteria femoral profunda.

Con las imágenes diagnósticas de hoy se puede lograr la diferenciación de otras patologías que pueden cursar con una sintomatología similar, como tumores de tejidos blandos y abscesos inguinales, que muchas veces pueden enmascarar el cuadro de un aneurisma de la femoral y así todas las complicaciones que éste involucra.

En cuanto a la reparación quirúrgica convencional, se emplea una técnica similar a la de manejo de otros aneurismas con control proximal y distal del vaso comprometido, apertura del aneurisma y "endoaneurismorrafia" o técnica de Mattas con interposición de injerto heterólogo sintético. Otra opción es la ligadura local y la revascularización mediante un puente con injerto heterólogo u homólogo, habitualmente safena interna. Siempre se debe tener en mente la posibilidad de complicaciones, así como el riesgo de amputación de la extremidad. En cuanto a las técnicas endovasculares para los aneurismas femorales se deben seleccionar e individualizar según el caso, ya que aún hay poca evidencia en la literatura y no existen dispositivos que permitan la preservación de la femoral profunda.

Los autores consideran el caso interesante por tratarse de un aneurisma roto verdadero de la femoral común. Como se mencionó, en la revisión de la literatura los aneurismas verdaderos femorales son extremadamente raros y su presentación con ruptura es prácticamente anecdótica. La fase inicial del caso, documentada en las figuras, condujo a suponer una infección activa o al menos alto riesgo de infección post-operatoria del sitio intervenido, con las complicaciones de sangrado que esta situación implica: estallido de las reconstrucciones, falsos aneurismas e infecciones de injertos sintéticos con necesidad de retiro del mismo, situaciones que ponen en peligro la extremidad y la vida del paciente. Considerando lo anterior, se decidió realizar la técnica descrita, utilizando tejidos autólogos y obviando el uso de injertos sintéticos a fin de evitar las complicaciones asociadas con el uso de dichos dispositivos.

## Conclusiones

El aneurisma femoral verdadero es una entidad poco común, cuyo tratamiento debería ser prematuro pues no existen datos suficientes que ofrezcan una guía en cuanto al diámetro de riesgo. En su abordaje clínico es preciso descartar aneurismas concomitantes de otros segmentos arteriales, principalmente aórtico y poplíteo. Pese a que el tratamiento de elección es el quirúrgico, mediante endoaneurismorrafia con interposición de injerto o la ligadura y la revascularización con puente extra-anatómico, en el caso que se describe se utilizó una técnica no habitual que se consideró podía ser útil debido al no empleo de injertos artificiales, evitando los riesgos potenciales que conlleva su uso, así como el hecho de la reconstrucción anatómica de la lesión. La información disponible sobre la patología es limitada y no permite extraer conclusiones con fuerte sustento en la evidencia, pues se cuenta mayormente con reportes de casos y series.

Para una mejor comprensión del problema y su tratamiento se requieren en el futuro estudios comparativos y de seguimiento para definir, por ejemplo, diámetro recomendado para tratamiento y tratamiento de elección, entre otros.

## Bibliografía

1. Corriere MA, Guzman RJ. True and false aneurysms of the femoral artery. *Semin Vasc Surg.* 2005; 18 (4): 216-23. Review.
2. Vasquez G, Zamboni P, Buccoliero F, Ortolani M, Berta R, Liboni A. Isolated true atherosclerotic aneurysms of the superficial femoral artery. Case report and literature review. *J Cardiovasc Surg (Torino).* 1993; 34 (6): 511-2. Review.
3. Savolainen H, Widmer MK, Heller G, Gerber M, Carrel TP, Schmidli J. Common femoral artery -uncommon aneurysms. *Scand J Surg.* 2003; 92 (3): 203-5.
4. Piffaretti G, Mariscalco G, Tozzi M, Rivolta N, Annoni M, Castelli P. Twenty-year experience of femoral artery aneurysms. *J Vasc Surg.* 2011; 53 (5): 1230-6. Epub 2011 Jan 7.
5. Levi N, Schroeder TV. Arteriosclerotic femoral artery aneurysms. A short review. *J Cardiovasc Surg (Torino).* 1997; 38(4):335-8. Review.
6. Reyes A, Raffo M, Siegel S, Ríos M, Stuardo L, Gaete J, et al. Aneurisma único de arteria femoral común: caso clínico. *Revista Chilena de Cirugía.* 2011; 63(2); 207-10.
7. Papadoulas S, Skroubis G. Ruptured aneurysms of superficial femoral artery. *Eur J Vasc Endovasc Surg* 2000; 19: 430-432.