



Disección coronaria espontánea postparto: descripción de un caso y revisión de la literatura

Postpartum spontaneous coronary artery dissection: case report and literature review

Fabián A. Giraldo, MD.⁽¹⁾; Diego G. Piñeros, MD.⁽²⁾

Bogotá, Colombia.

Se describe un caso de disección coronaria espontánea del tronco coronario izquierdo asociado a enfermedad nativa de las arterias descendente anterior y circunfleja, en una paciente puerpera de 37 años de edad. Se expone el cuadro clínico, los hallazgos del cateterismo cardiaco, la evolución clínica y el resultado postquirúrgico, y adicionalmente, se hace una revisión de la literatura.

PALABRAS CLAVE: enfermedad coronaria, infarto agudo del miocardio, revascularización.

We describe a case of spontaneous coronary dissection of left main coronary trunk associated with native coronary disease of the anterior descending and circumflex arteries, in a puerperal 37 years old patient. We describe the clinical picture, cardiac catheterization findings, clinical evolution and outcome after surgery, and in addition we make a review of the literature.

KEYWORDS: coronary heart disease, acute myocardial infarction, revascularization

(Rev Colomb Cardiol 2013; 20(2): 122-126)

Introducción

La disección coronaria espontánea es una de las entidades clínico-patológicas más raras que puedan afectar el árbol coronario. Es así como se han reportado un poco más de un centenar de casos en el mundo (1). Suele afectar a personas jóvenes, sobre todo a mujeres, muchas veces en relación con el embarazo y el puerperio.

La arteria descendente anterior es la más afectada, seguida de la coronaria derecha y del tronco coronario izquierdo, siendo excepcional el compromiso de los tres vasos principales (1).

La presentación clínica habitual es la muerte súbita o el infarto agudo del miocardio, por lo cual la mayoría de las veces el diagnóstico se realiza por autopsia o por coronariografía.

Presentación del caso

Paciente puerpera de 37 años, Grávida 2, Para 0, Cesáreas 2, Abortos 0, sin factores de riesgo cardiovascular conocidos, en décimo quinto día post-cesárea, quien consultó por un cuadro clínico de 48 horas de evolución de dolor torácico opresivo, asociado a disnea, sin disautonomía, que persistió por siete minutos y cedió en forma espontánea. Posteriormente, presentó nuevo episodio de dolor retro-esternal opresivo de intensidad 8/10 de corta duración. Fue atendida inicialmente por médico domiciliario quien consideró el diagnóstico

Institución: Hospital Universitario Clínica San Rafael, Cra. 8 No. 17-45 Sur, Bogotá, Colombia.

(1) Universidad Militar Nueva Granada, Bogotá, Colombia.

(2) Servicio de Cirugía Cardiovascular-Hospital Universitario Clínica San Rafael, Bogotá, Colombia.

Correspondencia: Dr. Diego Piñeros. Departamento de Cirugía Cardiovascular, Hospital Universitario Clínica San Rafael. Cra. 8 No. 17-45 Sur, Bogotá, Colombia. Correo electrónico: fabiangiraldomd@gmail.com - comdiegopineros@yahoo.com

Recibido: 14/12/2011. Aceptado: 25/09/2012.

de costo-condritis y administró diclofenaco vía intramuscular. Por persistencia del dolor fue llevada a otra Institución donde realizaron electrocardiograma, que mostró elevación del segmento ST en cara inferior (Figuras 1 y 2). Se consideró el diagnóstico de síndrome coronario agudo y fue trasladada a la Unidad de Cuidado Intensivo, donde se ordenó trombólisis, a pesar del antecedente de cesárea hacía apenas quince días. Repentinamente, tuvo remisión del dolor y reversión espontánea de los cambios electrocardiográficos, por lo que se suspendió la trombólisis. Se consideró el diagnóstico de espasmo coronario y fue remitida para estratificación coronaria invasiva.

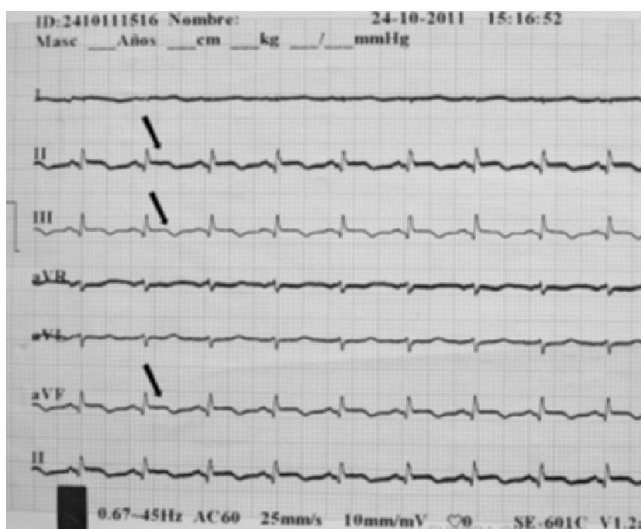


Figura 1. Electrocardiograma de ingreso donde se observa elevación del segmento ST en cara inferior (derivaciones DII, DIII, y aVF).

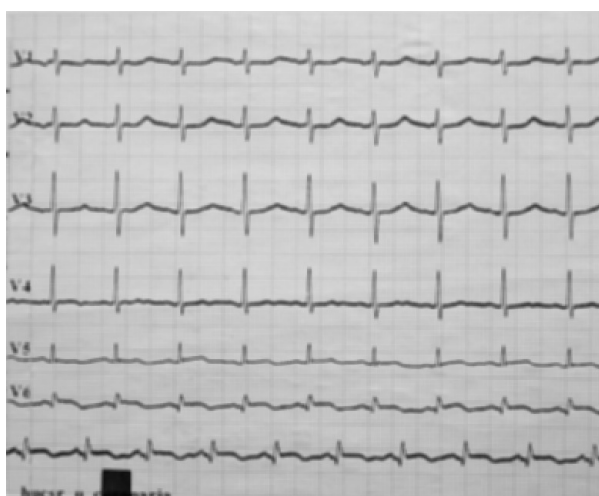

Figura 2. Electrocardiograma de ingreso con derivaciones precordiales.

Ingresó a nuestra Institución en aceptable estado general. El principal hallazgo al examen físico fue una cicatriz quirúrgica de cesárea reciente en buenas condiciones. Se tomaron enzimas cardíacas que indicaron troponina de 77 ng/mL (valor normal hasta 0,3 ng/mL).

Se ordenó aortograma y coronariografía (Figuras 3 a 5), en los que se evidenció enfermedad del tronco coronario izquierdo con disección espontánea del mismo en el tercio medio, comprometiendo el nacimiento de la arteria coronaria descendente anterior. de igual forma, se observó enfermedad nativa aterosclerótica de la arteria descendente anterior de 50% en el tercio medio, de la arteria circunfleja en el tercio medio, y enfermedad crítica de la arteria primera obtusa marginal con malos lechos distales. Además, se visualizó una arteria coronaria derecha no dominante sin enfermedad aterosclerótica.

Por los hallazgos descritos se decidió llevarla a revascularización coronaria quirúrgica.

Se realizó una revascularización miocárdica con el apoyo de circulación extracorpórea y parada cardíaca con cardioplejía anterógrada con solución HTK (Custodiol®). Se efectuaron puentes de arteria mamaria interna izquierda a arteria descendente anterior y de vena safena interna izquierda a arteria descendente posterior. El mal lecho de la arteria primera obtusa marginal no fue susceptible de revascularización. El tiempo de isquemia cardíaca fue de 47 minutos y el tiempo de circulación extracorpórea de 74. La temperatura mínima

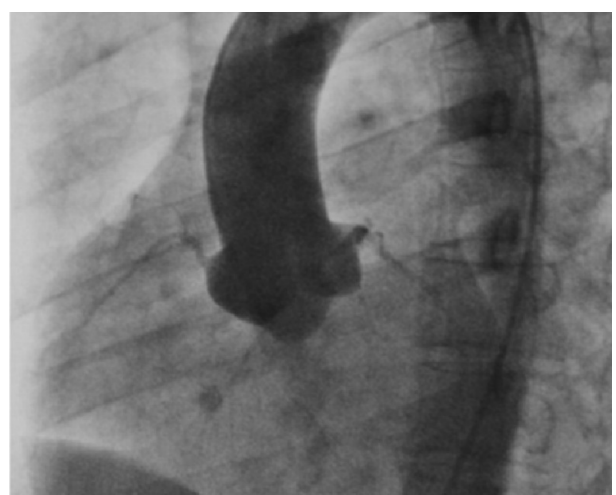


Figura 3. Aortograma en proyección oblicua izquierda anterior, dentro de límites normales.

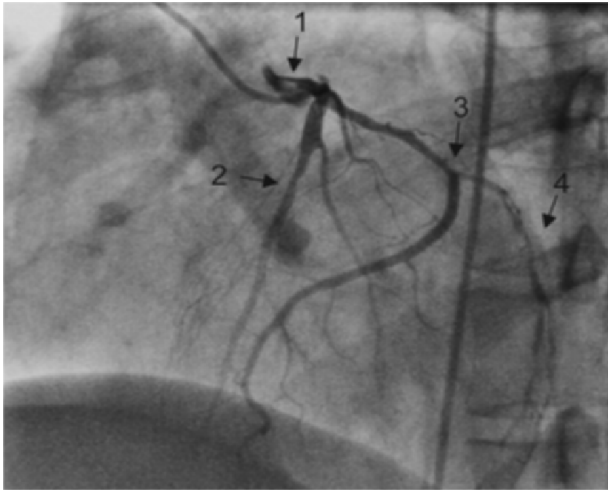


Figura 4. Coronariografía izquierda en proyección oblicua anterior izquierda donde se observan la disección del tronco coronario izquierdo "1", la lesión nativa de la arteria descendente anterior "2", la lesión propia de la arteria circunfleja "3", y la lesión propia de la arteria primera obtusa marginal "4". Además, se evidencia la emergencia de la arteria descendente posterior dando la dominancia izquierda.

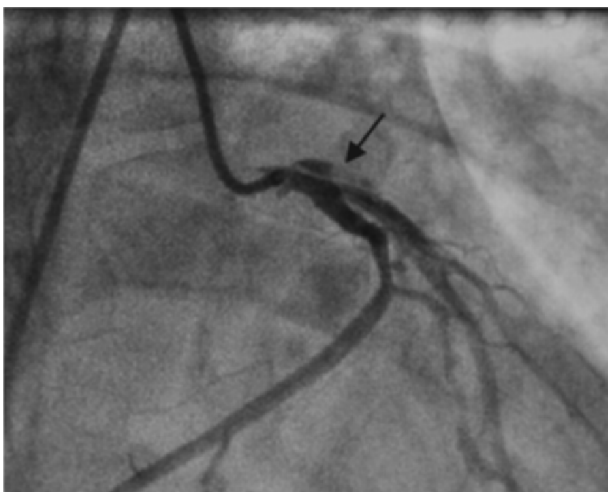


Figura 5. Coronariografía izquierda en proyección oblicua anterior derecha donde se observa la disección del tronco coronario izquierdo.

fue de 36°C. Posteriormente, se trasladó a la Unidad de Cuidado Intensivo Coronario con soporte inotrópico con noradrenalina y soporte ventilatorio mecánico invasivo. La evolución postoperatoria fue satisfactoria; se logró un pronto destete del inopresor y se extubó de manera temprana. Se retiraron los tubos de drenaje y la monitoría invasiva, y fue trasladada a piso al cuarto día postoperatorio. Fue dada de alta al segundo día de su estancia en piso con medicación y recomendaciones generales. Asistió a control postoperatorio por Consulta Externa, donde se halló en condición general satisfac-

toria. Se le prescribió ácido acetil salicílico, lovastatina, metoprolol y analgésico, y entró en un programa de prevención secundaria.

Discusión y revisión de la literatura

Las disecciones coronarias pueden ser primarias o secundarias a una disección aórtica, a un traumatismo torácico o a una complicación de una coronariografía diagnóstica o una angioplastia. Las disecciones primarias son muy raras, con poco más de cien casos descritos hasta la fecha. Su etiología, curso clínico y opciones terapéuticas no son bien conocidas. Pueden aparecer en vasos con enfermedad aterosclerótica, como en este caso, o en vasos sanos desde el punto de vista angiográfico. Suelen afectar más a mujeres (75%), en cuyos casos la arteria descendente anterior es la más comprometida, seguida del tronco coronario izquierdo y de la coronaria derecha. Así mismo, en el género femenino, la afectación del tronco coronario izquierdo es más común, mientras que en el masculino lo es la de la arteria coronaria derecha.

El 25% de los casos de disección primaria ocurre en mujeres jóvenes púerperas o embarazadas. Se cree que los cambios hormonales propios de este período, de alguna manera, debilitan la capa media de la arteria haciéndola más susceptible a la disección (2). De igual forma, el estrés hemodinámico del parto podría provocar una disrupción de la íntima, seguido posteriormente de una verdadera disección (3, 4).

Otros casos no relacionados con el embarazo o puerperio o con enfermedad aterosclerótica, se asocian al síndrome de Marfán, con hemorragia de la vasa vasorum de la capa media o con inflamación de la adventicia (5, 6).

Las manifestaciones clínicas pueden abarcar todo el espectro de la cardiopatía isquémica; entre éstas las más usuales son la muerte súbita y el infarto del miocardio, en ocasiones con desenlace fatal. El hecho que en las mujeres se afecta más comúnmente el árbol coronario izquierdo, explica la mayor tasa de mortalidad en este grupo. La angina inestable o la angina prolongada es extremadamente rara (7).

En cuanto al diagnóstico, éste se hace mediante coronariografía; antes de la generalización de esta técnica, se realizaba post mortem. Con el uso casi rutinario de la coronariografía en los síndromes isquémicos coronarios agudos, la mayoría de los casos reportados actualmente se diagnostica a través de esta técnica.

El signo característico es la aparición de una línea radioluciente que separa la falsa de la luz verdadera (Figura 5), siendo esa línea la capa íntima y parte de la media arterial. Puede haber compresión de la luz verdadera que conlleva cambios de calibre o verdaderas estenosis.

La disección coronaria post-parto usualmente comienza a 2 cm del ostium aórtico. La disección se extiende de manera distal, pero en ciertos casos se ha notado extensión retrógrada. El plano de la disección corre a través del tercio externo de la capa media, o entre la media y la adventicia, causando distorsión y usualmente compresión completa de la luz verdadera por un gran hematoma, lo cual pone en riesgo el flujo distal de sangre (8).

El papel del período del puerperio en la patogénesis de la disección de la arteria coronaria es aún incierto, y tampoco hay una asociación clara con los factores de riesgo de la enfermedad coronaria. Los pacientes de edad avanzada y las multíparas se consideran de alto riesgo (9).

De otra parte, existen factores que contribuyen potencialmente al desarrollo de la enfermedad coronaria, los cuales incluyen cambios hormonales y estrés hemodinámico durante el embarazo, el trabajo de parto y el nacimiento. Parece que las disecciones ocurren en un proceso de dos etapas. Las fuerzas de cizallamiento y esfuerzo que suceden durante el trabajo de parto y el nacimiento pueden comenzar la ruptura intimal inicial. En una etapa más tardía puede ocurrir una hemorragia dentro de la capa media de los vasos coronarios. Se ha sugerido que la hemorragia inicial es detenida por los cambios en la coagulación que ocurren durante el período peri-parto y temprano en el puerperio (10).

Durante el embarazo el aumento del 40% al 50% del volumen sanguíneo y del gasto cardíaco basal, contribuyen al aumento del estrés del sistema cardiovascular, particularmente al momento del nacimiento (11, 12).

El gasto cardíaco aumenta 25% durante la fase tardía de la primera etapa del embarazo, 50% durante la segunda etapa y 80% al momento del nacimiento si sólo se utiliza anestesia local (13); con anestesia conductiva, estos cambios son menos dramáticos, lo cual implica que el dolor sea un componente importante del estrés cardiovascular durante el nacimiento (13).

Cada contracción uterina hace que entren cerca de 300 a 500 mL a la circulación central, lo cual lleva a un incremento en el volumen latido y en la presión arterial (14).

Debido al estado alterado endocrino durante el embarazo, las paredes arteriales pasan por cambios que predisponen a la disección (15). Estos cambios incluyen fragmentación de las fibras de reticulina, hipertrofia del músculo liso y pérdida de la sustancia basal, así como cambios en la capa media de las arterias coronarias (15). Estas alteraciones retornan a la normalidad en un período de tres meses después del parto, reduciendo de esta forma el riesgo de disección.

En ciertos pacientes con disección coronaria se han identificado infiltrados peri-adventiciales compuestos de granulocitos eosinofílicos (16-18). Rabinowitz y colaboradores (17) postulan que la disección espontánea resulta de una acumulación de eosinófilos que secretan enzimas líticas y una proteína básica mayor, que lleva así al debilitamiento de la capa media arterial. Otros, sin embargo, sugieren que la inflamación es una consecuencia de la disección y no la causa (16).

Igualmente se ha sugerido que las arterias coronarias normales pueden ser más susceptibles a la compresión luminal por la hemorragia intra-medial en la ausencia del efecto de "stent" del ateroma (19), lo cual otorga una posible explicación para la predilección de esta enfermedad por mujeres jóvenes con arterias coronarias sanas.

No existe un tratamiento definitivo para la disección arterial coronaria primaria. El manejo inicial incluye heparina intravenosa, nitroglicerina y medicamentos para el manejo del dolor. Los trombolíticos tienen una contraindicación relativa en este grupo de pacientes ya que pueden aumentar el riesgo de hemorragia y progresión de la disección (20). Después de sobrevivir al insulto inicial, todas las modalidades de tratamiento, incluyendo la cirugía, la angioplastia con o sin stent, el trasplante cardíaco y la terapia médica, han sido exitosas. No obstante, la intervención quirúrgica estaría indicada en aquellos casos en que se demuestran disecciones que progresan, o en un estrechamiento de la luz arterial que conduzca a compromiso hemodinámico (20).

La decisión de usar angioplastia con o sin stent es operador-dependiente y puede hacerse en algunos casos con disecciones largas de vaso único o disecciones multi-vaso con compromiso hemodinámico (20).

Los pacientes con disecciones coronarias que no tengan síntomas continuos o inestabilidad hemodinámica, podrían ser tratados médicamente, ya que la mayoría de ellos evidencia curación completa de la disección coronaria en angiografías de control (20). Seguramente

el tratamiento dependerá de la repercusión clínica de la disección, sin diferir significativamente del empleado en las lesiones coronarias ateroscleróticas. Por tal razón se recomienda un tratamiento conservador si la condición clínica del paciente lo permite (21).

Adicionalmente, es necesario tener un alto índice de sospecha cuando una mujer, en el periodo peri-parto, presente dolor precordial. Como posibilidades diagnósticas están la disección aórtica aguda y la enfermedad coronaria. La disección coronaria del embarazo y del puerperio, ocurre en mujeres por lo demás sanas y principalmente cerca al periodo de término o dentro de los tres meses postparto. La multiparidad y la edad avanzada pueden ser factores de riesgo. La etiología parece ser multifactorial y es poco probable que un solo mecanismo opere en todas las pacientes.

Finalmente, el diagnóstico preciso y oportuno de esta enfermedad, aunados al manejo adecuado, lograrán a largo plazo preservar la función ventricular.

En el caso expuesto, las lesiones encontradas en la paciente ameritaban un manejo más agresivo, con requerimiento de revascularización quirúrgica, que tuvo un resultado postoperatorio excelente.

Bibliografía

- Almahmeed WA, Haykowski M, et al. Spontaneous coronary artery dissection in young women. *Cathet Cardiovasc Diagn.* 1996; 37: 201-205.
- Jorgensen MB, Aharonian V, et al. Spontaneous coronary dissection: a cluster of cases with this rare finding. *Am Heart J.* 1994; 127: 1382-1387.
- De Maio SJ, Kinsella SH, et al. Clinical course of long standing prognosis of spontaneous coronary artery dissection. *Am J Cardiol.* 1989; 64: 471-474.
- Shahabi S, Smith NA, Chanana C, Abbott JD, Copel J, Setaro JF. Pregnancy-associated myocardial infarction: a report of two cases and review of the literature. *Ups J Med Sci.* 2008; 113 (3): 325-30.
- Martins RP, Leurent G, Corbineau H, Fouquet O, Seconda S, Baruteau AE, et al. Coronary angiography of pregnancy-associated coronary artery dissection: a high-risk procedure. *Cardiovasc Revasc Med.* 2010; 11 (3): 182-5.
- Goland S, Schwarz ER, Siegel RJ, Czer LS. Pregnancy-associated spontaneous coronary artery dissection. *Am J Obstet Gynecol.* 2007; 197 (6): e11-3.
- Mark D, Kong Y, et al. Variant angina and spontaneous coronary artery dissection. *Am J Cardiol.* 1985; 56: 485-486.
- Lovitt WV, Corzine WJ. Dissecting intramural hemorrhage of anterior descending branch of left coronary artery. *Am Arch Pathol.* 1952; 54: 458-462.
- Barret JM. Pregnancy related rupture of arterial aneurysms. *Obstet Gynecol Surv.* 1982; 37: 557-566.
- Curiel P, Spinelli G, Petrella A, et al. Postpartum coronary artery dissection followed by heart transplantation. *Am J Obstet Gynecol.* 1990; 163: 538-539.
- Scott DE. Anemia in pregnancy. *Obstet Gynecol Ann.* 1972; 1: 219.
- Pyorola T. Cardiovascular response to upright position during pregnancy. *Acta Obstet Gynaecol Scand.* 1966; 45: 8.
- Ueland K, Hansen JM. Maternal cardiovascular dynamics. III. Labour and delivery under local and caudal analgesia. *Am J Obstet Gynaecol.* 1966; 103: 8.
- Ueland K, Hansen JM. Maternal cardiovascular dynamics. II. Posture and uterine contractions. *Am J Obstet Gynaecol* 1969; 103: 1.
- Asuncion CM, Hyun J. Dissecting intramural hematoma of the coronary artery in pregnancy and the puerperium. *Obstet Gynecol.* 1972; 40: 202-210.
- Dowling GP, Maximilian Buja L. Spontaneous coronary artery dissection occurs with and without periadventitial inflammation. *Arch Pathol Lab Med.* 1987; 111: 470-472.
- Rabinowitz M, Virmani R, McCallister HA, Jr. Spontaneous coronary artery dissection and eosinophilic inflammation: a cause effect relationship. *Am J Med.* 1982; 72: 923-928.
- Palomino SJ. Dissecting intramural hematoma of the left coronary artery in the puerperium: a case report and survey of literature. *Am J Clin Pathol* 1968; 51: 119-125.
- Bulkley B, Roberts W. Isolated coronary arterial dissection. *J Thoracic Cardiovasc Surg.* 1978; 67: 148-151.
- Koul A, Hollander G. Coronary artery dissection during pregnancy and the postpartum period: two cases review and review of literature. *Cath and Cardiovasc Interv.* 2001; 52: 88-94.
- Alcalá J, Romero J, et al. Disección coronaria espontánea post-parto. *Rev Esp Cardiol.* 1998; 51: 844-846.