



Hiperostosis asociada a prostaglandinas. Reporte de tres casos

Hyperostosis associated with prostaglandins. Report of three cases

Franco L. Ruales, MD., MSc.⁽¹⁾; Mónica Ramírez, MD., MSc.⁽²⁾; Francisco Alarcón, MD., MSc.⁽¹⁾; Humberto Varón, MD., MSc.⁽³⁾

Bogotá, Colombia.

Se expone una serie de casos de pacientes con hiperostosis reactiva secundaria a la utilización prolongada de prostaglandinas en el contexto de cardiopatías congénitas complejas, que por su condición hemodinámica requirieron mantener el cortocircuito vascular de izquierda a derecha para su supervivencia. Se muestran las características imaginológicas típicas en radiografía convencional y se analizan los detalles fisiopatológicos y los diagnósticos diferenciales.

PALABRAS CLAVE: cardiopatía congénita, prostaglandinas, tratamiento, complicaciones.

We present a series of cases of patients with reactive hyperostosis secondary to prolonged use of prostaglandins in the context of complex congenital heart disease, which due to its hemodynamic condition required to maintain the left to right vascular shunt for their survival. We show the typical imaginological characteristics in conventional radiography and discuss the pathophysiological details and the differential diagnoses.

KEYWORDS: congenital heart disease, prostaglandins, treatment, complications.

Rev Colomb Cardiol 2013; 20 (3): 172-175.

Reporte de casos

Se presentan tres casos clínicos de pacientes admitidos a la unidad de cuidados intensivos cardiovasculares de la Fundación Cardioinfantil – Instituto de Cardiología con edades entre dos y tres meses, remitidos desde otras instituciones de salud de menor complejidad, dos de ellos desde fuera del país, que ingresaron con diagnósticos de cardiopatías congénitas cianozantes, quienes posterior al tratamiento prolongado con prostaglandinas E1 presentaron hiperostosis reactiva difusa de las corticales de los huesos largos (Figura 1).

Caso 1

Paciente de género masculino de tres meses de edad, producto de madre de 28 años, control prenatal positivo, cesárea iterativa, peso al nacer de 3.550 g. Desde el nacimiento presentó desaturación por lo que se trasladó a la Unidad de Recién Nacidos donde tuvo dificultad respiratoria y requirió ventilación mecánica. Por sospecha de cardiopatía congénita, se realizó ecocardiograma que reportó estenosis pulmonar con septum íntegro y ramas pulmonares de 4 mm. Se inició prostaglandina E1 a dosis de 0,1 mcg/kg/min; por evidencia de múltiples episodios infecciosos fue necesario aplazar el manejo cardiovascular hasta lograr modular la respuesta inflamatoria. Luego de setenta días de tratamiento con prostaglandina E1 se remitió a la Fundación Cardioinfantil-Instituto de Cardiología donde inicialmente fue valorado, se disminuyó la dosis de prostaglandina E1 a 0,01 mcg/kg min y fue llevado a Hemodinamia donde se le realizó valvuloplastia pulmonar con balón sin complicaciones.

(1) Radiología e Imágenes Diagnósticas, Fundación Cardioinfantil-Instituto de Cardiología, Universidad del Rosario.

(2) Fundación Cardioinfantil-Instituto de Cardiología, Universidad del Rosario

(3) Jefe del Departamento de Radiología e Imágenes Diagnósticas, Fundación Cardioinfantil-Instituto de Cardiología.

Correspondencia: Dra. Mónica Ramírez, monicaramirezgonzalez@gmail.com

Recibido: 11/10/2011. Aceptado: 22/02/2013.

Pasadas 72 horas del procedimiento y dada su buena evolución, se suspendió la prostaglandina E1. En control radiográfico posterior a cateterismo se apreció hiperostosis cortical reactiva generalizada (Figura 2).

Caso 2

Paciente de género masculino, de dos meses de edad, producto de madre de 19 años, con peso al nacer de 1.550 gramos, talla 39 cm, edad gestacional al nacer de 32 semanas, parto por cesárea por pre-eclampsia materna, quien ingresó remitido de Hospital Universitario a la Unidad de Cuidado Intensivo Cardiovascular Pediátrico con diagnóstico perinatal de cardiopatía congénita y diagnóstico de síndrome de Dandy-Walker. Se inició prostaglandina E1 a dosis de 0,06 mcg/kg/min hasta su estabilización hemodinámica y posteriormente se tomó ecocardiograma institucional que mostró atresia pulmonar más comunicación interventricular con ductus arterioso persistente. Se disminuyó la dosis de prostaglandina E1 a 0,03 mcg/kg/min, la cual se mantuvo por más de 56 días. Durante su estancia se realizaron radiografías de tórax y extremidades (Figura 3) donde se observó hiperostosis reactiva generalizada; luego se llevó a cateterismo para angioplastia con colocación de stent en ductus arterioso persistente, el cual fue fallido. Reingresó a la Unidad, en mal estado general, hipoperfundido, pálido, hipotenso, y requirió incremento en soporte inotrópico. Posteriormente falleció, pese a todas las medidas instauradas.

Caso 3

Paciente de género masculino de dos meses de edad, fruto de madre de 25 años, edad gestacional al nacer de 40 semanas, peso al nacer de 3.610 g y talla de 52 cm, quien

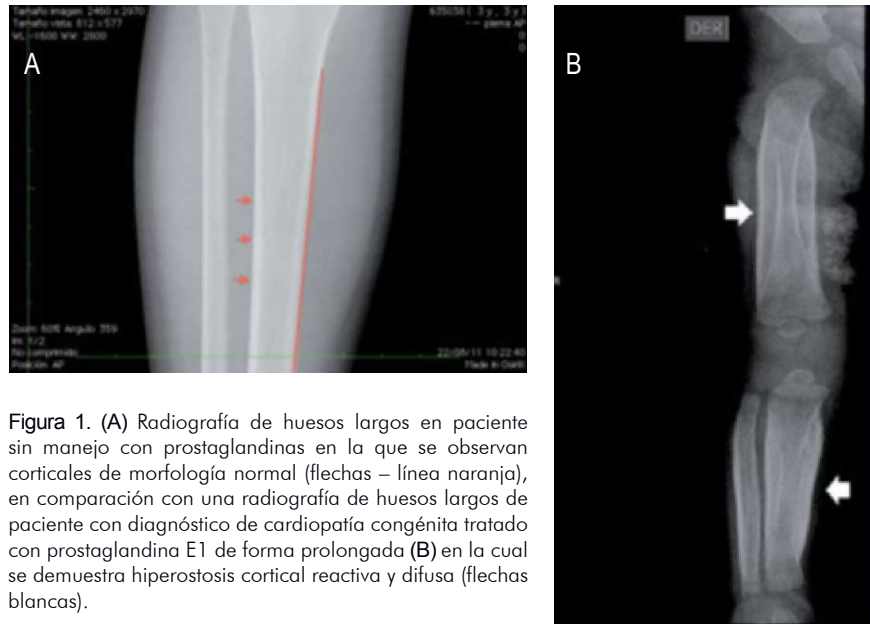

Figura 1. (A) Radiografía de huesos largos en paciente sin manejo con prostaglandinas en la que se observan corticales de morfología normal (flechas – línea naranja), en comparación con una radiografía de huesos largos de paciente con diagnóstico de cardiopatía congénita tratado con prostaglandina E1 de forma prolongada (B) en la cual se demuestra hiperostosis cortical reactiva y difusa (flechas blancas).

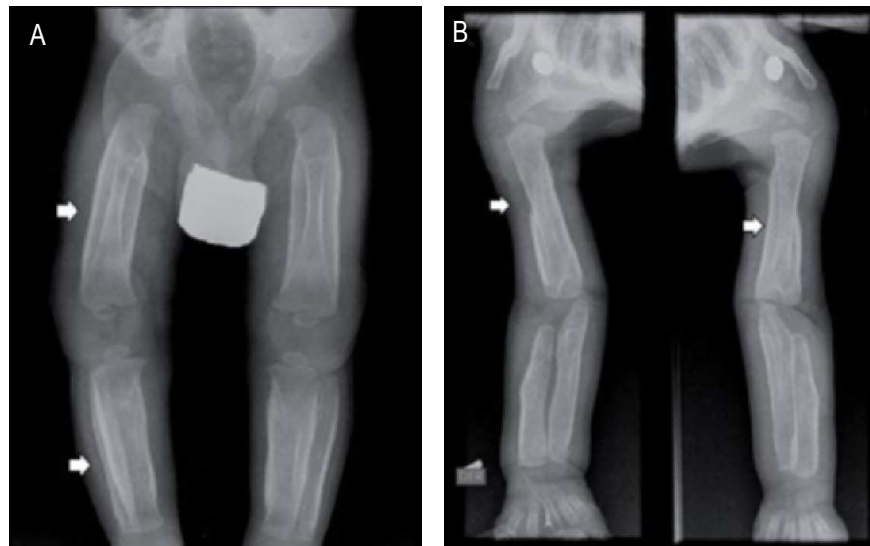

Figura 2. Radiografía de miembros inferiores (A). Radiografía de miembros superiores (B) de paciente de tres meses donde se observa importante hiperostosis reactiva de todas las corticales evaluadas (flechas blancas).

ingresó trasladado de institución de salud en el extranjero, con diagnósticos de atresia pulmonar más comunicación interventricular y ductus arterioso persistente con ramas pulmonares de 4 mm. Había sido tratado de forma intermitente con prostaglandina en infusión de 0,05 mcg/kg/min. Durante su hospitalización presentó sepsis por lo requirió antibioticoterapia. Ingresó a la unidad de cuidado intensivo cardiovascular donde fue estabilizado hemodinámicamente; luego fue trasladado a hemodinámica donde le rea-

lizaron angioplastia del ductus y colocación de stent con mejoría de la saturación de oxígeno. Al cuarto día del procedimiento se suspendió la infusión de prostaglandina E1, luego de 64 días de tratamiento con ésta. En control radiográfico se demostró importante hiperostosis cortical reactiva, difusa y reabsorción ósea en las metafisis; no fue posible hacer seguimiento radiográfico del paciente (Figura 4).

Discusión

Las prostaglandinas (PG-E1, PG-E2 y PG-I), actúan sobre el sistema cardiovascular como vasodilatadores disminuyendo las resistencias periféricas con efecto directo en la relajación de la musculatura lisa arteriolar e indirecto al inhibir la respuesta vasoconstrictora a sustancias vasopresoras (sistema renina-angiotensina-aldosterona) y a la estimulación simpática atenuando la liberación de neurotransmisores adrenérgicos. Por tanto, se utilizan en cardiopatías congénitas ductus dependiente, ya que la estructura de la pared del ductus arterioso difiere de sus vecinos (aorta y arteria pulmonar) en que su capa media está formada por músculo liso dispuesto en forma circular. Las PG-E actúan sobre el ductus arterioso inhibiendo la contracción de la musculatura ductal, que en consecuencia relajan la pared del mismo y lo mantienen abierto (1, 9).

Las prostaglandinas también tienen efectos sistémicos, uno de los principales a nivel óseo. Algunos estudios han demostrado que con la administración prolongada de prostaglandinas E2 y E1 se puede incrementar tanto la formación del periostio como del endostio (1, 2); esta afirmación se confirma con el uso de prostaglandinas de manera prolongada en niños con cardiopatías congénitas ductus dependientes (Tabla 1), quienes reciben infusión de prostaglandina E1 de manera prolongada con el propósito de mantener el ductus arterioso permeable hasta que se

cumplan las condiciones para que se lleve a cabo la cirugía cardiovascular, ya sea correctiva o paliativa. En estos niños se ha encontrado formación de hueso perióstico nuevo (1, 3), hallazgo similar al encontrado en otras enfermedades como la sífilis congénita, las infecciones severas, la hipervitaminosis A o D, la leucemia y el síndrome de hiperostosis cortical infantil o síndrome de Caffey; sin embargo, este último ocurre secundario a la producción de prostaglandinas endógenas por una mutación del gen COL1A1 y en ausencia de infusión exógena de prostaglandinas. Estos diagnósticos diferenciales deben ser considerados en el momento de sugerir el origen de la hiperostosis y deben descartarse de forma secuencial; por tanto son fundamentales los hallazgos y el seguimiento imaginológico.

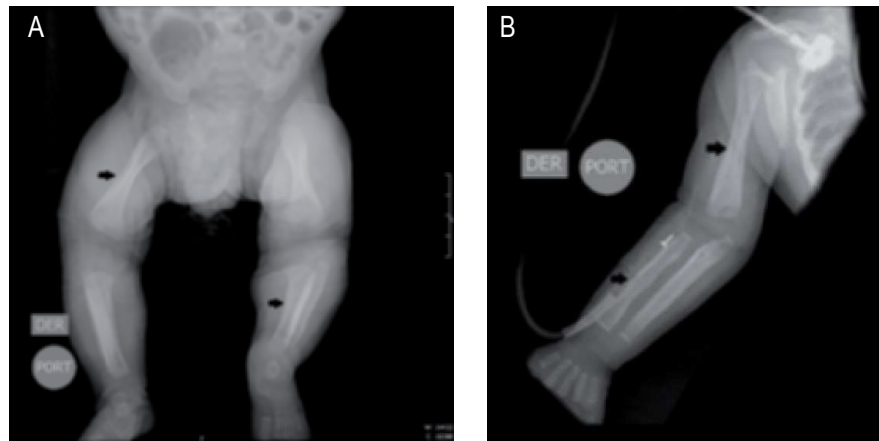


Figura 3. Paciente de dos meses con radiografías de miembros inferiores (A) y de miembro superior izquierdo (B) en las que se observa hiperostosis difusa en huesos largos de las extremidades (flechas negras).

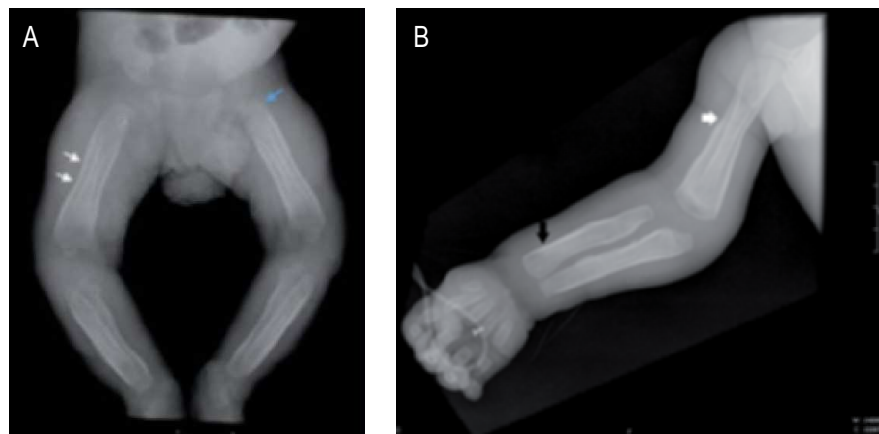


Figura 4. Paciente de dos meses con tratamiento prolongado de prostaglandinas en radiografías de miembros inferiores (A) y de miembro superior derecho (B) quien presenta hiperostosis reactiva difusa de los huesos largos (flechas blancas) y reabsorción ósea metafisiaria (flecha azul 4A – flecha negra 4B).

Tabla 1.

INDICACIONES USUALES PARA EL INICIO DE PROSTAGLANDINAS EN PACIENTES CON CARDIOPATÍA CONGÉNITA QUE REQUIEREN MANTENER PERMEABLE EL DUCTUS ARTERIOSO.

Estenosis pulmonar	Coartación de aorta
Transposición de grandes vasos	Interrupción de arco aórtico
Atresia pulmonar	Tetralogía de Fallot severa

Los cambios histológicos incluyen una rápida formación de tejido óseo primitivo con engrosamiento de la membrana perióstica, resorción ósea en la superficie cortical externa y neoformación en la superficie cortical interna (4, 10), hallazgo que se explica cuando existe uso prolongado el cual induce la reabsorción ósea en la región cortical externa y en el hueso trabecular; esta pérdida es compensada a partir de la expansión perióstica y formación de hueso de la región cortical interna que generalmente ocurre después de seis a ocho semanas de tratamiento, aunque se han observado casos de reacción perióstica en algunos pacientes con infusión de prostaglandina E1 a partir de siete días del inicio del tratamiento (2, 5).

La totalidad de los pacientes con infusión de prostaglandina E1 desarrollan cambios periósticos después de superar los 60 días de tratamiento; sin embargo, se ha demostrado que estos cambios involucionan después de la suspensión del tratamiento farmacológico; también es importante conocer otras complicaciones asociadas con el uso prolongado de prostaglandinas como edema en los tejidos blandos, hipotensión sistémica o diarrea que deben tenerse en cuenta a la hora de su utilización (Tabla 2).

Dentro de los hallazgos radiológicos, los huesos largos son los que presentan cambios periósticos con mayor frecuencia; el compromiso de las extremidades es en general bilateral y simétrico, y afecta sólo las diáfisis. De ellos, la clavícula es la más comprometida; otras estructuras óseas que se afectan en menor frecuencia son fémur, tibia, húmero, radio y cúbito. Generalmente, la mandíbula no está afectada.

Tabla 2.

OTRAS COMPLICACIONES ASOCIADAS A LAS PROSTAGLANDINAS.

Apnea / Hipoventilación	Hiperplasia antral gástrica
Vasodilatación cutánea	Pirexia
Edema	Hipotensión sistémica
Diarrea	Exantemas
Temblor	Alteraciones plaquetarias
Trastornos en la alimentación	Hipotonía

Conclusiones

Existen múltiples efectos adversos secundarios a la administración de prostaglandina E1; no obstante, la hiperostosis cortical difusa es uno de los efectos colaterales más frecuentes, que afecta a los huesos largos, principalmente a la clavícula, cambios que se presentan luego de la infusión prolongada o por dosis elevadas de este tipo de medicamentos. De ahí que sea importante conocer los hallazgos imaginológicos sugestivos en el contexto clínico y los diagnósticos diferenciales a tener en cuenta.

Bibliografía

1. Velaphi S, Cilliers A, Beckh-Arnold E, Mokhachane M, Mphahlele M, Pettifor J. Cortical hyperostosis in an infant on prolonged prostaglandin infusion: case report and literature review. *J Perinatol.* 2004; 24: 263-265.
2. Fernández M, Gebara E. Neonatal cortical hyperostosis. A side effect of prolonged prostaglandin E1 infusion. *Arch Argent Pediatr.* 2011; 109 (2): 150-159.
3. Raisz LG. Anabolic effect of prostaglandins. *Clinical Reviews in Bone and Mineral Metabolism.* 2006; 4 (2): 123-128.
4. Lourenço de Almeida JF. Cortical hyperostosis secondary to prolonged use of prostaglandin E1. *Clinics.* 2007; 62 (3): 363-6.
5. Woo, K. Cortical hyperostosis: A complication of prolonged prostaglandin infusion in infants. *Pediatrics.* 1994; 93 (3): 417.
6. High WB. Effects of orally administered prostaglandin E-2 on cortical bone turnover in adult dogs: a histomorphometric study. *Bone* 1987; 8: 363-373.
7. Ueda K, Saito A, Nakano H, et al. Cortical hyperostosis following long-term administration of prostaglandin E1 in infants with cyanotic congenital heart disease. *J Pediatr.* 1980; 97: 834-836.
8. Nardoo AM, Shringari S, Garg M, Al-Sowailim AM. Prostaglandin induced cortical hyperostosis in neonates with cyanotic heart disease. *J Perinat Med.* 2000; 28 (6): 447-452.
9. Smyth EM, Burke A, FitzGerald GA. Lipid-derived autacoids: eicosanoids and platelet activating factor. En: Brunton LL, Lazo JS, Parker KL, eds. *Goodman and Gilman's the pharmacological basis of therapeutics.* 11th. ed. New York: Mc Graw-Hill; 2006. p. 653-670.
10. Jorgensen HR, Svanholm H, Host A. Bone formation induced in an infant by systemic prostaglandin E2 administration. *Acta Orthop Scand.* 1988; 59 (4): 464-466.