



Seis años de experiencia en el cierre percutáneo de defectos del tabique interauricular

Six years of experience in percutaneous closure of interatrial septal defects

César J. Villalobos, MD.⁽¹⁾; Carlos A. Carvajal, MD.⁽¹⁾; Jorge D. Mor, MD.⁽¹⁾; Jorge León, MD.⁽¹⁾; César E. Barrera, MD.⁽¹⁾; Mario Hernández, MD.⁽²⁾; Mariana Soto, MD.⁽¹⁾; Lina González, MD.⁽³⁾

Bogotá, Colombia.

MARCO DE REFERENCIA: los defectos del tabique interauricular son anomalías congénitas del tabique interauricular que comprenden la comunicación interauricular y el foramen oval permeable.

OBJETIVO: analizar y evaluar los resultados del cierre percutáneo con dispositivo percutáneo de pacientes con defectos del tabique interauricular en el Hospital Universitario Santa Fe de Bogotá desde la introducción de esta técnica en 2005 hasta 2011.

MATERIALES Y MÉTODOS: se realizó un estudio descriptivo ambispectivo. La población estuvo conformada por pacientes adultos, independiente de edad y género, a quienes se les realizó cierre percutáneo de cualquier defecto del septo interauricular desde la introducción de esta técnica en enero 1º de 2005 hasta junio de 2011 en el servicio de hemodinamia del Hospital Universitario Fundación Santa Fe de Bogotá.

RESULTADOS: durante el periodo se hicieron 53 procedimientos de corrección de defecto del tabique interauricular por vía percutánea, en los que se usó dispositivo Amplatzer en 94,3% de los casos. El 75% (27 pacientes) se trataron de manera ambulatoria, dándose de alta luego de cuatro horas de efectuado el procedimiento. El 29,8% fueron hombres y 70,2% mujeres, con edad promedio de $52,2 \pm 15,1$ años. 57,8% de los pacientes tuvo foramen oval permeable y de éstos 54,5% tenía aneurisma asociado; el porcentaje restante, 42%, fue intervenido por comunicación interauricular.

CONCLUSIONES: la experiencia en la Fundación Santa Fe de Bogotá muestra un excelente resultado con muy baja tasa de complicaciones, mejorías clínicas en el seguimiento a largo plazo y gran seguridad, factores que permiten que este procedimiento se lleve a cabo de manera ambulatoria.

PALABRAS CLAVE: defectos del tabique interauricular, comunicación interauricular, cierre percutáneo, Amplatzer.

CONTEXT: atrial septal defects are congenital atrial septal abnormalities that comprise the interatrial communication (IAC) and the patent foramen ovale (PFO).

OBJECTIVE: to analyze and evaluate the results of percutaneous closure with device in patients with interatrial septal defects in the University Hospital Santa Fe de Bogotá since the introduction of this technique in 2005 to 2011.

MATERIALS AND METHODS: descriptive ambispective study. The population consisted of adult patients, regardless of age and gender, who underwent percutaneous closure of any atrial septal defect since the introduction of this technique in January 1st. 2005 to June 2011 in the service of hemodynamics of the University Hospital Fundación Santa Fe de Bogotá.

Fundación Santa Fe de Bogotá. Bogotá, Colombia.

(1) Fundación Santa Fe de Bogotá. Bogotá, Colombia.

(2) Universidad El Bosque. Bogotá, Colombia.

(3) Universidad de los Andes. Bogotá, Colombia.

Correspondencia: Dr. César J. Villalobos. Correo electrónico: cesarvillalobosmd@gmail.com

Recibido: 02/03/2012. Aceptado: 05/03/2013.

RESULTS: during this period, 53 procedures of percutaneous correction of the atrial septal defect were performed, using the Amplatzer device in 94.3% cases. 75% (27 patients) were treated on an outpatient basis, being discharged four hours after the performance of the procedure. 29.8% were men and 70.2% women with mean age 52.2 ± 15.1 years. 57.8% of patients had patent foramen ovale and of these, 54.5% had associated aneurysm. The remainder 42%, was operated for interatrial communication.

CONCLUSIONS: the experience in the Fundación Santa Fe de Bogota shows excellent results with a very low complication rate and clinical improvements in the long-term follow-up, factors that allow that this procedure can be performed on an outpatient basis.

KEYWORDS: atrial septal defects, interatrial communication, percutaneous closure, Amplatzer.

Rev Colomb Cardiol 2013; 20(4): 181-186.

Introducción

Los defectos del tabique interauricular son anomalías congénitas cuya característica es una alteración del corazón, que bien puede ser comunicación interauricular o foramen oval permeable; la primera constituye el defecto más frecuente de todos los casos de cardiopatías congénitas (1).

Existen tres tipos de comunicación interauricular:

1. *Ostium primum*.
2. *Ostium secundum*.
3. Tipo seno venoso.

La comunicación interauricular tipo *ostium secundum* constituye el 80% de los casos (2). De una parte, el cierre de comunicación interauricular se indica si la relación de flujo sanguíneo pulmonar sobre flujo sistémico (QP/QS) es mayor a 1,5 o si existen signos de sobrecarga de volumen del ventrículo derecho (8); de otra parte, está contraindicado si las resistencias pulmonares son mayores de 10-15 unidades Wood y no responden a las pruebas de reactividad pulmonar (4).

El foramen oval permeable se describe en 25% de la población general; en 4% de estos pacientes se ha encontrado relacionado como única alteración documentada en pacientes con eventos cerebrovasculares isquémicos, en donde el mecanismo de producción sería el embolismo paradójico de un trombo sistémico o formado *in situ*, sobre todo cuando el foramen se asocia con aneurisma (5). También hay descripciones, aunque controversiales, de relación con migrañas clásicas intratables y síndrome platipnea-ortodeoxia (6).

Históricamente, el tratamiento de los defectos del tabique interauricular fue quirúrgico, bajo circulación extracorpórea con cierre directo del defecto a través de

parche de pericardio o de dacrón (7). El tratamiento quirúrgico no está exento de mortalidad (<1% en niños sin cardiopatía asociada ni hipertensión pulmonar, hasta 3% en adultos con hipertensión pulmonar), ni de la morbilidad propia de la esternotomía y la circulación extracorpórea, sin contar con las alteraciones estéticas que pesan mucho en la actitud psicológica de los pacientes, muchos de ellos hombres y mujeres jóvenes (7).

No obstante, el tratamiento percutáneo descrito inicialmente por King y Mills en 1976, utilizando dispositivos como el Amplatzer, se ha generalizado en los últimos años, y le ha ganado terreno al tratamiento quirúrgico (8, 9). El dispositivo Amplatzer, formado por una red de nitinol rellena de dacrón, consta de dos discos unidos por un tallo; el tallo ocluye el defecto y los dos discos se adhieren a ambos lados del septo interauricular (8, 7). Entre sus ventajas están su alta tasa de éxito y la baja tasa de complicaciones (7, 10, 9, 11-13]. Se realiza en el laboratorio de hemodinamia bajo guía ecocardiográfica transesofágica y sedación moderada (8). Como se indicó, la frecuencia de complicaciones es baja y se evitan riesgos inherentes a heridas quirúrgicas, circulación extracorpórea, soporte ventilatorio y deterioro de la estética del paciente.

Una indicación para la corrección de cierre de foramen oval es la presencia de uno o más eventos cerebrovasculares criptogénicos, es decir, cuando se ha descartado cualquier otra fuente embólica; otras indicaciones son: migraña clásica intratable, síndrome de platipnea-ortodeoxia y profilaxis en buzos profesionales [6].

Dado que la mayoría de estudios disponibles muestra buenos resultados con el manejo hospitalario (7-13) pero no se reportan trabajos que aborden el tratamiento ambulatorio, el objetivo principal de este trabajo fue describir los resultados del cierre percutáneo con dispositivo percutáneo de pacientes con defectos del

tabique interauricular en el Hospital Universitario Santa Fe de Bogotá desde la introducción de esta técnica en 2005 hasta 2011, con el fin de aportar información sobre el cierre de comunicación interauricular por vía percutánea.

Materiales y métodos

Estudio descriptivo, ambispectivo, que permite obtener información y describir la frecuencia de las características de salud de una población específica combinando la recolección de la información en forma tanto retrospectiva como prospectiva.

La población estuvo conformada por pacientes adultos, independiente de edad y género, a quienes se les realizó cierre percutáneo de cualquier defecto del septo interauricular desde la introducción de esta técnica en enero 1°. de 2005 hasta junio de 2011, en el servicio de hemodinamia del Hospital Universitario Fundación Santa Fe de Bogotá.

Se incluyeron todos los pacientes que, de forma ambulatoria, fueron programados electivamente o aquellos pacientes hospitalizados en quienes se consideró cierre de defecto del tabique interauricular con dispositivos percutáneos. Se excluyeron aquellos que no contaban con la información completa, sobre todo de las variables de interés. Durante el procedimiento los pacientes recibieron anticoagulación profiláctica con heparina no fraccionada intravenosa de 5.000 U, no se les indicó profilaxis antibiótica y posterior al mismo se les administró antiagregación plaquetaria con ácido acetil salicílico 100 mg/día, durante seis meses.

La información se recolectó mediante la revisión de las historias clínicas de los pacientes. Para la tabulación de la misma se utilizó Microsoft Excel 2010®, y para el análisis el programa Stata 11®. El análisis de las variables cuantitativas se realizó mediante estadística descriptiva (promedio, desviación estándar) y para las variables nominales se utilizaron proporciones; mediante el test de McNemar se realizó la comparación de proporciones y se asumió un nivel de significación $p=0,05$.

Resultados

Entre enero de 2005 a junio de 2011 se realizaron 56 procedimientos de corrección de defecto del tabique interauricular por vía percutánea, utilizando, en la mayoría de los casos (94,3%), dispositivo Amplatzer, y en el porcentaje restante Occlutech.

De la muestra, 29,8% fueron hombres y 70,2% mujeres, con edades entre 16 y 79 años (edad promedio $52,2 \pm 15,1$ años). 33 pacientes (57,9%) tenía foramen oval permeable y de éstos, 18 (54,5%), tenían asociado aneurisma; 24 (42,1%) pacientes fueron intervenidos por comunicación interauricular (Figura 1).

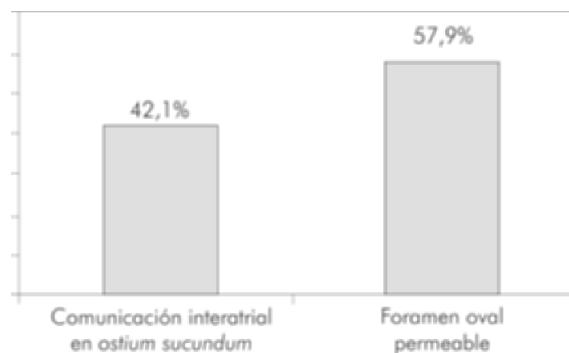


Figura 1. Distribución porcentual según tipo de defecto interatrial.

Los síntomas principales de los pacientes con diagnóstico de comunicación interauricular fueron:

- Disnea: 18 pacientes (31,5%); la mayoría en clase funcional de la NYHA I/IV (37%-64,9%).
- Dolor torácico: 8 pacientes (14%).
- Palpitaciones: 12 casos (21%).

La migraña fue el segundo síntoma más frecuente: 15 pacientes (26,3%), y fue de 36,4% (12 pacientes) en foramen oval permeable y de 12,5% (3 pacientes) en comunicación interauricular (Figura 2). Alrededor de 35 pacientes (57,9%) tenía antecedente de accidente cerebrovascular o accidente isquémico transitorio.

La presión pulmonar promedio en todos los casos fue de $39 \pm 13,49$ mm Hg (rango de 15-83 mm Hg), fracción de eyección del ventrículo izquierdo promedio de $62 \pm 6,52\%$ (rango de 40%-74%).

El diámetro de la comunicación interauricular determinado por ecocardiografía transtorácica realizada previa al procedimiento, fluctuó entre 1 y 35 mm, media de $13 \pm 8,3$ mm. En 28 pacientes se encontró reborde aórtico de 3 y 21 mm (promedio de $10,1 \pm 3,59$ mm). El tamaño del dispositivo utilizado osciló entre 14-35 mm (promedio de 23 mm, DE 6,08).

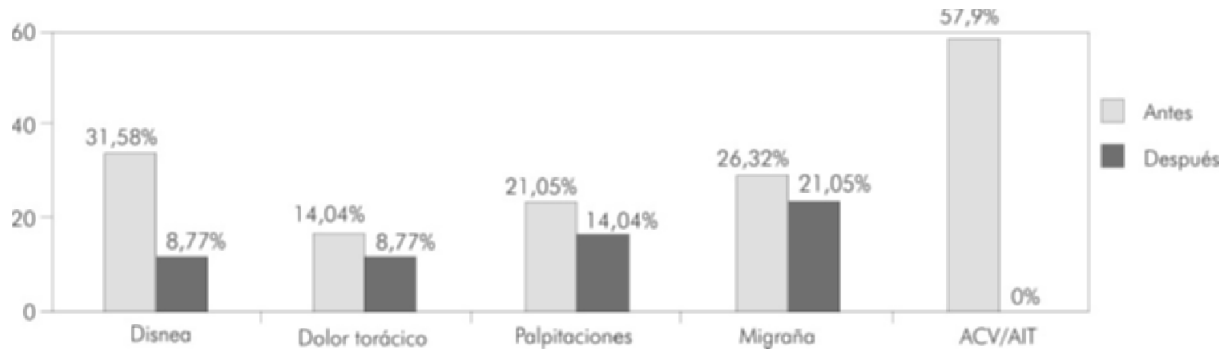


Figura 2. Distribución porcentual de eventos según variables de control clínico.

En 52 pacientes (92,8%) se hizo oclusión total del defecto en el laboratorio de hemodinamia (Figura 3). En 4 pacientes (7,1%), no fue posible el cierre, en todos ellos debido a que la medición del defecto con balón de calibración fue mayor a 40 mm por presencia de bordes laxos y con tabique cuyo tamaño impedía la utilización de dispositivos de gran tamaño.

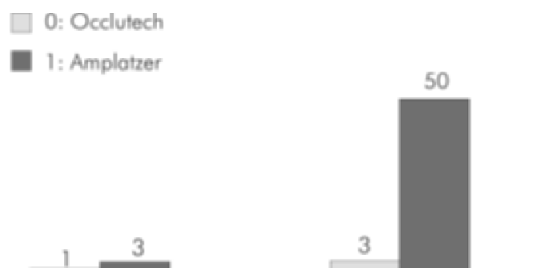


Figura 3. Número de casos fallidos o exitosos según dispositivo.

No hubo muertes a causa del procedimiento; sólo un paciente (1,75%) en quien se implantó un dispositivo de 18 mm, presentó síncope de características vasovagales por lo que permaneció hospitalizado para seguimiento y posteriormente fue dado de alta sin ninguna secuela o evidencia de complicación. El 75% se trató de manera ambulatoria, dándose de alta luego de cuatro horas realizado el procedimiento con recomendación de control clínico y ecocardiográfico al mes siguiente. Los demás pacientes se trataron de forma intrahospitalaria debido a que estaban hospitalizados al momento del estudio; sólo un paciente requirió observación no planeada, como ya se describió.

A todos se les hizo seguimiento telefónico, clínico y ecocardiográfico al menos un mes después del procedimiento. Se evidenció un cambio significativo ($p=0,002$)

en la presencia de disnea (8,7%); 49 pacientes (85,9%) tenían clase funcional NYHA I/IV y sólo en 8 (14,4%) persistían las palpitaciones. Ningún paciente sufrió nuevos episodios de accidente cerebrovascular o accidente isquémico transitorio (Figura 2). En el control ecocardiográfico sólo un caso se mantuvo con cortocircuito residual, estudio ecocardiográfico que fue realizado al mes del procedimiento; no fue posible hacer un control posterior (Figura 4).

Discusión

Este estudio describe la experiencia de la Fundación Santa Fe de Bogotá en la corrección percutánea de defectos del tabique interauricular, en la mayoría de los casos, con porcentaje mínimo de complicaciones, manejo ambulatorio y sin mortalidad, como lo han demostrado diferentes series internacionales previamente (17-19); sin embargo, la disponibilidad de estudios en el país es escasa (7), concluyendo que puede ser un procedimiento seguro, con buenos resultados y baja tasa de morbilidad.

La población estudiada muestra una tendencia a al género femenino, en la sexta década de la vida, resultados que concuerdan con lo reportado en la literatura, en la cual se observa una relación hombre-mujer de 1:3 (8).

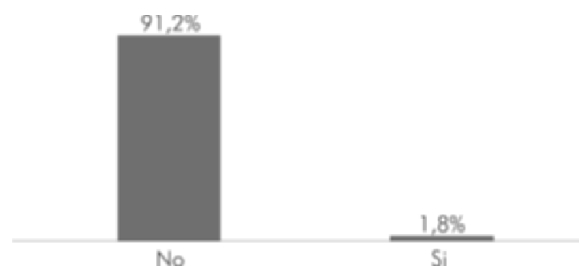


Figura 4. Distribución porcentual del cortocircuito residual mediante control ecocardiográfico.

El síntoma más frecuente de los pacientes con diagnóstico de comunicación interauricular fue disnea, la mayoría en clase funcional I/IV de la NYHA. Más de la mitad de los pacientes tenía antecedente de eventos cerebrovasculares isquémicos criptogénicos y en la mayor parte de ellos se había diagnosticado foramen oval permeable. Un porcentaje significativo tuvo hipertensión pulmonar de leve a moderada. En aquellos con hipertensión pulmonar severa se demostró vasorreactividad sin que se presentaran complicaciones inmediatas o posteriores. Los defectos a nivel del tabique interauricular generan cortocircuito y como consecuencia de éste, aumento en el riesgo de patologías como hipertensión pulmonar, arritmias cardíacas y embolismo paradójico, entre otras, lo que, en última instancia, conduce a disminución de la capacidad funcional y al desarrollo de otras tantas complicaciones (14).

El porcentaje de cierre exitoso, definido como ausencia de cortocircuito y de complicaciones, fue alto en concordancia con numerosos estudios internacionales que resaltan mejores resultados, así como menores riesgos, tasa de complicaciones y costo posible sin detrimento de su calidad, en comparación con el método de cierre quirúrgico (20, 21, 26).

Las causas del procedimiento fallido fueron, invariablemente, la presencia de comunicación interauricular con bordes muy laxos que permiten el aumento del tamaño del defecto al medirlo con el balón de calibración y la ausencia de dispositivos suficientemente grandes en el momento del cierre. Cabe destacar que en cualesquiera de estos casos es lógico pensar que el clínico se enfrentará a defectos anatómicamente inabordables de forma percutánea, y quizás éstos sólo deberían ser sometidos a corrección "abierta" ya que, pese a que la mortalidad quirúrgica es reducida, la estancia hospitalaria media y el número de complicaciones parecen mayores en comparación con la corrección percutánea (20, 21).

En este estudio el grupo de trabajo fue testigo de una sola complicación que estuvo relacionada con síncope vasovagal y que se resolvió favorablemente. No se produjo ninguna otra complicación descrita del cierre percutáneo de defectos del tabique interauricular, entre las que se incluyen, embolización del dispositivo, aparición de episodios tromboembólicos, compromiso de las válvulas auriculoventriculares, perforación cardíaca con hemopericardio, anomalías de conducción y episodios de taquicardia supraventricular (18, 19, 22-25).

Los defectos encontrados tenían anatomías adecuadas excepto por la frecuente ausencia de reborde aórtico lo cual no fue inconveniente para intentar el procedimiento. Es importante considerar que el diámetro del defecto estimado por ecocardiografía es menor que el angiográfico, y que la medida máxima se obtiene a través de la medición con balón, siendo ésta generalmente la referencia para elegir el tamaño del dispositivo (18-20).

Sin embargo, la ecocardiografía, además de servir para aproximarse al diámetro del orificio, ofrece una información respecto al tamaño de remanentes, oclusión correcta del balón, presencia de múltiples orificios y seguimiento ecocardiográfico posterior al procedimiento, que hacen de esta técnica un elemento imprescindible en la consecución del éxito del mismo (25).

El seguimiento de los pacientes, tanto clínico como ecocardiográfico, mostró la ausencia de cortocircuito residual en todos los pacientes excepto en uno que se perdió del seguimiento. Los síntomas mejoraron invariablemente de manera significativa. Varios estudios concluyen que el foramen oval permeable puede ser cerrado de manera percutánea con una baja tasa de cortocircuito residual, consiguiendo estados asintomáticos (3, 10, 11).

No obstante, las limitaciones de la técnica están relacionadas principalmente con dificultad para abordar defectos de gran tamaño o para su extracción por vía percutánea cuando la implantación no es satisfactoria, y excesiva rigidez con riesgo de fractura o perforación (25).

Finalmente, se destaca que la reparación del defecto del tabique interauricular por vía endovascular en la Institución, es un procedimiento claramente establecido que se realiza de forma segura, bajo anestesia local y de manera ambulatoria, con niveles altos de éxito y baja morbimortalidad cuando se hace una adecuada selección de pacientes (26) en comparación con otros estudios donde se realizaron bajo guía fluoroscópica exclusiva, requirieron estancia hospitalaria y fueron hechos bajo anestesia general (15, 24, 25).

Conclusiones

La experiencia en la Fundación Santa Fe de Bogotá muestra un excelente resultado, con muy baja tasa de complicaciones, mejoría clínica en el seguimiento a largo plazo, y gran seguridad, elementos que permiten que este procedimiento se realice de manera ambulatoria.

CONFLICTOS DE INTERÉS: no se declaran conflictos de interés.

Bibliografía

- Bermúdez-Cañete R, Abelleira C, Sánchez I. Cardiopatías congénitas del adulto: procedimientos terapéuticos percutáneos. *Rev Esp Cardiol Supl.* 2009; 9: 75E-97E.
- Ozores J, Ramiro JC, Campa MA, Díaz F, Gómez A. Cierre percutáneo de la comunicación interauricular mediante dispositivo Amplatzer. *Rev Cubana Pediatr.* 2006; 78 (2).
- Bissessor NW, Hourigan AW, Jayasinghe LA, Scalia RS, Burstow GS, Griffiths DJ. Percutaneous patent foramen ovale closure: outcomes with the Premere and Amplatzer devices. *Cardiovasc Revasc Med.* 2011; 12 (3): 164-9.
- Salazar J, Diarte JA, Cay E, Salazar JJ, Placer LJ. Cierre percutáneo de comunicación interauricular con dispositivo Amplatzer. *Revista de la Sociedad Aragonesa de Cardiología* 2001; 6 (4). [acceso: 5 de abril de 2012]; Disponible en <http://www.cardioaragon.com/doc.php?Op=revista3&id=65&id2=4>
- Jaramillo M. Foramen ovale permeable y ataque criptogénico. Papel de la ecocardiografía y estado del arte. *Rev Col Cardiol* 2008; 15 (4): 184-192.
- Faella HJ, Piñero DJ. En todos los pacientes con foramen oval permeable y accidente cerebrovascular (stroke) criptogénico debe realizarse el cierre percutáneo. *Revista Argentina de Cardiología.* 2009; 77 (3): 208-216
- Guzmán MI, Horacio L, Lince R, Ruz M. Cierre percutáneo de comunicación interauricular con dispositivo Amplatzer. Experiencia en el Departamento de Hemodinamia Pediátrica de la Clínica Cardiovascular Santamaría (Medellín-Colombia). *Revista Mexicana de Cardiología.* 2008; 19 (3): 115-119.
- Ramírez PP, Barillas E. Cierre de comunicación interauricular con dispositivo oclusivo intracardíaco. Comunicación interauricular y dispositivo oclusivo. Pág. 115-123 [acceso: 5 de abril de 2012]; Disponible en <http://medicina.usac.edu.gt/revista/4-2/cierrecia.pdf>.
- Munayer Calderón JE, Aldana Pérez T, Carpio Hernández JC, Lázaro Castillo JL, Ramírez Pérez H, San Luis Miranda R, et al. Cierre percutáneo de la comunicación interauricular con dispositivo de Amplatzer. Experiencia de 42 casos. *Arch Cardiol Mex.* 2009; 79 (2): 104-106.
- Munayer Calderón JE, Maza G, Carpió JC, Aldana T, Lázaro JL, San Luis R. Cierre percutáneo de foramen oval permeable con dispositivo de Amplatzer. Presentación de dos casos. *Arch Cardiol Méx.* 2005; 75 (3): 306-309.
- Alva C, David F, Ortigón J, Sánchez A, López D, Ledesma M. Transcatheter closure of secundum atrial septal defects and fenestrated Fontan using the Amplatzer septal occluder. Initial prospective study. *Arch Cardiol Méx.* 2003; 73 (3): 185-189.
- Nigel J, Wilson L, Smith J, Prommete B, O'Donnell C, Gentles T. Transcatheter closure of secundum atrial septal defects with the amplatzer septal occluder in adults and children—follow-up closure rates degree of mitral regurgitation and evolution of arrhythmias. *Heart, Lung and Circulation.* 2008; 17 (4): 318-324.
- Chan KC, Godman MJ, Walsh K, Wilson N, Redington A, Gibbs JL. Transcatheter closure of atrial septal defects and interatrial communications with a new self expanding nitinol double disc device (amplatzer septal occluder): multicenter UK experience. *Heart* 1999; 82: 300-306.
- Opatowsky AR, Landzberg MJ, Kimmel SE, Webb GD. Percutaneous closure of patent foramen ovale and atrial septal defect in adults: the impact of clinical variables and hospital procedure volume on in-hospital adverse events. *Am Heart J.* 2009; 157 (5): 867-74.
- Munayer Calderón JE, Zabal C, Lázaro JL, Maza G, San Luis R, Aldana T. Cierre de comunicación interatrial con dispositivo de Amplatzer. Experiencia de 3 casos. *Arch Cardiol Méx.* 2001; 72 (1): 53-57.
- Thanopoulos BD, Laskari CV, Tsaousis GS, Zarayelyan A, Vekiou A, Papadopoulos GS. Closure of atrial septal defects with the Amplatzer occlusion device: preliminary results. *J Am Coll Cardiol.* 1998; 31: 1110-1116.
- Suárez De Lezo J, Medina A, Pan M, Romero M, Segura J, Pavlovic D. Transcatheter occlusion of complex atrial septal defects. *Cathet Cardiovasc Intervent.* 2000; 51: 33-41.
- Losay J, Petit J, Lambert V, Esna G, Berthaux X, Brenot P. Percutaneous closure with Amplatzer device is a safe and efficient alternative to surgery in adults with large atrial septal defects. *Am Heart J.* 2001; 142: 544-8.
- Berger F, Ewert P, Abdul-Khaliq H, Nurnberg JH, Lange PE. Percutaneous closure of large atrial septal defects with the Amplatzer septal occluder: technical overskill or recommendable alternative treatment? *J Interv Cardiol.* 2001; 14: 63-7.
- Konstantinides S, Geibel A, Olschewski M, Görmant L, Roskamm H, Spillner G. A comparison of surgical and medical therapy for atrial septal defect in adults. *N Engl J Med.* 1995; 333: 469-73.
- Du ZD, Hijazi Z, Kleinman C, Silverman N, Lantz K. Comparison between transcatheter and surgical closure of secundum atrial septal defect in children and adults. *J Am Coll Cardiol.* 2002; 39: 1836-44.
- Rigby M. The era of transcatheter closure of atrial septal defects (Editorial). *Heart.* 1999; 81: 227-8.
- Masura J, Gavora P, Formanek A, Hijazi Z. Transcatheter closure of secundum atrial septal defects using the new self-centering amplatzer septal occluder: initial human experience. *Cathet Cardiovasc Diagn.* 1997; 42: 388-93.
- Fernández A, del Cerro MJ, Rubio D, Castro MC, Moreno F. Cierre percutáneo de la comunicación interauricular mediante dispositivo de Amplatzer: resultado inicial y seguimiento a medio plazo. *Rev Esp Cardiol.* 2001; 54: 1190-6.
- Fontes VF, Pedra CA, Pedra SR, Esteves CA, Braga SL, Assef JE. Initial experience in percutaneous closure of interatrial communication with the Amplatzer device. *Arq Bras Cardiol.* 1998; 70 (3): 147-153.
- Kim JJ, Hijazi ZM. Clinical outcomes and costs of Amplatzer transcatheter closure as compared with surgical closure of ostium secundum atrial septal defects. *Med Sci Monit.* 2002; 8: 787-91.