



## Tumor cardíaco en un paciente de mediana edad con enfermedad coronaria – una rara asociación

### *Cardiac tumor in a middle aged patient with coronary disease – a rare association*

Ricardo P. Silva, MD., PhD.<sup>(1)</sup>; Fábio Távora, MD.<sup>(1)</sup>; José Ronaldo Mont'Alverne Filho, MD.<sup>(1)</sup>; Marilena G. Rocha, MD.<sup>(1)</sup>; Geraldo B. Silva, MD., MSc.<sup>(1,2)</sup>;

Fortaleza, Ceará, Brasil.

Se describe una rara asociación de tumor cardíaco y enfermedad coronaria. Un varón de 42 años de edad fue admitido con queja de disnea. El electrocardiograma mostró ritmo sinusal, bloqueo de rama derecha y repolarización anormal de la pared ventricular anterior. El ecocardiograma mostró una estructura con ecogenicidad aumentada dentro de la aurícula izquierda, compatible con tumor cardíaco. El paciente fue enviado a cirugía; se estabilizó y fue dado de alta en el cuarto día post-operatorio sin complicaciones y sin síntomas.

**PALABRAS CLAVE:** tumores, mixoma, enfermedad coronaria, cirugía.

We describe a rare association between cardiac tumor and coronary disease. A 42 years old male was admitted with complaints of dyspnea. The physical examination was unremarkable. The electrocardiogram showed sinus rhythm, with right bundle block and ventricular anterior wall repolarization abnormality. The echocardiogram showed a structure with increased echogenicity inside the left atrium, compatible with cardiac tumor. A surgery was then indicated to remove the tumor. The patient became stable and was discharged in the fourth post-operative day with no symptom and no complication.

**KEYWORDS:** tumors, myxoma, coronary disease, surgery.

*Rev Colomb Cardiol* 2013; 20(4): 255-257.

### Introducción

Los tumores cardíacos son poco frecuentes y el diagnóstico se realiza, en la mayoría de los casos, en etapas avanzadas de la enfermedad (1), de ahí que la importancia de efectuarlo a tiempo conlleve la posibilidad de cura mediante cirugía. Una de las principales herramientas para el diagnóstico es el ecocardiograma, que se puede hacer incluso durante el período fetal (2-4).

### Presentación del caso

Varón de 42 años de edad, admitido con queja de disnea, con antecedentes familiares de enfermedad coronaria y examen físico normal. El electrocardiograma mostró ritmo sinusal, bloqueo de rama derecha y repolarización anormal de la pared anterior del ventrículo izquierdo. El ecocardiograma transtorácico mostró una estructura con ecogenicidad aumentada de 41 mm en su mayor diámetro, dentro de la aurícula izquierda, compatible con tumor cardíaco. El ecocardiograma transesofágico confirmó este hallazgo.

A continuación se indicó cirugía para extirpar el tumor, pero antes de este procedimiento se realizó una gammagrafía miocárdica para descartar una posible enfermedad coronaria; previo a dicho examen presentó empeoramiento de la disnea. Debido a esta complicación, se efectuó una coronariografía donde se evidenció

(1) Departamento de Medicina Clínica, Faculdade de Medicina, Universidade Federal do Ceará, Fortaleza, Ceará, Brasil.

(2) Curso de Medicina, Centro de Ciências da Saúde, Universidade de Fortaleza, Fortaleza, Ceará, Brasil.

Correspondencia: Dr. Ricardo Pereira Silva. Rua República do Líbano, 630/1002. CEP 60160-140. Fortaleza, Ceará, Brasil. Teléfono/Fax: +55 85 32639001 / +55 85 30643594. Correo electrónico: ricardop@ufc.br / geraldobezerrajr@yahoo.com.br

Recibido: 10/04/2012. Aceptado: 10/04/2013.

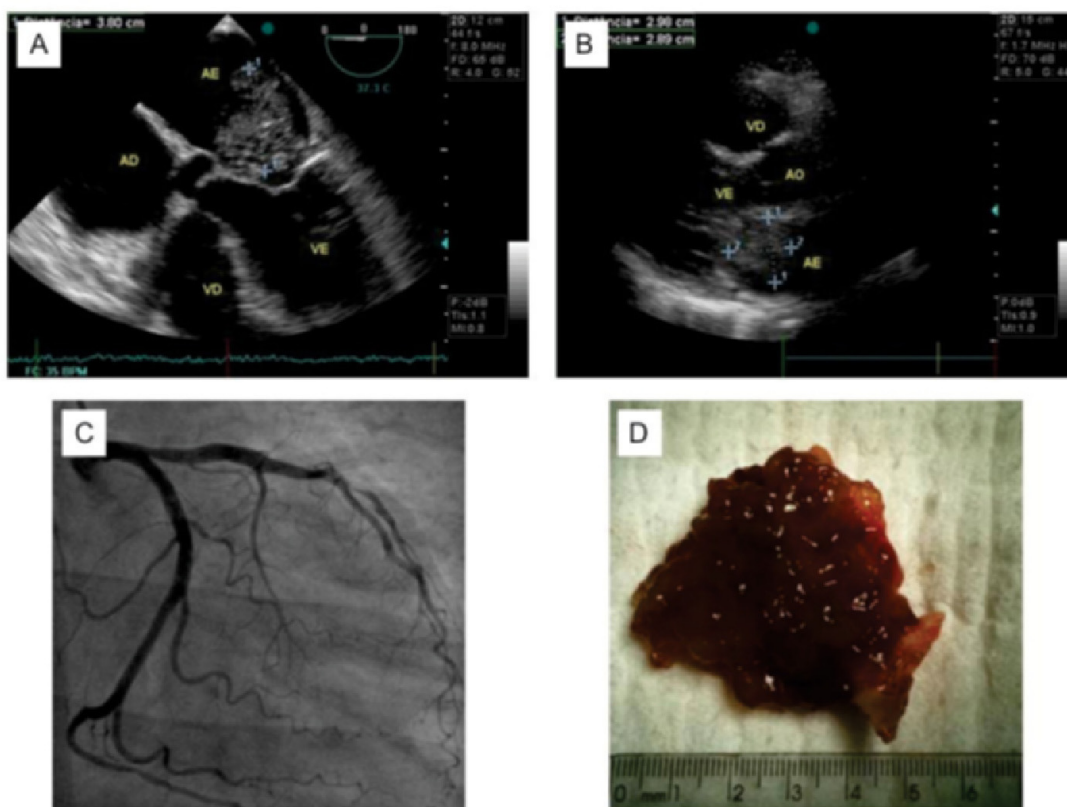
una lesión severa en la arteria coronaria descendente anterior. Fue enviado a cirugía realizándose anastomosis directa entre la arteria torácica interna y la arteria coronaria descendente anterior y extirpación del tumor de la aurícula izquierda. Las imágenes de ecocardiogramas, la arteriografía y el aspecto macroscópico del tumor se observan en la figura 1. El examen histopatológico fue compatible con mixoma. Fue estabilizado y dado de alta en el cuarto día postoperatorio sin complicaciones y sin síntomas.

### Discusión

Los tumores cardíacos son poco frecuentes. En estudios de autopsia, la frecuencia de los tumores cardíacos secundarios es de 1% y sólo 0,056% corresponde a tumores primarios (1). El reconocimiento clínico de los tumores cardíacos casi siempre ocurre en las últimas etapas de la enfermedad debido al bajo índice de sospecha. Muchos tumores se pueden curar con un diagnóstico temprano. Los avances recientes en ecocardiografía,

especialmente en la modalidad transesofágica, facilitan el diagnóstico no invasivo de estos tumores. Así mismo el ecocardiograma puede definir la anatomía y guiar la resección (2). El diagnóstico de los tumores cardíacos a través de esta ayuda se puede hacer incluso antes del nacimiento, mediante ecocardiograma fetal (3, 4). La resonancia magnética y la tomografía computarizada proporcionan imágenes de alta resolución; la primera puede, incluso, dar más detalles y sugerir el tipo histológico del tumor (5). Por su parte, el cateterismo cardíaco puede demostrar la aparición del tumor a través de un "blush" vascular en el área del mismo, lo que sugiere su presencia (6).

La mayoría de tumores cardíacos son benignos y el más común es el mixoma (7). Un estudio realizado en China mostró una frecuencia de 50% para el mixoma entre todos los tumores cardíacos estudiados; el lipoma fue el segundo más frecuente (8). En este mismo estudio la frecuencia de tumores malignos fue de 21%, y los tipos histológicos fueron angiosarcoma y rhabdomyosarcoma (8).



**Figura 1.** A) Ecocardiograma transtorácico que evidencia una estructura con ecogenidad aumentada, de 41 mm en su mayor diámetro, dentro de la aurícula izquierda, compatible con tumor cardíaco. B) Imagen de ecocardiografía transesofágica que confirma la presencia del tumor cardíaco. C) Coronariografía que muestra una lesión severa en la arteria coronaria descendente anterior. D) Aspecto macroscópico del tumor, compatible con mixoma auricular.

Los mixomas aparecen en las cavidades izquierdas cardíacas con una frecuencia de 95% y raramente ocurren en las cavidades derechas (9). Los tumores malignos, por el contrario, tienen evolución rápida y fatal (10).

Los tumores cardíacos pueden causar síntomas por medio de los siguientes mecanismos:

1. Obstrucción de la circulación intracardíaca causando insuficiencia.
2. Compromiso de las válvulas, provocando regurgitación.
3. Invasión del miocardio, afectando la contractilidad, causando arritmias y derrame pericárdico.
4. Embolización sistémica en la mayoría de los casos, o embolia pulmonar.
5. Invasión del pulmón adyacente, causando síntomas respiratorios (1).

Los signos y síntomas se determinan principalmente por la localización del tumor y no por su tipo histológico. Las complicaciones más temidas son la isquemia cerebral, la embolización pulmonar y el infarto del miocardio (1).

Tras el diagnóstico, la resección debe hacerse de inmediato debido al riesgo de las complicaciones mencionadas anteriormente (8). Se puede considerar el autotrasplante cardíaco, con reconstrucción auricular o trasplante heterólogo en casos de mixoma recurrente y en tumores malignos con alto grado de infiltración de las paredes que impiden una adecuada resección por técnica convencional (10).

El caso que se publica no es usual debido a la aparición de enfermedad coronaria en un paciente de mediana edad (no es la mayor frecuencia para la edad) y la asociación con tumores cardíacos es aun menos común.

La investigación pre-operatoria de la enfermedad coronaria en este caso, en el que no había síntomas sugestivos de insuficiencia coronaria, fue fundamental para el éxito de la cirugía. Si el paciente se hubiese sometido a la resección del tumor sin el conocimiento previo de la enfermedad coronaria severa, no se habría efectuado una revascularización concomitante y hubiese existido alto riesgo de infarto trans-operatorio.

## Conclusión

Este es un caso raro de tumor cardíaco (mixoma) asociado con enfermedad coronaria, que permite inferir que la presencia simultánea de enfermedad coronaria debe considerarse como posible comorbilidad en pacientes con tumores cardíacos, y que dicho antecedente debe contemplarse de manera individualizada siguiendo las guías de evaluación preoperatoria de cirugía cardíaca. La cirugía sigue siendo el tratamiento de elección para el tumor cardíaco.

## Bibliografía

1. Lam KY, Dickens P, Chan AC. Tumors of the heart. A 20-year experience with a review of consecutive autopsies. *Arch Pathol Lab Med.* 1993; 117: 1027-31.
2. Goldman JH, Foster E. Transesophageal echocardiographic (TEE) evaluation of intracardiac and pericardial masses. *Cardiol Clin.* 2000; 18: 849-60.
3. Lethor JP, Moor M. Multiple cardiac tumors in the fetus. *Circulation.* 2001; 103: e55.
4. Elderkin RA, Radford DJ. Primary cardiac tumours in a pediatric population. *J Paediatr Child Health.* 2001; 38: 173-7.
5. Hoey ET, Mankad K, Puppala S, Gopalan D, Sivananthan MU. MRI and CT appearances of cardiac tumours in adults. *Clin Radiol.* 2009; 64: 1214-30.
6. Sawaya JI, Dakik, HA. Angiographic visualization of an atrial myxoma. *N Engl J Med.* 2000; 342: 294-5.
7. Cruz JFM, Dias LB, Rodrigues Neto JO. Mixoma gigante de átrio izquierdo. *Arq Bras Cardiol.* 1998; 71: 717-8.
8. Meng Q, Lai H, Lima J, Tong W, Qian Y, Lai S. Echocardiographic and pathologic characteristics of primary cardiac tumors: a study of 149 cases. *Int J Cardiol.* 2002; 84: 69-75.
9. Gopal AA, Arora NS, Messineo FC. Right ventricular myxoma. *N Engl J Med.* 2000; 342: 295.
10. Frota FJD, Lucchese FA, Leães P, Valente LA, Vieira MS, Blacher C. Angiossarcoma cardíaco primário. Um dilema terapêutico. *Arq Bras Cardiol.* 2002; 78: 586-8.