



Resección de fibroelastoma papilar mitral mediante cirugía mínimamente invasiva en paciente con accidente cerebrovascular

Mitral papillary fibroeslastoma resection through minimally invasive surgery in a patient with stroke

Oscar Velásquez, MD.⁽¹⁾; Francisco Gómez, MD.⁽¹⁾; Fernando Alzate, MD.⁽¹⁾; Fernando Fortich, MD.^(1,2); Alfonso Mejía, MD.⁽¹⁾
 Medellín, Colombia.

Paciente quien consultó con síntomas neurológicos y se realizó diagnóstico de accidente cerebrovascular embólico cuya etiología consistió en un tumor cardíaco de la válvula mitral (fibroelastoma) con confirmación histológica. Fue intervenido quirúrgicamente mediante técnica mínimamente invasiva a través del tórax, con excelente evolución, sin infección ni requerimientos sanguíneos; no presentó secuelas valvulares ni neurológicas. Se reportó reincorporación temprana a la vida laboral.

PALABRAS CLAVE: enfermedad cerebrovascular, cirugía, ecocardiografía.

We report the case of a patient who consulted with neurological symptoms and was diagnosed as embolic stroke, whose etiology was a mitral valve tumor (fibroeslastoma) histologically confirmed. The patient underwent surgery through minimally invasive technique through the chest, with excellent evolution, without infection or blood requirements; there were no valvular or neurological sequelae. An early return to working life was reported.

Keywords: cerebrovascular disease, surgery, echocardiography.

Rev Colomb Cardiol 2013; 20(6): 403-405.

Presentación del caso

Paciente agricultor, de 31 años de edad, quien consultó por síncope y posterior hemiparesia derecha; se realizó tomografía simple de cráneo que reportó masa hipodensa temporal izquierda, por lo que se realizó resonancia de cráneo compatible con infarto sub-agudo en territorio de la arteria cerebral media izquierda. Se decidió solicitar ecocardiografía, que reportó masa pediculada en la cara ventricular de la valva anterior de la válvula mitral de 1 cm de diámetro, sin insuficiencia secundaria.

Se esperaron tres semanas posteriores al evento neurológico con el fin de evitar una posible transformación hemorrágica y se programó para cirugía. Se realizó procedimiento mínimamente invasivo mediante canulación de arteria y vena femoral derecha utilizando técnica abierta (2 cm de incisión en piel), con introducción, por venotomía transversa, de cánula venosa de múltiple estadio, confirmándose la ubicación en la vena cava superior con ecocardiografía transesofágica. El abordaje del tórax se efectuó a través de una minitoracotomía antero-lateral de 4 cm de longitud, en el cuarto espacio intercostal derecho con línea axilar anterior (Figura 1). Se produjo colapso pulmonar por técnica de bloqueo bronquial, que permitió la visualización adecuada del campo y el inicio de la pericardiotomía (anterior al nervio frénico). Se disecó la aorta, y luego se inició la circulación extracorpórea. Se procedió al pinzamiento arterial con pinza flexible; la solución cardiopléctica se pasó por la raíz en una dosis inicial y luego cada 20 minutos. Luego se procedió a la incisión en la aurícula izquierda, donde se evidenció

Departamento de Cirugía Cardiovascular y Cardiología, Hospital Universitario San Vicente Fundación, Medellín, Colombia.

(1) San Vicente Fundación. Medellín, Colombia.

(2) Universidad de Antioquia. Medellín, Colombia.

Correspondencia: Dr. Oscar Velásquez, oscarvelasquezu@yahoo.com

Recibido: 29/01/2013. Aceptado: 07/06/2013.

una masa de 1 cm de diámetro compuesta de múltiples lesiones micro nodulares, fija a la cara ventricular de la valva anterior mitral (A2) (Figuras 2 y 3). Se resecó la lesión sin comprometer la integridad valvular. Se finalizó la cirugía sin complicaciones, con reporte ecocardiográfico intra-operatorio de competencia valvular y ausencia de lesiones tumorales residuales. El tiempo de pinzamiento aórtico fue de 33 minutos con extubación antes de la segunda hora postoperatoria. No requirió transfusiones. La patología reportó un fibroelastoma papilar (Figura 4). Fue dado de alta al tercer día postoperatorio.

Discusión

Los tumores cardiacos primarios son extremadamente raros; únicamente el 0,01% (1). Las masas benignas en el corazón corresponden al 75% (2) y la más frecuente es el mixoma (75%). El fibroelastoma es una lesión de la superficie endocárdica y es la primera causa de compromiso valvular con una incidencia del 0,33% (3). La válvula aórtica es la más afectada (29-52%), y le siguen

la válvula mitral, 25%-33%, la válvula tricúspide, 4%-17%, y la pulmonar, 11%-13% (4). Desde el punto de vista histológico, el tumor está compuesto por un tejido elástico avascular con endotelio endocárdico.

Como hipótesis etiológica está la infiltración endocárdica con trombos, el compromiso viral y el trauma mecánico endocárdico.

El manejo quirúrgico en la literatura mundial es claro, siendo indicado en pacientes sintomáticos o asintomáticos que serán intervenidos por otra patología cardíaca. En lesiones móviles, independiente de su tamaño, la propuesta es la opción quirúrgica. Las lesiones no móviles, menores de 1 cm, pueden ser tratadas de forma expectante o mediante anticoagulación (5).

La mayoría de los pacientes cursan asintomáticos y el diagnóstico se realiza como hallazgo incidental. En algunas circunstancias la manifestación clínica es secundaria a embolización.

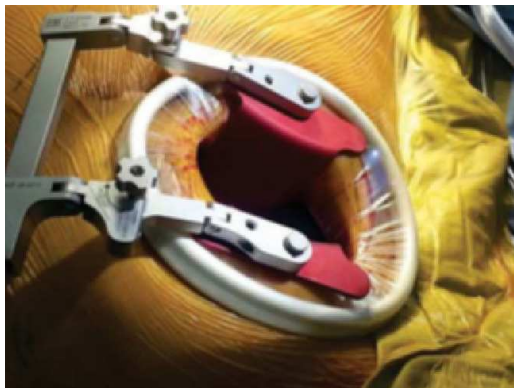

Figura 1. Minitoracotomía.

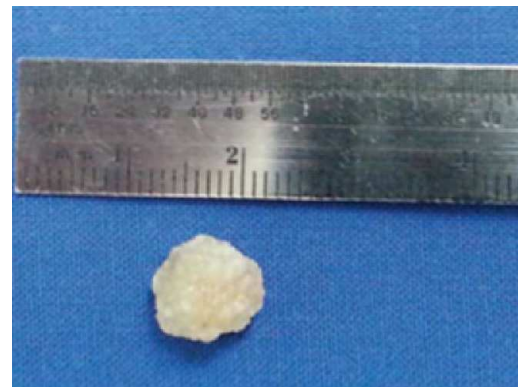

Figura 3. Masa macroscópica.

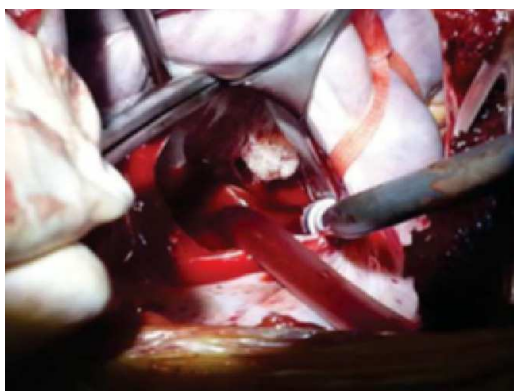


Figura 2. Imagen intraoperatoria.

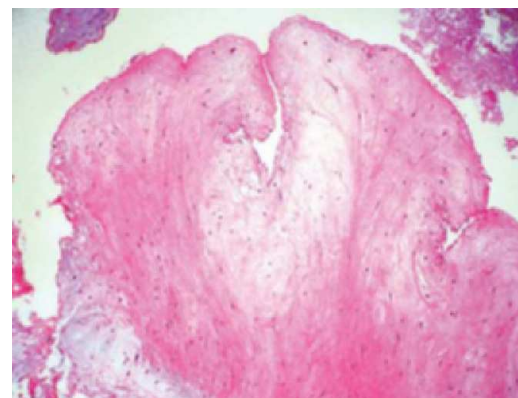


Figura 4. Imagen microscópica.

El abordaje quirúrgico puede cambiar el pronóstico de la cirugía cardiaca, incluso en las patologías tumorales. Situaciones como sangrado postquirúrgico, exposición a elementos de la circulación extracorpórea, manipulación tisular, posibilidad de requerimientos transfusionales entre otros, pueden influir en el resultado tanto cardiovascular, como en la enfermedad subyacente. La cirugía mínimamente invasiva ha demostrado diferencias muy importantes. La literatura reporta menor uso de derivados sanguíneos, reducción en la estadía en cuidados intensivos y menor tiempo de reintegración a la vida laboral. Las infecciones también han sido una de las complicaciones con mayor impacto, al no someter al paciente a esternotomía ni a mayor manipulación de los tejidos (6-10). La resección de tumores por esta técnica pudiera cambiar su pronóstico a largo plazo al representar una facilidad técnica quirúrgica con los beneficios sobresalientes ya descritos. Reportes de la Universidad de Columbia en Nueva York, evidencian no inferioridad con la técnica de mínima invasividad respecto a la esternotomía convencional, en cuanto a resecciones completas, márgenes tumorales y complicaciones mayores, con menor estadía hospitalaria y por ende menor costo (10).

Conclusiones

La gravedad de los tumores cardíacos puede deberse no sólo a su conformación celular, sino a su capacidad de embolización; los síntomas y signos clínicos en ciertas ocasiones corresponden a lesiones cerebrales agudas isquémicas con o sin transformación hemorrágica. En los casos de tumores de origen valvular, el fibroelastoma ocupa el primer lugar de aquellos que pueden ser diagnosticados incluso como hallazgo incidental. La escisión

quirúrgica en la mayoría de los casos es el tratamiento de elección; sin embargo, la esternotomía convencional y circulación extracorpórea entre otros, implican riesgos. La evolución en la tecnología ha permitido un mayor adelanto en técnicas quirúrgicas como la cirugía mínimamente invasiva, con incremento progresivo de la evidencia acerca de la disminución de infecciones, requerimientos sanguíneos y estadía hospitalaria, lo que se traduce en mejoría en el pronóstico definitivo no sólo a largo sino a corto plazo (proceso quirúrgico).

Bibliografía

1. Jha NK, et al. Papillary fibroelastoma of the aortic valve – a case report and literature review. *Journal of Cardiothoracic Surgery*. 2010; 5: 84.
2. Steger C, Hager T, Ruttman E. Primary cardiac tumours: a single-center 41-year experience. *ISRN Cardiology*. 2012; Article ID 906109, 7 pages. doi:10.5402/2012/906109
3. Anastasio M, Moon M, Damiano R, Pasque M, Maniar H, Lawton J. Surgical experience with cardiac papillary fibroelastoma over a 15-year period. *Ann Thorac Surg*. 2012; 94: 537-41.
4. Grinda JM, Couetil JP, Chauvaud S, D'Atellis N, Berrebi A, Fabian JN, Deloche A, Carpentier A. Cardiac valve papillary fibroelastoma: surgical excision for revealed or potential embolization. *J Thorac Cardiovasc Surg*. 1999; 117: 106-10.
5. Mariscalco G, Bruno BD, Borsani P, Dominici C, Sala A. Papillary fibroelastoma: insight to a primary cardiac valve tumor. *J Card Surg*. 2010; 25: 198-205.
6. Modi P, Hassan A, Chitwood WR. Minimally invasive mitral valve surgery: a systematic review and meta-analysis. *Eur J Cardio-Thorac Surg*. 2008; 34: 943-952.
7. Espada R, Talwalker NG, Wilcox G, Kleiman N, and Mario S. Verani M. Visualization of ventricular fibroelastoma with a videoassisted thoracoscope. *Ann Thorac Surg*. 1997; 63: 221-3.
8. Ravikumar E, et al. Minimal access approach for surgical management of cardiac tumors. *Ann Thorac Surg*. 2000; 70: 1077-9.
9. Russo MJ, Martens TP, Hong KN, Colman DL, Voleti VB, Smith CR Jr, et al. Minimally invasive versus standard approach for excision of atrial masses. *Heart Surg Forum*. 2007; 10: E50-4.
10. Iribarne A, Easterwood R, Russo M, Yang J, Cheema F, Smith C, et al. Long-term outcomes with a minimally invasive approach for resection of cardiac masses. *Ann Thorac Surg*. 2010; 90: 1251-6.