



CARDIOLOGÍA DEL ADULTO - PRESENTACIÓN DE CASOS

Tetralogía de Fallot y embarazo



Iván D. Rendón^a, Mariana Soto^{b,*}, Mónica Jaramillo^c, Ana C. Palacio^c y José A. Restrepo^c

^a Fellow de Hemodinamia y Cardiología Intervencionista, CES. Medellín, Antioquia, Colombia

^b Departamento de Medicina Crítica y Cuidado Intensivo, Hospital Universitario Fundación Santa Fe de Bogotá, Bogotá, DC, Colombia

^c Departamento de Medicina Interna, Sección de Cardiología, Hospital Universitario Fundación Santa Fe de Bogotá, Bogotá, DC, Colombia

Recibido el 22 de agosto de 2013; aceptado el 2 de abril de 2014

Disponible en Internet el 27 de septiembre de 2014

PALABRAS CLAVE

Cardiopatías
congénitas
del adulto;
Tetralogía de Fallot;
Embarazo

Resumen La tetralogía de Fallot es la enfermedad cardíaca congénita cianótica más común y requiere una corrección quirúrgica temprana. En la actualidad son cada vez más las mujeres que alcanzan la edad fértil posterior a la corrección quirúrgica de esta entidad, tolerando durante la adolescencia y la vida adulta las secuelas de este procedimiento. Los reportes de casos recientes evidencian que la cardiopatía mayor corregida no es una contraindicación para el embarazo. A continuación se describe el caso de una paciente con antecedente de corrección quirúrgica de tetralogía de Fallot e insuficiencia pulmonar severa secundaria a esta, quien llevó su embarazo a término sin complicaciones.

© 2013 Sociedad Colombiana de Cardiología y Cirugía Cardiovascular. Publicado por Elsevier España, S.L.U. Todos los derechos reservados.

KEYWORDS

Congenital heart
disease in adults;
Tetralogy of Fallot;
Pregnancy

Tetralogy of Fallot and pregnancy

Abstract Tetralogy of Fallot is the most frequent cyanotic congenital pathology and requires an early surgical correction. Nowadays, more women reach childbearing age after surgical repair of this pathology, thus tolerating the after-effects of this procedure during adolescence and adulthood. Recent case reports show that a corrected mayor congenital heart disease does not preclude pregnancy. The following case report describes a patient with previous surgical correction of Tetralogy of Fallot and severe pulmonary regurgitation who carried her pregnancy to term without complications.

© 2013 Sociedad Colombiana de Cardiología y Cirugía Cardiovascular. Published by Elsevier España, S.L.U. All rights reserved.

* Autor para correspondencia.

Correo electrónico: m.soto132@uniandes.edu.co (M. Soto).

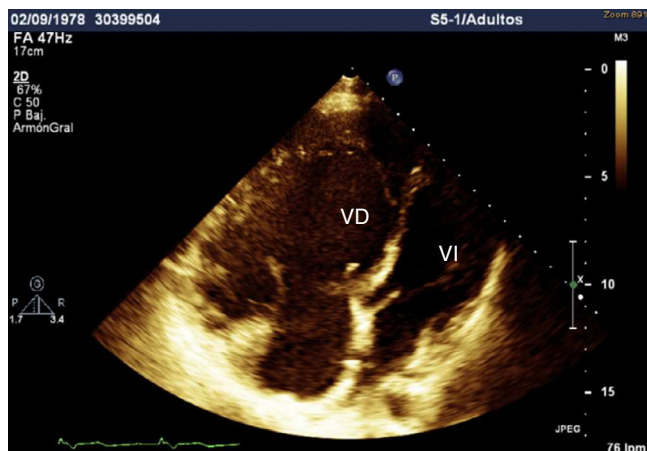


Figura 1 Proyección de cuatro cámaras; se observa la relación entre los ventrículos derecho e izquierdo.

VD: ventrículo derecho; VI: ventrículo izquierdo.

Caso

Se trata de un paciente de género femenino, de 34 años de edad, con diagnóstico de tetralogía de Fallot y comunicación interauricular corregida a los tres años de edad en San Antonio, Texas, mediante ampliación del tracto de salida del ventrículo derecho, anillo subvalvular y parte del tronco de la arteria pulmonar con colocación de parche de dacrón subvalvular y cierre del defecto interventricular y la comunicación interauricular. Acudió a consulta por su patología mientras cursaba once semanas de gestación. Refirió leve sensación de palpitaciones y cansancio. Al realizar el examen físico se halló en buen estado general, presión arterial 90/60 mm Hg, frecuencia cardiaca 64 latidos por minuto; ruidos cardiacos rítmicos, soplo sistólico grado II/VI en la punta y soplo diastólico grado II/IV paraesternal izquierdo; ruidos respiratorios normales, sin edema de miembros inferiores. Se le realizó Holter, en el que se evidenciaron extrasístoles ventriculares esporádicas y ritmo de la unión en la noche, además de ecocardiograma que mostró dilatación severa de las cavidades derechas (fig. 1), insuficiencia tricúspide severa (fig. 2) e insuficiencia pulmonar severa (fig. 3) con presión de la arteria pulmonar de 35 mm Hg. A lo largo del embarazo persistió la sensación de palpitaciones, con buena tolerancia al decúbito, sin otros síntomas cardiovasculares. Los controles prenatales demostraron retraso del crecimiento intrauterino simétrico, sin otros hallazgos de importancia. Se programó para cesárea transperitoneal, la cual se realizó a las 37 semanas de gestación y se obtuvo un recién nacido sano, de sexo masculino, de 2.405 g de peso, talla 47 cm y apgar 9/10. Durante el postoperatorio evolucionó de manera favorable y se le dio de alta sin complicaciones.

Tetralogía de Fallot

La tetralogía de Fallot es la cardiopatía congénita cianótica más común. Las cuatro características originalmente descritas para esta patología desde 1888 por Étienne-Louis Arthur Fallot y que finalmente en 1924 llevaron al nombre con el que hoy se conoce son: defecto del *septum* interventricular,

obstrucción del tracto de salida del ventrículo derecho (especialmente a nivel subvalvular), cabalgamiento de la aorta (presente en más del 50% de los casos) e hipertrofia ventricular derecha¹.

En el presente se sabe que esta entidad forma parte de un gran espectro de enfermedades que se caracterizan por una anatomía cardiaca similar con diferentes características en cuanto a la anatomía de la arteria pulmonar. Aproximadamente, el 3,5% de los recién nacidos con enfermedades cardiacas corresponde a tetralogía de Fallot, cuya incidencia es cercana al 0,28 por cada 1.000 recién nacidos vivos, y afecta en igual proporción a ambos sexos. La mayoría de los casos son de carácter esporádico; sin embargo, el riesgo entre hermanos es hasta del 3%¹. En los casos de madres con tetralogía de Fallot el riesgo de anomalías congénitas oscila también alrededor del 3%. Un estudio publicado en el *Journal of the American College of Cardiology* en 2004, reporta el 6% de anomalías congénitas en los productos de madres con tetralogía de Fallot, dentro de las que se encontraron enfermedades cardiacas, estenosis pilórica y un caso de múltiples anomalías². Recientemente se han identificado mutaciones genéticas que podrían ser responsables hasta del 4% de todos los casos de tetralogía de Fallot³.

La principal alteración en esta patología es la desviación cefálica del *septum*, que conduce a una alineación incorrecta respecto al segmento trabecular de este. Igualmente, en muchos casos puede coexistir válvula pulmonar bicúspide o estenosis de la misma. Se ha asociado además con arco aórtico derecho y anomalías en el trayecto de las arterias coronarias en el 25 y el 5%, respectivamente. La más común de estas alteraciones es la arteria descendente anterior con origen en la coronaria derecha, que sigue un trayecto anterior hasta cruzar el infundíbulo del ventrículo derecho. Las arterias pulmonares pueden estar severamente dilatadas o incluso presentar aneurismas, características que le confieren un pronóstico pobre⁴.

Como consecuencia de la obstrucción al tracto de salida del ventrículo derecho y del defecto septal interventricular se crea un cortocircuito de derecha a izquierda, que conlleva cardiopatía cianótica⁵. En ausencia de otras fuentes de flujo sanguíneo pulmonar, el grado de cianosis refleja la severidad de la obstrucción al tracto de salida del ventrículo derecho y el nivel de resistencia vascular sistémica⁴. Cuando el infundíbulo subvalvular está severamente hipoplásico o la estenosis de la válvula pulmonar es muy aguda, la mayoría del volumen latido del ventrículo derecho pasa a través del defecto del *septum* interventricular, lo cual, por un lado, mantiene el gasto cardiaco, mientras que por otro, aumenta la fracción eyectada de sangre hipóxica. Por el contrario, cuando la obstrucción al tracto de salida es leve, disminuye el grado de cortocircuito de derecha a izquierda, lo cual causa mayor fracción de eyección de la sangre oxigenada³. Durante los primeros años de vida esta patología ocasiona cianosis progresiva; no obstante, el curso natural de esta enfermedad es de pronóstico pobre de no hacerse una corrección oportuna⁴. Las principales causas de muerte son hemorragia pulmonar, abscesos cerebrales y complicaciones tromboembólicas⁵.

La cirugía de corrección de la tetralogía de Fallot se hizo por primera vez en 1955; desde entonces la edad de los pacientes llevados a corrección quirúrgica ha ido disminuyendo a medida que mejoran las técnicas quirúrgicas⁵. En

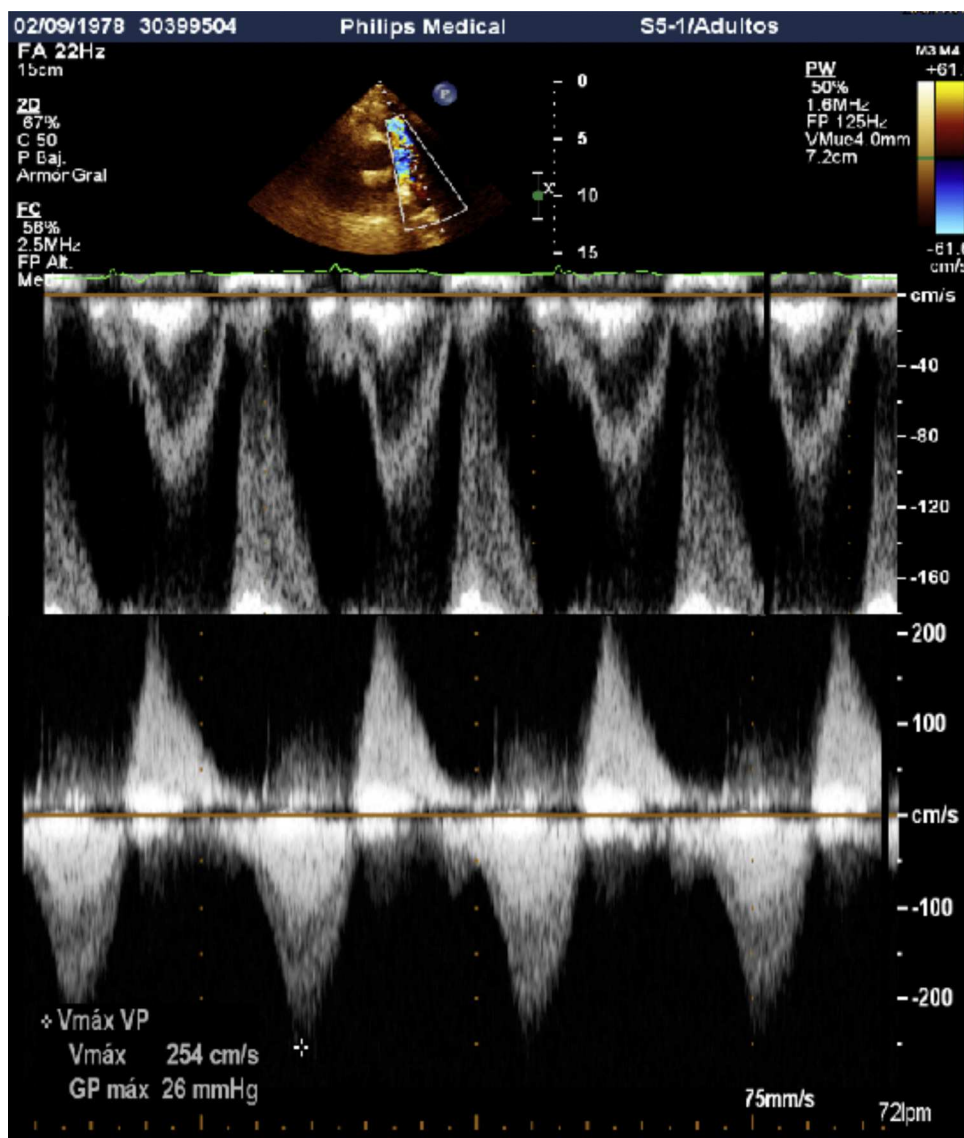


Figura 2 Eje corto paraesternal; se observa *jet* de insuficiencia pulmonar.

la actualidad, la edad promedio de corrección quirúrgica oscila entre los 3 y 18 meses para lactantes nacidos a término con anatomía favorable^{3,5}. Se prefiere la corrección temprana en la medida en que ello permite un restablecimiento precoz de la fisiología circulatoria normal, y se minimizan así los riesgos asociados a la cianosis crónica y a la hipertensión ventricular derecha. La reparación quirúrgica se lleva a cabo mediante esternotomía mediana, y posteriormente de puente cardiovascular; esta consiste en el cierre del defecto del *septum* interventricular a través del uso de un parche de dacrón y del agrandamiento del infundíbulo del ventrículo derecho³. El procedimiento se asocia con alta incidencia de insuficiencia pulmonar, aproximadamente del 80%, que conduce posteriormente a sobrecarga de volumen del ventrículo derecho, con riesgo de desarrollar falla cardíaca derecha, disminución de la capacidad de ejercicio, arritmias auriculares y ventriculares e incluso muerte cardíaca súbita⁴⁻⁶.

Posterior al reparo quirúrgico, más del 85% de los pacientes permanece asintomático durante el seguimiento. No

obstante, con el tiempo pueden desarrollar disminución en la capacidad máxima de ejercicio, sensación de palpitaciones como consecuencia de arritmias auriculares o ventriculares, y disnea en ejercicio como resultado de la dilatación progresiva del ventrículo derecho a causa de la insuficiencia pulmonar residual, de ahí que, eventualmente, puedan requerir reemplazo valvular pulmonar a largo plazo^{4,5}.

Con la mejoría de las técnicas quirúrgicas lo ha hecho también la sobrevida de las pacientes y cada día es más frecuente encontrar mujeres que alcanzan mayor sobrevida y llegan a la edad fértil, donde se despierta su deseo de concebir. Sin embargo, no existe todavía un protocolo de tratamiento para estas pacientes y la experiencia al respecto es escasa; solo se han reportado series de casos en cuanto a la evolución y el manejo de dicha población. Con base en las consecuencias de la corrección quirúrgica de la tetralogía de Fallot a largo plazo, es posible ver que estas pueden contribuir a una disminución en la capacidad de tolerancia al estrés físico. No obstante, el manejo médico adecuado

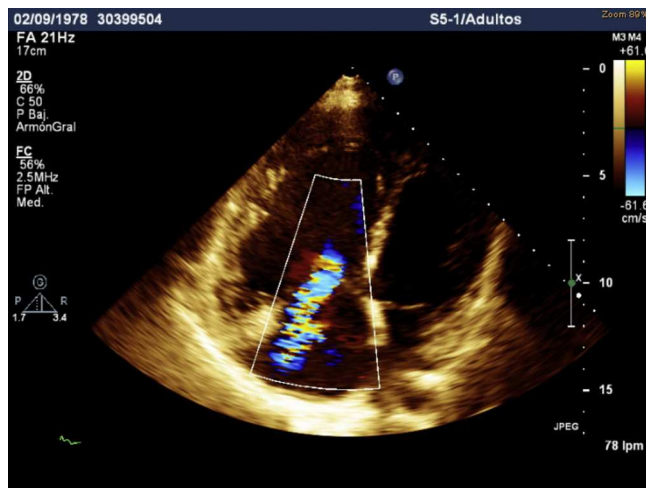


Figura 3 Eje de cuatro cámaras con jet de insuficiencia tricúspide con gradiente de presión de 25 mm Hg.

puede ser un factor determinante para mejorar las condiciones y la calidad de vida de las pacientes.

Se presenta el caso de una paciente con tetralogía de Fallot corregida en la infancia, insuficiencia pulmonar severa residual y embarazo bien tolerado solo con manejo médico.

Discusión

Antes de que se implementara la reparación quirúrgica de la tetralogía de Fallot, muy pocas mujeres con esta cardiopatía congénita alcanzaban la edad fértil y rara vez se lograba un embarazo a término exitoso⁵. Sin embargo, en la actualidad este patrón ha dejado de ser una constante y son cada vez más las pacientes con esta patología que alcanzan la edad fértil posterior a la reparación quirúrgica⁷; por ende, en las últimas décadas la dificultad ha sido el abordaje de la paciente embarazada con tetralogía de Fallot corregida.

Cabe resaltar que las cardiopatías congénitas no impiden un embarazo exitoso; sin embargo, los cambios hemodinámicos propios de este pueden tener consecuencias deletéreas para aquellas de alto riesgo. El embarazo conlleva aumento del volumen plasmático, que a vez causa incremento del volumen sanguíneo corporal, así como de la frecuencia cardíaca; adicionalmente, disminuye la resistencia vascular pulmonar y sistémica. Durante el parto, como consecuencia de las contracciones uterinas, hay un aumento mayor del volumen circulatorio, de la frecuencia cardíaca y de la tensión arterial, de modo que el gasto cardíaco para este momento puede llegar incluso a ser hasta un 80% mayor que en condiciones preparto⁸, fenómeno que puede causar un deterioro funcional en pacientes que no estén en condiciones de tolerar el estrés.

Hasta el día de hoy, los reportes de la literatura de pacientes embarazadas con tetralogía de Fallot consisten en series de casos que han evidenciado que en dichos casos el embarazo puede ser llevado a término con mínimo riesgo para la madre y el feto, y bajo riesgo de pérdida del embarazo, no obstante con alto riesgo de sufrir enfermedades cardíacas congénitas. Una serie de casos publicada en *Heart* 2005, evidenció una tasa alta de embarazos exitosos en pacientes con tetralogía de Fallot corregida; pese a ello,

como era de esperarse, se documentaron cambios hemodinámicos. Durante el embarazo hasta la semana 32, se vio un aumento del gasto cardíaco hasta del 140% a expensas del incremento en la frecuencia cardíaca y el volumen latido⁹. Dentro de los eventos cardiovasculares reportados en varias series de casos están las arritmias supraventriculares y ventriculares sintomáticas, que son el principal evento cardíaco informado, y la falla cardíaca derecha, esta última relacionada con insuficiencia pulmonar severa^{7,9,10}. Se ha observado que puede haber partos pretérmino y fetos pequeños para la edad gestacional en un mayor porcentaje respecto a la población general sin que se haya encontrado una explicación directa¹⁰. La vía de parto predilecta es la vaginal puesto que la cesárea se asocia con mayor pérdida de sangre y cambio en los fluidos corporales⁶.

De otra parte, las series de casos muestran mayor riesgo de enfermedad congénita cardíaca en los productos de estas pacientes. En un estudio publicado en *Heart* 2005, se documentó riesgo de tetralogía de Fallot hasta del 3,1% cuando uno de los padres presentaba la enfermedad, en comparación con el riesgo de la población general, estimado en 0,08%; el riesgo fue mayor, del 2,2%, cuando la madre era quien sufría la alteración congénita⁹. Otros estudios han reportado una incidencia hasta del 9,8%⁷.

Las principales complicaciones maternas cardiovasculares son las arritmias y la falla cardíaca derecha⁸. Una historia de arritmias anterior al embarazo es uno de los factores que predice eventos cardiovasculares, al igual que lo es el uso previo de medicamentos cardiovasculares, que probablemente refleja una condición cardíaca menos favorable al inicio de la gestación¹⁰. No obstante, en general, las series de casos evidencian buenos resultados respecto al embarazo en estas mujeres, con bajas tasas de complicaciones cardiovasculares maternas^{7,9,10}. Las contraindicaciones absolutas para el embarazo son las lesiones obstructivas severas y la hipertensión pulmonar avanzada (definida como una presión de la arteria pulmonar mayor del 75% de la presión arterial sistémica)⁸.

Así pues, de acuerdo con la evidencia disponible hasta hoy, una mujer mínimamente sintomática, con buena función ventricular y saturación de oxígeno, sin lesiones obstructivas del ventrículo izquierdo y que tenga acceso a una consejería preconcepcional adecuada junto con un seguimiento gestacional correcto, en conjunto con Ginecología y Cardiología, puede tolerar convenientemente el embarazo con mínimas complicaciones fetales y maternas, a expensas de conocer que existe alto riesgo de transmitir la malformación congénita cardíaca, en comparación con la población general.

Conclusiones

En las últimas décadas son cada vez más las mujeres con cardiopatías congénitas corregidas, entre ellas la tetralogía de Fallot, que alcanzan la edad adulta y con ello el deseo de concebir, hecho que ha llevado a que tanto la Cardiología como la Medicina materno-fetal deban enfrentarse a una nueva población de pacientes en quienes hasta ahora se comienzan a vislumbrar el tratamiento y las expectativas que deben enfrentar los profesionales de la salud en cuanto a mortalidad y morbilidad a largo plazo.

Si bien hoy aún no existen recomendaciones basadas en la evidencia, gracias a la mayor cantidad de mujeres que alcanzan la edad fértil se han registrado reportes de casos que indican que la presencia de una cardiopatía mayor corregida no es una contraindicación para el embarazo; específicamente, este puede tolerarse de manera adecuada en casos de tetralogía de Fallot corregida que no tengan criterios de contraindicación absoluta y que reciban un tratamiento óptimo para la patología de base en conjunto con Cardiología y seguimiento por Medicina materno-fetal. Queda claro sí, que estas pacientes tienen riesgo mayor de transmitir la enfermedad al feto en comparación con la población general, aspecto que debe conocerse desde el inicio de la gestación.

En este caso, la paciente recibió manejo conjunto con las áreas clínicas en mención, lo que le permitió alcanzar, a pesar de insuficiencia pulmonar conocida, un embarazo a término y concebir, sin complicaciones, un recién nacido sano.

Conflicto de intereses

Los autores declaran no tener ningún conflicto de intereses.

Bibliografía

1. Apitz C, Webb GD, Redington AN. Tetralogy of Fallot. *Lancet*. 2009;374:1462-71.
2. Veldtman GR, Connolly HM, Grogan M, Ammash NM, Warnes CA. Outcomes of pregnancy in women with tetralogy of Fallot. *J Am Coll Cardiol*. 2004;44:174-80.
3. Breitbart RE, Fyler DC. Tetralogy of Fallot. En: Keane JF, Lock JE, Fyler DC, editores. *Keane: Nadas' Pediatric Cardiology*. 2 nd. ed. Philadelphia: Saunders; 2006. p. 559-79.
4. Webb GD, Smallhorn JF, Therrien J, Redington AN. Congenital heart disease. En: Bonow RO, Mann DL, Zipes DP, Libb P, editores. *Braunwald's Heart Disease - A Textbook of Cardiovascular Medicine*. 9 th. ed. Philadelphia: Saunders; 2011. p. 1411-67.
5. Naguib MA, Dob DP, Gatzoulis MA. A functional understanding of moderate to complex congenital heart disease and the impact of pregnancy. Part II: Tetralogy of Fallot, Eisenmenger's syndrome and the Fontan operation. *Int J Obstet Anesth*. 2010;19:306-12.
6. Harris IS. Management of pregnancy in patients with congenital heart disease. *Prog Cardiovasc Dis*. 2011;53:305-11.
7. Kamiya CA, Iwamiya T, Neki R, Katsuragi S, Kawasaki K, Miyoshi T, et al. Outcome of pregnancy and effects on the right heart in women with repaired tetralogy of Fallot. *Circ J*. 2012;76:957-63.
8. Earing MG, Webb GD. Congenital heart disease and pregnancy: maternal and fetal risks. *Clin Perinatol*. 2005;32:913-9.
9. Meijer JM, Pieper PG, Drenthen W, Voors AA, Roos-Hesselink JW, van Dijk AP, et al. Pregnancy, fertility, and recurrence risk in corrected tetralogy of Fallot. *Heart*. 2005;91:801-5.
10. Balci A, Drenthen W, Mulder BJ, Roos-Hesselink JW, Voors AA, Vliegen HW, et al. Pregnancy in women with corrected tetralogy of Fallot: Occurrence and predictors of adverse events. *Am Heart J*. 2011;161:307-13.