



Cierre percutáneo de fístulas coronario-pulmonares en el adulto

Percutaneous closure of coronary-pulmonary fistula in the adult

Pedro Trujillo, MD.⁽¹⁾; Ariel Durán, MD.⁽¹⁾

Montevideo, Uruguay.

El cierre percutáneo de las fístulas coronario-pulmonares con implante de "coils" es eficaz y pueden realizarlo los cardiólogos intervencionistas de adultos. Se presentan tres casos clínicos de cierre percutáneo exitoso de fístulas coronario-pulmonares con implante de "coils".

PALABRAS CLAVE: fístula, cierre percutáneo, embolización.

Percutaneous closure of coronary-pulmonary fistula with "coils" implant is effective and may be accomplished by adult interventional cardiologists. We present three cases of successful percutaneous closure of coronary-pulmonary fistula with implant of "coils".

Keywords: coronary-pulmonary fistula, coils.

Rev Colomb Cardiol 2014; 21(1): 44-47.

Introducción

Las fístulas coronarias son anomalías congénitas infrecuentes. Su importancia clínica en los adultos está vinculada a las complicaciones que éstas presentan: isquemia miocárdica, falla cardíaca, arritmias, endocarditis infecciosa y ruptura. Se exponen tres casos clínicos de cierre percutáneo de fístulas coronario-pulmonares con implante de "coils".

Caso 1

Mujer de 63 años, con diagnóstico de miocardiopatía dilatada con insuficiencia cardíaca y angina atípica clase funcional II. La ecocardiografía evidenció dilatación de las cuatro cavidades cardíacas, disfunción sistólica

severa e hipertensión pulmonar leve. En la angiografía coronaria se diagnosticó fístula coronario-pulmonar con origen en la arteria descendente anterior proximal y que desembocaba en la arteria pulmonar (Figura 1). Clínicamente se discutió que la causa de la miocardiopatía podría corresponder a un fenómeno de robo coronario evolucionado al igual que la angina. La imagen angiográfica de la arteria descendente anterior no evidenció gran dilatación ni obstrucción, como tampoco se observó degeneración de la fístula, por lo que era poco probable que ésta fuera la causa de la miocardiopatía. El cálculo del *shunt* sería un dato adicional de importancia. La indicación de cierre de la fístula es aliviar el ángor y evitar futuras complicaciones de la misma. La evolución posterior en el seguimiento trimestral en la policlínica de insuficiencia cardíaca evidenció: ausencia de ángor e insuficiencia cardíaca compensada y sin cambios significativos en la ecocardiografía de control.

Caso 2

Mujer de 79 años, con angina atípica y disnea de esfuerzo CFI (clase funcional I). Se presentó con ángor, insuficiencia cardíaca congestiva e hipertensión arterial. El ecocardiograma mostró cavidades cardíacas no dilatadas e hipertrofia ventricular izquierda sin alteraciones de la contractilidad global y sectorial. En la angiografía

Servicio de Hemodinamia de adultos, Instituto de Cardiología Infantil-Médica Uruguaya. Montevideo, Uruguay.

Servicio de Hemodinamia, Centro Cardiovascular Universitario Hospital de Clínicas. UDELAR. Montevideo, Uruguay.

(1) Centro Cardiovascular Universitario, UDELAR. Servicio de Hemodinamia de adultos, Instituto de Cardiología Infantil-Médica Uruguaya.

Correspondencia: Dr. Pedro Trujillo, Servicio de Hemodinamia de adultos, Instituto de Cardiología Infantil-Médica Uruguaya. 8 de Octubre 2519 bis, Montevideo, Uruguay. Telefax: 24872737. Correo electrónico: petrujió7@gmail.com

Recibido: 26/02/2013. Aceptado: 17/07/2013.

coronaria se diagnosticó fístula coronario-pulmonar de origen en la arteria coronaria derecha proximal y que desembocaba en el tronco de la arteria pulmonar (Figura 2). Clínicamente se consideró que la fístula era una causa de ángor en la paciente. La indicación de cierre de la fístula es aliviar el ángor y evitar futuras complicaciones de la misma. En el seguimiento clínico se observó ausencia de ángor durante el primer año post-cierre de la fístula.

Caso 3

Hombre de 57 años, con ángor típico y disnea clase funcional II, cuyo ecocardiograma evidenció cavidades cardiacas no dilatadas y estenosis aórtica moderada; sin alteraciones de la contractilidad sectorial. El estudio hemodinámico diagnosticó fístula coronario-pulmonar de origen en la arteria descendente anterior media; se

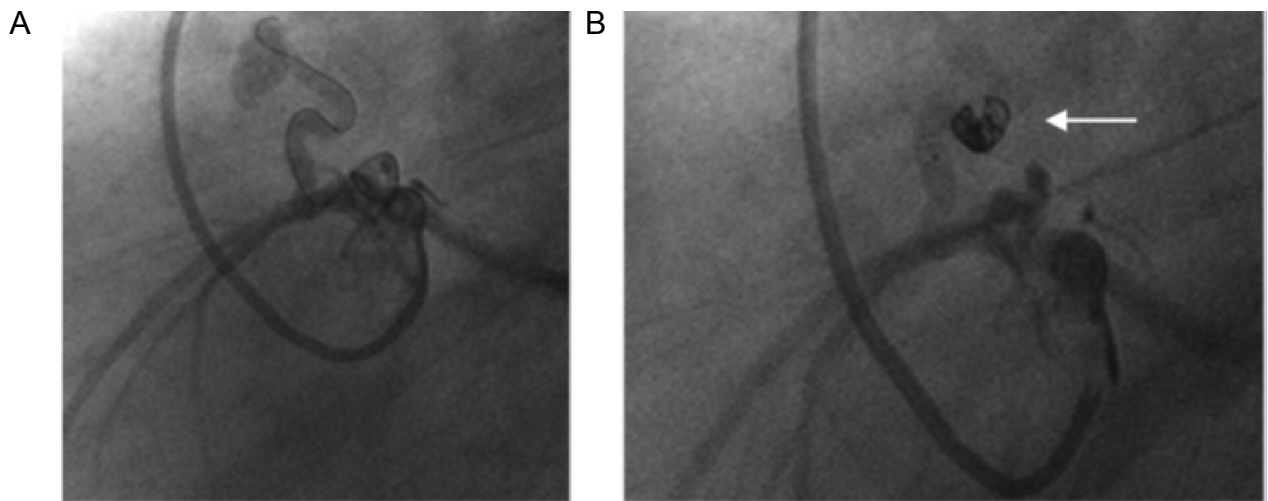


Figura 1. Caso 1. A. Proyección caudal izquierda de la coronaria izquierda. Se identifica la fístula coronario-pulmonar y la microguía en el tercio distal de la fístula. B. La flecha señala el "coil" luego del cierre.

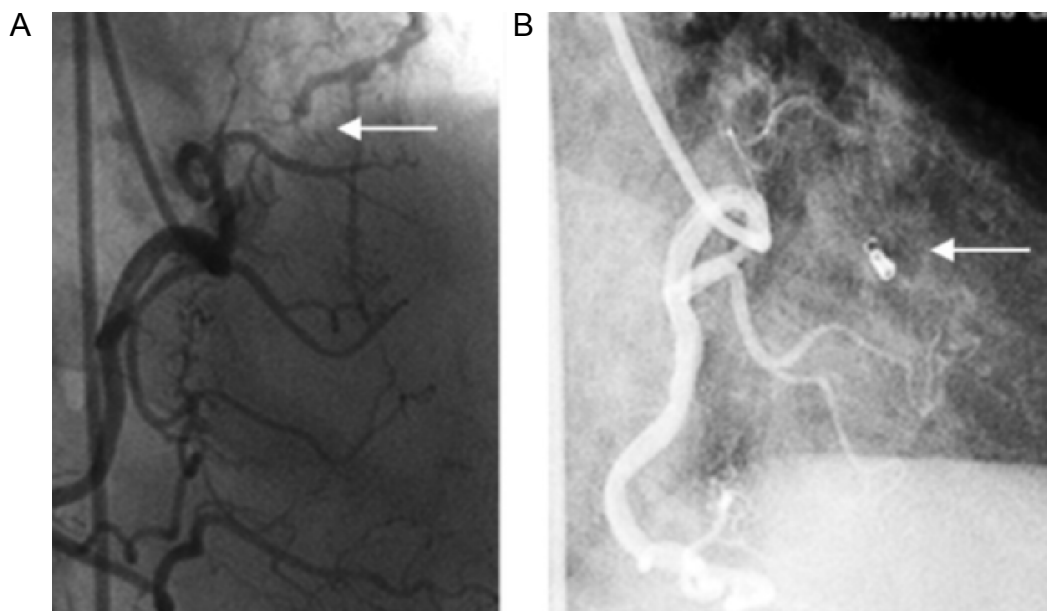


Figura 2. Caso 2. Proyección OAD de la coronaria derecha. A. La flecha señala la fístula. B. La flecha señala el "coil" postcierre percutáneo.

dividía en dos ramos que se abocaban en el tronco de la arteria pulmonar (Figura 3). Se constató gradiente transvalvular aórtico de 20 mm Hg. Clínicamente se consideró que la estenosis aórtica no tenía significancia hemodinámica y que el ángor podía deberse a la fístula. La indicación de cierre de la fístula es aliviar el ángor y evitar futuras complicaciones de la misma. En la evolución en el primer año postcierre de la fístula, reingresó por disnea de esfuerzo sin angina. Se realizó nueva angiografía coronaria que confirmó el cierre definitivo de la fístula y se planteó que la estenosis aórtica de alta impedancia y bajo gradiente era la responsable de los síntomas.

Procedimientos

En dos casos el procedimiento intervencionista se realizó por abordaje femoral y en el restante por abordaje radial. Se anticoaguló con heparina sódica 5.000 unidades intravenosa. En los tres casos se cateterizaron las arterias coronarias involucradas con catéteres terapéuticos de 6 Fr y posteriormente las fístulas con una guía hidrofílica 0,014'' (Whisper MS). Inmediatamente se deslizaron microcatéteres 2,7 Fr dentro de las fístulas. Luego se retiró la guía y se liberaron los "coils" (Guglielmi Detachable Coils-GDC). En el caso 1 se liberaron sucesivamente tres "coils", en el caso 2 se liberó uno y en el caso 3 se liberaron dos, uno en cada rama de división de esta fístula. En todos los casos se observó un enlentecimiento inmediato del flujo de la fístula y posterior oclusión de las mismas.

Se indicó tratamiento antiplaquetario con ácido acetilsalicílico (AAS) 100 mg/día durante tres meses. No se realizó tratamiento profiláctico de la endocarditis bacteriana.

Discusión

El objetivo de reportar estos casos es mostrar la efectividad y la relativa sencillez del cierre percutáneo de las fístulas coronario-pulmonares del adulto con el uso de "coils" por parte de los cardiólogos intervencionistas, pues están familiarizados con la anatomía coronaria, el uso de guías hidrofílicas y microcatéteres, así como con la prevención y el manejo de posibles complicaciones vinculadas al procedimiento.

Las fístulas coronarias son anomalías habitualmente congénitas infrecuentes, cuya incidencia es de 0,1 a 0,3% (1). Pueden observarse luego de cirugía cardíaca, biopsia endomiocárdica o trasplante cardíaco (2, 3). Se originan en el 52% de los casos en la arteria coronaria derecha, 30% en la arteria descendente anterior y 18% en la arteria circunfleja (3). Más del 90% de las fístulas drenan en las cavidades derechas, ventrículo derecho, aurícula derecha y arteria pulmonar (1).

Las opciones de tratamiento incluyen la ligadura quirúrgica y el cierre percutáneo. Este último incluye la embolización con "coils" y el uso de balones desprendibles y stents recubiertos (4, 5). El cierre percutáneo de las fístulas coronarias viene realizándose desde 1980.

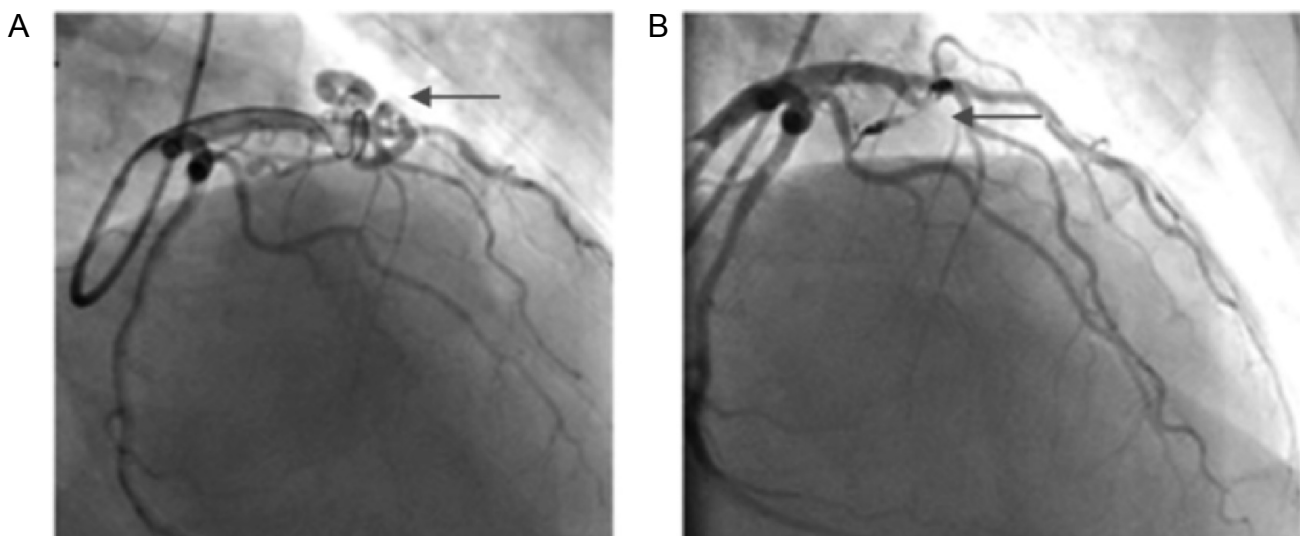


Figura 3. Caso 3. Proyección craneal derecha de la coronaria izquierda. A. La flecha señala la fístula. B. La flecha señala los "coils" luego del cierre.

Una revisión de 45 pacientes con fístulas coronarias en quienes se realizó cierre percutáneo, mostró que en el seguimiento clínico e imaginológico, el 91% de las fístulas continuaban cerradas y el 93% de los pacientes permanecían asintomáticos (6).

Los aspectos más relevantes del procedimiento a discutir sobre los casos presentados se refieren a identificar un catéter coronario con buen apoyo y al manejo de las dificultades propias del uso de una guía hidrofílica, en el sentido de evitar disecciones y pérdida de la posición ganada por retirada espontánea de la guía. Se debe, además, dedicar tiempo de manipulación y cambios de guía eventuales, hasta alcanzar una posición suficientemente distal en el trayecto fistuloso. En este sentido, el uso de microcatéteres permite asegurar una posición ganada y realizar un cambio en la angulación de la guía o cambiar por otro tipo de guía. El lugar donde liberar los "coils" depende de la anatomía particular pero debe ser lo suficientemente distal como para evitar la migración hacia la luz coronaria y previo a la emergencia de ramos de bifurcación. La longitud y cantidad de los "coils" elegidos depende de la cantidad de material que se pueda acomodar en la fístula. No se debe esperar un cierre inmediato de la fístula; por el contrario, éste es progresivo, y se realiza una angiografía diferida al-

gunos minutos, una vez identificado un enlentecimiento del flujo. Una característica particular de los "coils" de tipo Guglielmi, es la liberación mediante electrólisis, que adicionalmente favorece la trombosis y por ende el cierre de la fístula.

Conclusión

Lo casos expuestos ejemplifican que el cierre percutáneo de fístulas coronarias con "coils" en adultos es un tratamiento efectivo y realizable por los cardiólogos intervencionistas cuando la anatomía es favorable.

Bibliografía

1. Yamanaka O, Hobbs RE. Coronary artery anomalies in 126,595 patients undergoing coronary arteriography. *Cathet Cardiovasc Diagn.* 1990; 21: 28-40.
2. Somers JM, Verney GI. Coronary cameral fistulae following heart transplantation. *Clin Radiol.* 1991; 44: 419-421.
3. McNamara JJ, Gross RE. Congenital coronary artery fistula. *Surgery.* 1969; 65: 59-69.
4. Kambara AM, Pedra CA, Esteves CA, Cano MN, Braga SL, Souza AG, et al. Transcatheter embolisation of congenital coronary arterial fistulas in adults. *Cardiol Young.* 1999; 9: 371-376.
5. Mulasari AS, Umesan CV, Kumar KJ. Transcatheter closure of coronary artery to pulmonary artery fistula using covered stents. *Heart* 2002; 87: 60.
6. Armsby LR, Keane JF, Sherwood MC, Forbess JM, Perry SB, Lock JE et al. Management of coronary artery fistula. Patient selection and results of transcatheter closure. *JACC.* 2002; 39: 1026-1032.