



Drenaje venoso pulmonar anómalo parcial del pulmón izquierdo. Corrección mediante toracotomía sin circulación extracorpórea

*Partial anomalous pulmonary venous drainage of the left lung.
Correction through thoracotomy without extracorporeal circulation*

Gustavo Brochet, MD.⁽¹⁾; Fabián Giraldo Vallejo, MD.⁽¹⁾; Javier Manrique, MD.⁽¹⁾; Fredy López, MD.⁽¹⁾; Oscar Fernández, MD.⁽¹⁾; Francisco Manrique, MD.⁽¹⁾; Piedad Sarmiento, MD.⁽²⁾

Bucaramanga, Colombia.

Se describen dos casos de drenaje venoso pulmonar anómalo parcial del pulmón izquierdo a la vena vertical, la cual drena a su vez a la vena innominada, en dos niños de 6 y 8 años respectivamente. Se exponen el cuadro clínico, los hallazgos del cateterismo, la evolución clínica y el resultado postquirúrgico; adicionalmente, se hace una revisión de la literatura.

PALABRAS CLAVE: cardiopatía congénita, circulación extracorpórea, cirugía cardíaca.

Two cases of partial anomalous pulmonary venous drainage of the left lung to the vertical vein, which in turn drains to the innominate vein, are described in two 6 and 8 year old children. The clinical picture, catheterization findings, clinical course and postoperative outcome are discussed and a review of the literature is made in addition.

KEYWORDS: congenital heart disease, lung bypass, heart surgery.

Rev Colomb Cardiol 2014; 21(1): 68-71.

Introducción

El drenaje venoso anómalo parcial de venas pulmonares se debe a una falla en la conexión de una o varias venas pulmonares con la aurícula izquierda durante el desarrollo fetal (1). Esta anomalía está asociada en más del 80% con otros defectos cardíacos, siendo el más frecuente la comunicación interauricular (2).

De los tipos de drenaje venoso pulmonar anómalo parcial (DVPAP) el más común es el drenaje de los lóbulos pulmonares superior y medio derechos en la vena cava superior o en la unión cavo atrial. Entre los

menos frecuentes están el drenaje anómalo parcial mixto de ambos pulmones y el drenaje anómalo del pulmón izquierdo (1).

Presentación de casos

Caso 1

Paciente de 6 años de edad, de género masculino, previamente asintomático, practicante de patinaje, quien tenía controles por cardiopatía congénita en otra institución y fue remitido a la nuestra para valoración especializada y estudios complementarios. El ecocardiograma reportó drenaje venoso anómalo parcial de una vena pulmonar a la vena innominada y estenosis leve de las ramas pulmonares. La radiografía de tórax mostró cardiomegalia a expensas del ventrículo derecho. Se realizó angiografía que reportó conexión venosa anómala pulmonar parcial de dos venas pulmonares a una vena vertical con drenaje de ésta a la vena innominada, sin obstrucciones, Qp/Qs de 2.3:1

(1) Instituto del Corazón. Bucaramanga, Colombia.

(2) Clínica Materno Infantil San Luis. Bucaramanga, Colombia.

Correspondencia: Dr. Fabián Giraldo, Instituto del Corazón, Calle 40 # 27A-22 Piso 8. Bucaramanga. Teléfono: (7) 6 32 92 91. Correo electrónico: fabiangiraldomd@gmail.com

Recibido: 27/05/2013. Aceptado: 01/11/2013.

y presiones pulmonares normales; se descartó estenosis de las arterias pulmonares (figuras 1 y 2). Fue enviado a cirugía para realizarle toracotomía lateral izquierda (figura 3); se identificaron y disecaron venas pulmonares izquierdas, vena vertical y vena innominada, y se hizo anastomosis termino-terminal del extremo distal de la vena vertical con la orejuela izquierda (figura 4). Ingresó a la unidad de cuidado intensivo donde se vigiló por dos días y posteriormente fue trasladado a piso; luego se le dio de alta en buenas condiciones.

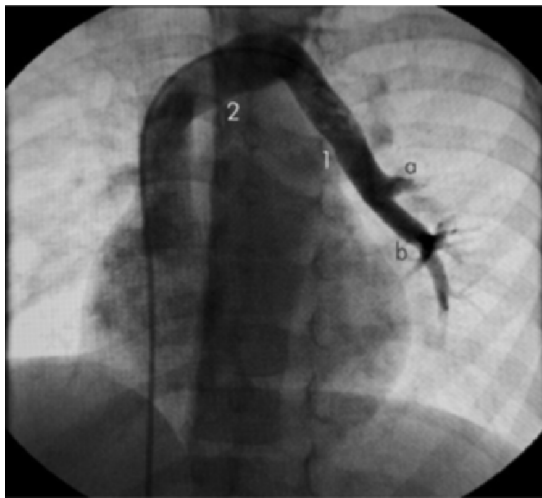

Figura 1. Drenaje venoso anómalo donde se observan las venas pulmonares (a, b) confluyendo a la vena vertical (1) que a su vez drena a la vena innominada (2).

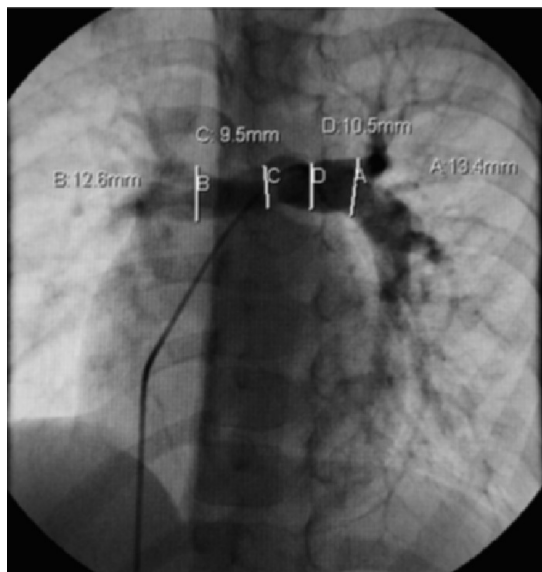


Figura 2. Arteriografía donde se descartó estenosis de las ramas pulmonares.

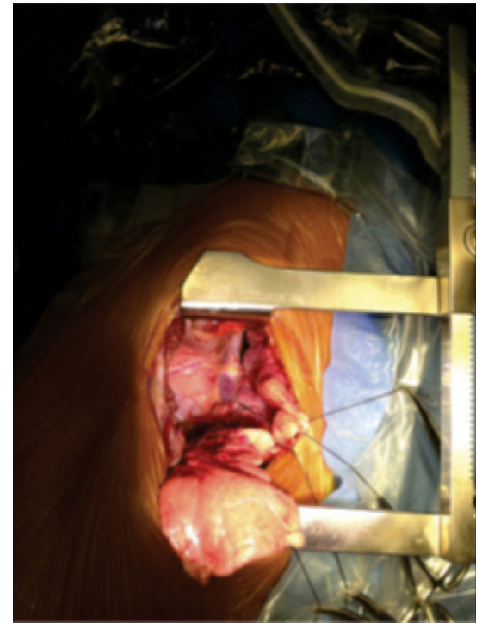


Figura 3. Toracotomía lateral izquierda (se observa vena vertical aún sin disecar).

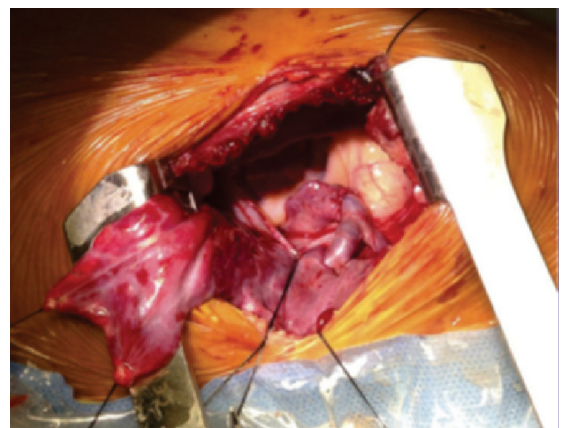


Figura 4. Anastomosis de la vena vertical a la auriculilla izquierda (se observa vena vertical y afluentes esqueletizadas).

Caso 2

Paciente de género femenino, de 8 años de edad, en quien se detectó soplo cardíaco en un examen de rutina por parte de Pediatría. Realizaron ecocardiograma extra institucional que reportó conexión venosa anómala pulmonar parcial de las venas pulmonares a la vena vertical y de ésta a la vena innominada sin mecanismo de obstrucción; aceleración en la velocidad de flujo transvalvular pulmonar con gradiente de 9 mm Hg, secundario a hiperflujo, dilatación leve del tronco

pulmonar secundaria, e insuficiencia tricúspide trivial que permitió calcular una presión sistólica del tronco pulmonar de 25 mm Hg.

Se indicó cateterismo que reportó conexión anómala parcial de las venas pulmonares izquierdas a una vena vertical que a su vez drena a la vena innominada, Q_p/Q_s de 1.8:1, y presión pulmonar normal de 29/11/19 mm Hg. Resistencia pulmonar arterial normal con 1,6 unidades Wood (figuras 5 y 6).

Fue enviada a cirugía a fin de realizar toracotomía lateral izquierda (figura 7). Se identificaron venas pulmonares, vertical e innominada, y se realizó anastomosis

termino-terminal entre el extremo distal de la vena vertical y el extremo de la auriculilla izquierda, asegurando uniones amplias sin obstrucción (figuras 8 y 9).

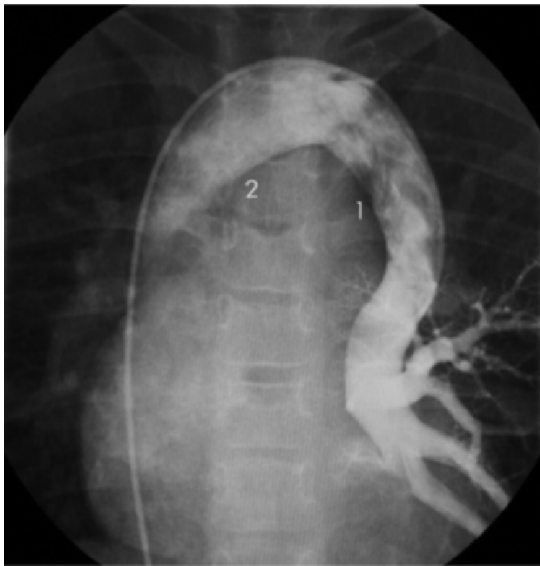

Figura 5. Drenaje venoso anómalo donde se observa la confluencia de las venas pulmonares izquierdas a la vena vertical (1) y drenaje a la vena innominada (2).

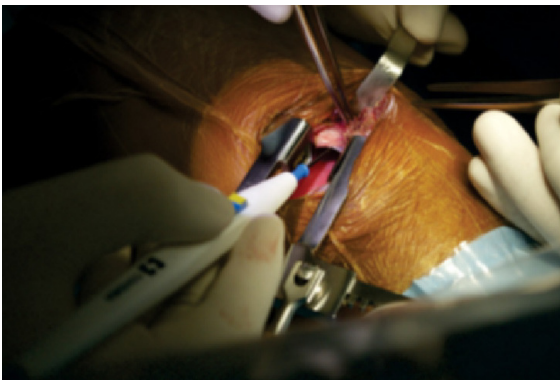


Figura 6. Toracotomía lateral izquierda.

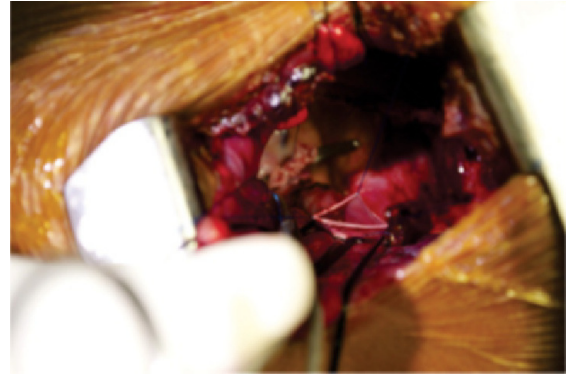


Figura 7. Reparó de la vena vertical asegurando uniones amplias.

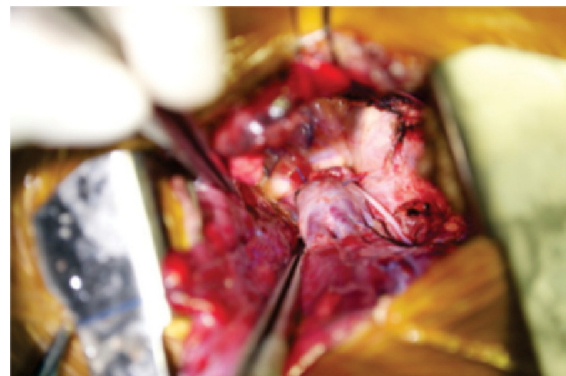


Figura 8. Anastomosis de la vena vertical a la auriculilla izquierda.

Ingresó a la unidad de cuidado intensivo pediátrico donde permaneció por tres días; posteriormente pasó a piso y se dio de alta en el sexto día postoperatorio, sin complicaciones.

Discusión y revisión de la literatura

El drenaje venoso anómalo pulmonar izquierdo puede ser de todo el pulmón o solo del lóbulo superior y suele drenar a la vena innominada a través de una vena vertical. Más raramente puede drenar a la vena cava superior o directamente a la aurícula derecha.

De acuerdo con el volumen del cortocircuito izquierda-derecha, los pacientes con drenaje venoso anómalo parcial serán sintomáticos o no, siendo la intolerancia

al ejercicio y el déficit en el crecimiento los síntomas predominantes. La cianosis no es frecuente excepto en casos de hipertensión pulmonar debido a la larga evolución de grandes cortocircuitos (2).

El ecocardiograma es el método diagnóstico estándar para el drenaje anómalo del pulmón derecho, pero para la confirmación de los drenajes del pulmón izquierdo o los mixtos, es útil realizar estudios complementarios como la angiografía o la angiorresonancia (3).

El tratamiento definitivo es la corrección quirúrgica, cuyo objetivo es redirigir el drenaje anómalo hacia la aurícula izquierda; los defectos del drenaje del pulmón derecho y mixtos se corrigen mediante circulación extracorpórea (CEC), los del pulmón izquierdo que no tengan defectos cardiacos asociados pueden corregirse a través de toracotomía izquierda y sin circulación extracorpórea (4, 5).

De otra parte, los resultados quirúrgicos y el pronóstico a largo plazo de la corrección del drenaje venoso pulmonar anómalo parcial, son excelentes (6, 7).

Aunque puedan surgir dudas técnicas acerca de la posibilidad de realizar la corrección del DVPAP del pulmón izquierdo al estar desprovistos de la seguridad que brinda la CEC, es posible decir que dicha corrección es un procedimiento seguro y reproducible a través de toracotomía izquierda, ya que ofrece mejor exposición quirúrgica y a su vez facilita la técnica de corrección, en comparación con el abordaje a través de esternotomía y el uso de CEC.

Muy probablemente el abordaje por toracotomía disminuye la posibilidad de acodamiento de la vena vertical al realizar la anastomosis de ésta a la orejuela izquierda. Para evitar dicho acodamiento, es clave la esqueletización de la vena vertical así como de sus venas tributarias.

Así mismo, se recomienda la heparinización (a dosis bajas) durante el tiempo de pinzamiento de la vena vertical al realizar la anastomosis con la aurícula izquierda.

Conclusiones

El DVPAP del pulmón izquierdo es una entidad rara dentro de la gama de drenajes venosos pulmonares anómalos, y usualmente se diagnostica como hallazgo incidental.

La indicación de corrección quirúrgica históricamente se asemeja a aquella de la comunicación interauricular en la cual se aconseja operar a pacientes con una relación de flujo pulmonar/sistémico o Qp/Qs de 1,5 o mayor.

Una vez se ha tomado la decisión de operar, puede decirse que el procedimiento a través de toracotomía izquierda sin CEC, es seguro, reproducible y arroja excelentes resultados.

Bibliografía

1. Jonas R. Atrial septal defect, partial anomalous venous connection. En: Jonas R. editor *Comprehensive Surgical Management of Congenital Heart Disease*. 1st. ed. UK: Arnold Hodder; 2004. p. 225-41.
2. Caldarone C. Surgical considerations in pulmonary vein anomalies. En: Del Nido P. Editor. *Sabiston and Spencer Surgery of the Chest*. 7th. ed. Philadelphia: Saunders Elsevier; 2010. p. 1949-61.
3. Hijii T, Fukushige J, Hara T. Diagnosis and management of partial anomalous pulmonary venous connection. *Cardiology*. 1998; 89: 148-51.
4. Göksel OS, Torlak Z, El H, Alkara U, Tireli E, Dayioğlu E. Isolated partial anomalous pulmonary venous connection of the left lung. *Heart Surgforum*. 2009; 12 (3): E 182-3.
5. El Bardissi AW, Dearani JA, Suri RM, Danielson GK. Left-sided partial anomalous pulmonary venous connections. *Ann Thorac Surg*. 2008; 85 (3): 1007-14.
6. Alsoufi B, Cai S, Van Arsdell GS, Williams WG, Caldarone CA, Coles JG. Outcomes after surgical treatment of children with partial anomalous pulmonary venous connection. *Ann Thorac Surg*. 2007; 84 (6): 2020-6.
7. Ban T, Sakata R, Hirata K. Surgical treatment of partial anomalous pulmonary venous connection of the left lung. *J Card Surg*. 1987; 2 (3): 369-73.