



CARDIOLOGÍA DEL ADULTO – PRESENTACIÓN DE CASOS

Síndrome de reel: una variante del síndrome de twiddler



Diego Echeverri^a, Ana M. Barón^{b,*}, Juan C. García^c y Juan D. Ramírez^c

^a Servicio de Medicina Interna, Fundación Cardioinfantil-Instituto de Cardiología, Bogotá, Colombia

^b Servicio de Cardiología Clínica Adultos, Fundación Cardioinfantil-Instituto de Cardiología, Bogotá, Colombia

^c Centro Internacional de Arritmias Andrea Natale, Fundación Cardioinfantil-Instituto de Cardiología, Bogotá, Colombia

Recibido el 20 de mayo de 2014; aceptado el 20 de marzo de 2015

Disponible en Internet el 12 de mayo de 2015

PALABRAS CLAVE

Cables marcapasos;
Marcapasos;
Estimulación
ventricular

KEYWORDS

Pacing leads;
Pacemakers;
Ventricular
stimulation

Resumen El síndrome de twiddler y su variante el síndrome de reel son complicaciones poco frecuentes en los pacientes portadores de dispositivos como marcapasos y cardiodesfibriladores implantables. Constituye una de las causas de disfunción del dispositivo, que puede conllevar complicaciones graves en quienes lo portan. Por tanto, se recomienda realizar evaluaciones periódicas con telemetría del dispositivo y radiografía de tórax, que aportan información valiosa en cuanto a prevención de complicaciones, como se expone en el caso.

© 2015 Sociedad Colombiana de Cardiología y Cirugía Cardiovascular. Publicado por Elsevier España, S.L.U. Este es un artículo Open Access bajo la licencia CC BY-NC-ND (<http://creativecommons.org/licenses/by-nc-nd/4.0/>).

Reel syndrome: A variant of twiddler's syndrome

Abstract Twiddler's syndrome and its variant reel syndrome are rare complications in patients with devices such as pacemakers and implantable cardioverters. It is one of the causes of malfunction of the device, that can lead to serious complications in those who carry it. Therefore, it is recommended to perform periodic evaluations with telemetry of the device and chest radiography, which provide valuable information on prevention of complications, as discussed in the case.

© 2015 Sociedad Colombiana de Cardiología y Cirugía Cardiovascular. Published by Elsevier España, S.L.U. This is an open access article under the CC BY-NC-ND license (<http://creativecommons.org/licenses/by-nc-nd/4.0/>).

Introducción

El primer caso de síndrome de twiddler fue descrito en 1968 por Bayliss et al., y se trató de un paciente de 79 años quien

* Autor para correspondencia.

Correo electrónico: baron.anamaria@gmail.com (A.M. Barón).

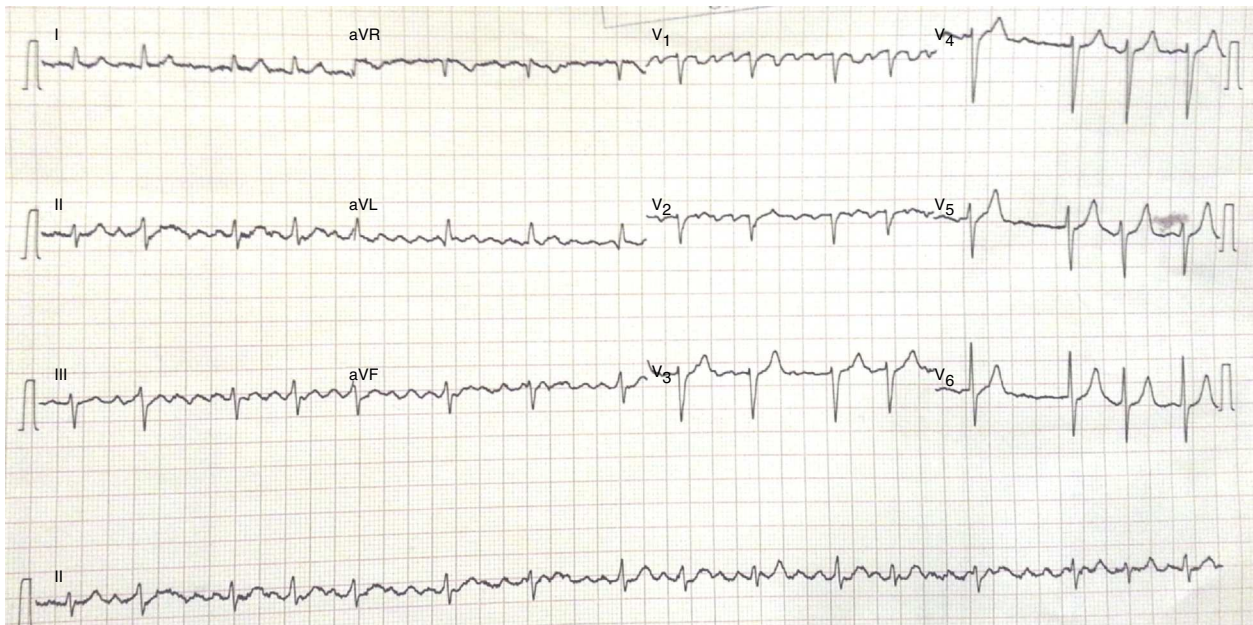


Figura 1 Electrocardiograma de reposo en el que se observa *flutter* auricular.

sufrió disfunción del marcapasos unicameral después de 5 días de implantado. Se encontró rotación del generador por su eje axial, lo que provocó torsión del electrodo¹. Dicha torsión puede llegar a fracturar o desplazar el electrodo y causar disfunción del dispositivo. Así mismo, se han descrito alteraciones semejantes en pacientes portadores de cardiodesfibriladores implantables².

Entre tanto, el síndrome de reel es una variante del síndrome de twiddler, el cual ocurre debido a la rotación del generador del marcapasos en su eje transversal, con el subsecuente enrollamiento (reel) de los cables del marcapasos alrededor del generador del mismo. El primer caso fue descrito en 1999 por Carnero-Varo, en un paciente de 70 años de edad, quien presentó esta complicación al mes de haberse implantado un marcapasos unicameral³.

A continuación se describe el caso de un paciente con síndrome de reel, después del tercer mes del implante de un marcapasos unicameral por enfermedad del nodo (síndrome bradicardia-taquicardia).

Caso

Paciente de sexo femenino, de 81 años de edad, quien acudió al servicio de urgencias por disnea de 2 semanas de evolución y edema que inició en los miembros inferiores y progresó hasta anasarca. Tenía antecedentes de hipertensión arterial, cardiopatía dilatada de origen valvular e isquémico, enfermedad pulmonar obstructiva crónica severa, hipertensión pulmonar, fibrilación auricular, enfermedad renal crónica en hemodiálisis y marcapasos unicameral en modo VVI, desde hacía 3 meses, a causa de enfermedad del nodo sinusal tipo bradicardia-taquicardia.

Ingresó en buenas condiciones, con tensión arterial de 110/70 mmHg, frecuencia cardiaca de 74 lpm, frecuencia respiratoria de 26 rpm y saturación por oximetría de pulso del 93%, sin aporte de oxígeno suplementario. En el

examen cardiopulmonar se detectó ingurgitación yugular, soplo holosistólico grado IV/VI en foco mitral, y murmullo vesicular disminuido en las bases pulmonares, además de hepatomegalia y edema bilateral de miembros inferiores.

En vista de los síntomas y signos de falla cardiaca descompensada se solicitaron estudios complementarios. En el electrocardiograma se observó ritmo de *flutter* auricular típico con conducción variable; la actividad del marcapasos no fue evidente (fig. 1). En la radiografía de tórax se observó cardiomegalia, ateromatosis aórtica, infiltrados intersticiales y alveolares bibasales, derrame pleural bilateral, catéter de hemodiálisis alojado en la aurícula izquierda

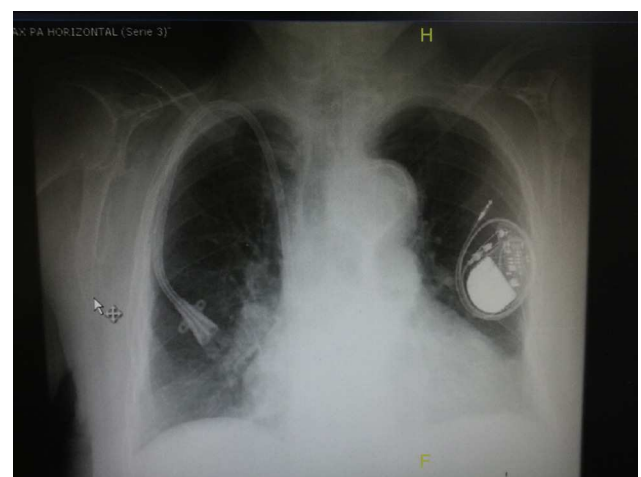


Figura 2 Radiografía de tórax en la que se observa cardiomegalia, ateromatosis aórtica, infiltrados intersticiales y alveolares bibasales, derrame pleural bilateral, catéter de hemodiálisis alojado en la aurícula izquierda y marcapasos unicameral con desplazamiento del electrodo, ubicado alrededor del generador.

y marcapasos unicameral con desplazamiento del electrodo, el cual se hallaba ubicado alrededor del generador (fig. 2). Se realizó telemetría del dispositivo en la que se documentó aumento de la impedancia del electrodo ventricular, siendo superior a 2.000 Ohm, sin detección de onda R ni captura ventricular, compatible con disfunción del marcapasos. Adicionalmente se reportaron episodios de fibrilación y *flutter* auricular. En el ecocardiograma transtorácico se demostró hipertrofia concéntrica del ventrículo izquierdo, con fracción de eyección del 55%; además se observó insuficiencia mitral moderada degenerativa, aurícula izquierda severamente dilatada y signos de hipertensión pulmonar moderada.

Con base en estos hallazgos se continuó el manejo farmacológico de la falla cardiaca y se realizó un estudio con Holter para evaluar la necesidad del nuevo implante de marcapasos; sin embargo, dado que no hubo pausas significativas, se prosiguió con el manejo médico. Los síntomas mejoraron y se continuó con manejo ambulatorio sin cambio del dispositivo.

Discusión

Los síndromes de twiddler y reel son entidades poco frecuentes en los pacientes portadores de dispositivos como marcapasos y cardiodesfibriladores implantables. Se dan por diferentes mecanismos y son una causa de disfunción del dispositivo. En la mayoría de casos reportados de síndrome de reel, el electrodo del marcapasos está desalojado pero no hay daño del cable, a diferencia del síndrome de twiddler en donde se presentan fracturas del electrodo por el mecanismo de rotación⁴.

No se conoce la prevalencia del síndrome de reel; sin embargo es infrecuente y podría ser similar a la del twiddler en pacientes con marcapasos, la cual es aproximadamente del 0,07%⁵. Los factores asociados son la obesidad, el género femenino —al parecer por la hiperlaxitud de la piel—, el bolsillo del marcapasos de gran tamaño y los pacientes ancianos con enfermedades mentales como la demencia⁶.

La radiografía de tórax es el método diagnóstico más importante y sencillo, para identificar complicaciones como desplazamiento de los electrodos acompañado de la telemetría para evaluar disfunción de alguno de los componentes del dispositivo. Es de gran valor en el seguimiento de los pacientes con dispositivos cardiacos para prevenir la disfunción del mismo por esta causa. La guía publicada en 2012 por la Sociedad Americana del Corazón, el Colegio Americano de Cardiología y la Sociedad del Ritmo Cardíaco (AHA, ACC, HRS) sobre el tratamiento con dispositivos intracardiacos de alteraciones del ritmo cardíaco, recomienda una frecuencia de seguimiento periódica según el tipo de dispositivo. En el caso de dispositivos como marcapasos, se recomienda monitorizar en las primeras 72 horas de la implantación, en la segunda semana y a los 12 meses posteriores, continuando con intervalos de 3 a 12 meses, ya sea de manera personal o

remota, esta última de acuerdo con la tecnología disponible del dispositivo cardíaco⁷.

En los pacientes con alto riesgo de desplazamiento, se puede usar una bolsa de dacrón y una adecuada fijación del dispositivo para evitar desplazamiento del mismo⁸.

Conclusiones

Los síndromes de twiddler y reel son entidades poco frecuentes en pacientes portadores de dispositivos cardiacos, pero generan alto riesgo de complicaciones cuando se presentan.

El seguimiento estrecho del funcionamiento y la ubicación de los electrodos del dispositivo con telemetría y radiografía de tórax son útiles para identificar oportunamente complicaciones como los síndromes descritos, entre otras.

El reconocimiento y tratamiento precoz de cualquiera de estas entidades es fundamental para evitar las complicaciones secundarias a la disfunción del dispositivo.

Conflicto de intereses

Los autores declaran no tener ningún conflicto de intereses.

Bibliografía

1. Bayliss CE, Beandlands DS, Baird RJ. The pacemaker Twiddler's syndrome: A new complication of implantable transvenous pacemakers. *Can Med Assoc J.* 1968;99:371–3.
2. Larrouse E, Rodríguez E, Moya A, Rodríguez O, Soler Soler J. Síndrome de Twiddler en un paciente portador de desfibrilador automático implantable: ¿una complicación evitable? *Rev Esp Cardiol.* 2001;54:1456–8.
3. Carnero-Varo A, Pérez-Paredes M, Ruiz-Ros JA, Giménez-Cervantes D, Martínez-Corbalán FR, Cubero-López T. Reel syndrome: A new form of Twiddler's syndrome? *Circulation.* 1999;100:e45–6.
4. Munawa M, Munawar DL, Basalamah F, Pambudi J. Reel syndrome: A variant form of Twiddler's syndrome. *J Arrhythmia.* 2011;27:338–42.
5. Konishi H, Tokano T, Nakazato Y, Komatsu S, Suwa S, Komatsu K. Twiddler's syndrome detected by patient's complaint of implantable cardioverter-defibrillator rotation in the subcutaneous pocket. *J Arrhythmia.* 2012;28:239–41.
6. Wollmann CG. Reel syndrome. The Ratchet mechanism. *Minerva Cardioangiol.* 2011;59:197–202.
7. Tracy CM, Epstein AE, Darbar D, DiMarco JP, Dunbar SB, Estes NA 3rd, et al., American College of Cardiology Foundation; American Heart Association Task Force on Practice Guidelines; Heart Rhythm Society. 2012 ACCF/AHA/HRS focused update of the 2008 guidelines for device-based therapy of cardiac rhythm abnormalities: a report of the American College of Cardiology Foundation/American Heart Association Task Force on Practice Guidelines and the Heart Rhythm Society. *Circulation.* 2012;126:1784–800.
8. Higgins SL, Suh BD, Stein JB, Meyer DB, Jons J, Willis D. Recurrent Twiddler's syndrome in a nonthoracotomy ICD system despite a Dacron pouch. *Pacing Clin Electrophysiol.* 1998;21:130–3.