



## CARDIOLOGÍA DEL ADULTO – PRESENTACIÓN DE CASOS

# Ruptura de electrodo ventricular por síndrome de ‘twiddler’



Juan C. Díaz<sup>a,b,\*</sup>, Mauricio Duque<sup>a,b</sup>, Jorge E. Marín<sup>a,b</sup>, Jorge E. Velásquez<sup>a,b</sup>  
y William Uribe<sup>a,b</sup>

<sup>a</sup> *Cardiología y Electrofisiología, CES Cardiología, Medellín, Colombia*

<sup>b</sup> *Clínica Las Américas, Medellín, Colombia*

Recibido el 28 de mayo de 2015; aceptado el 4 de noviembre de 2015

Disponible en Internet el 12 de enero de 2016

### PALABRAS CLAVE

Cables marcapasos;  
Marcapasos;  
Estimulación  
eléctrica

### KEYWORDS

Pacemaker cable;  
Pacemaker;  
Electrical stimulation

**Resumen** El síndrome de ‘twiddler’ se caracteriza por el enrollamiento y desplazamiento de los electrodos de un dispositivo de estimulación cardíaca debido a rotación a lo largo de su eje mayor, ya sea de manera espontánea o por manipulación del dispositivo. En la mayoría de los casos, dicho desplazamiento se acompaña de daño del electrodo; no obstante, no se ha descrito la ruptura total del electrodo.

A continuación se describe el caso de un paciente con marcapasos unicameral implantado por fibrilación auricular lenta, en quien se documentó disfunción del mismo con falla en la detección y la captura; al interrogatorio el paciente manifestó astenia, adinamia, intolerancia al ejercicio y presíncope. La evaluación radiológica documentó enrollamiento del electrodo formando asas apretadas, con ruptura completa del electrodo y desplazamiento del generador del marcapasos en un bolsillo amplio.

Según criterio de los autores, este es el primer caso de síndrome de twiddler en el que se documenta ruptura completa del electrodo.

© 2015 Sociedad Colombiana de Cardiología y Cirugía Cardiovascular. Publicado por Elsevier España, S.L.U. Este es un artículo Open Access bajo la CC BY-NC-ND licencia (<http://creativecommons.org/licencias/by-nc-nd/4.0/>).

### Ventricular electrode rupture due to twiddler’s syndrome

**Abstract** Twiddler’s syndrome is characterised by a twist and displacement of the electrodes of a cardiac stimulation device due to a rotation on its main axis, either spontaneously or when manipulating the pacemaker. In most cases this movement is accompanied by damage of the electrode; however, complete rupture of the lead has not been described.

A case of a patient carrying a unicameral pacemaker required due to slow atrial fibrillation is now described, where a dysfunction of the device was documented as a failure to detect and

\* Autor para correspondencia.

Correos electrónicos: [jcdiaz1234@gmail.com](mailto:jcdiaz1234@gmail.com), [jcdiaz1234@hotmail.com](mailto:jcdiaz1234@hotmail.com) (J.C. Díaz).

capture. Upon interrogation the patient manifested asthenia, adynamia, exercise intolerance and pre-syncope. Radiological assessment documented a twisted electrode with the shape of tight handles, with complete electrode rupture and displacement of the pacemaker generator in a wide pocket.

According to the authors' criteria, this is the first Twiddler's syndrome case where total rupture of an electrode has been documented.

© 2015 Sociedad Colombiana de Cardiología y Cirugía Cardiovascular. Published by Elsevier España, S.L.U. This is an open access article under the CC BY-NC-ND license (<http://creativecommons.org/licenses/by-nc-nd/4.0/>).

## Introducción

El síndrome de "twiddler", descrito inicialmente en 1968 por Bayliss, se caracteriza por la tracción y el daño del electrodo de estimulación debido a la rotación del marcapasos dentro del bolsillo subcutáneo<sup>1</sup>. Si bien es una condición infrecuente (<0,1% de los implantes)<sup>2</sup>, es una complicación reconocida del implante de un dispositivo, que generalmente se asocia con fallas en su funcionamiento, que requieren por tanto reposición o reemplazo del electrodo. A continuación se describe el caso de un paciente con síndrome de twiddler y ruptura total del electrodo de estimulación de un marcapasos unicameral.

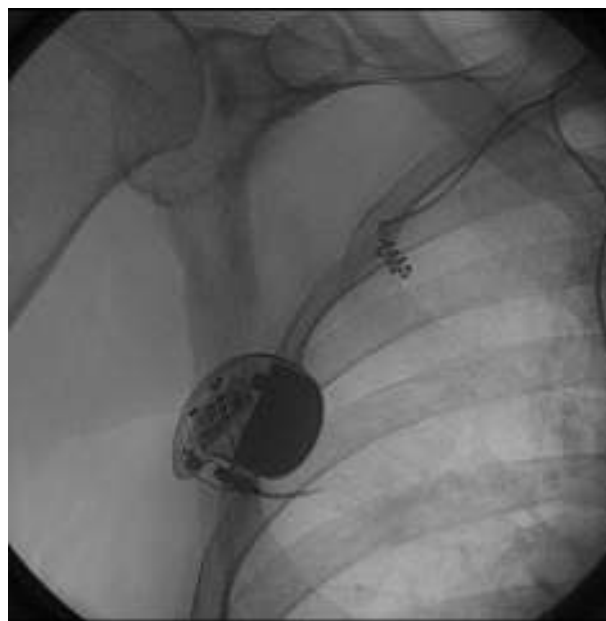
## Caso

Paciente de género masculino, de 81 años, con antecedente de disfunción sinusal y episodios de fibrilación auricular lenta, a quien cuatro años antes se le había implantado un marcapasos unicameral *St Jude Medical Verity SR* con electrodo *StJude Medical 2088TC-58* de fijación activa en el ventrículo derecho. Fue visto en consulta externa por cuadro de astenia, adinamia, intolerancia al ejercicio y presíncope, más documentación de fibrilación auricular lenta. Durante la valoración del dispositivo, no se encontró detección ventricular ni captura, pero, de manera llamativa, las impedancias se encontraban dentro de rangos normales (al momento de la evaluación la impedancia era de 810 ohm). El análisis de las tendencias de la impedancia mostró cambios significativos respecto a la línea de base en los meses previos, con un aumento marcado 5 meses antes (hasta valores por encima de 3.000 ohm) y de manera llamativa una caída posterior hasta el valor encontrado al momento de la revisión. Se realizó una radiografía de tórax en la que se encontró ruptura total del electrodo con torsión y plegamiento de la porción proximal al sitio de ruptura y desplazamiento marcado del marcapasos hacia la región axilar (fig. 1). En varias ocasiones el paciente negó haber manipulado el dispositivo y refirió desplazamiento espontáneo de éste a lo ancho de su región pectoral derecha. Se llevó a la sala de procedimientos y se encontró un bolsillo amplio que permitía el desplazamiento del dispositivo desde la región pectoral medial hasta la región medio axilar, además de daño por torsión del electrodo con disrupción total del mismo (figs. 2 y 3). Debido al daño severo del lumen interno,

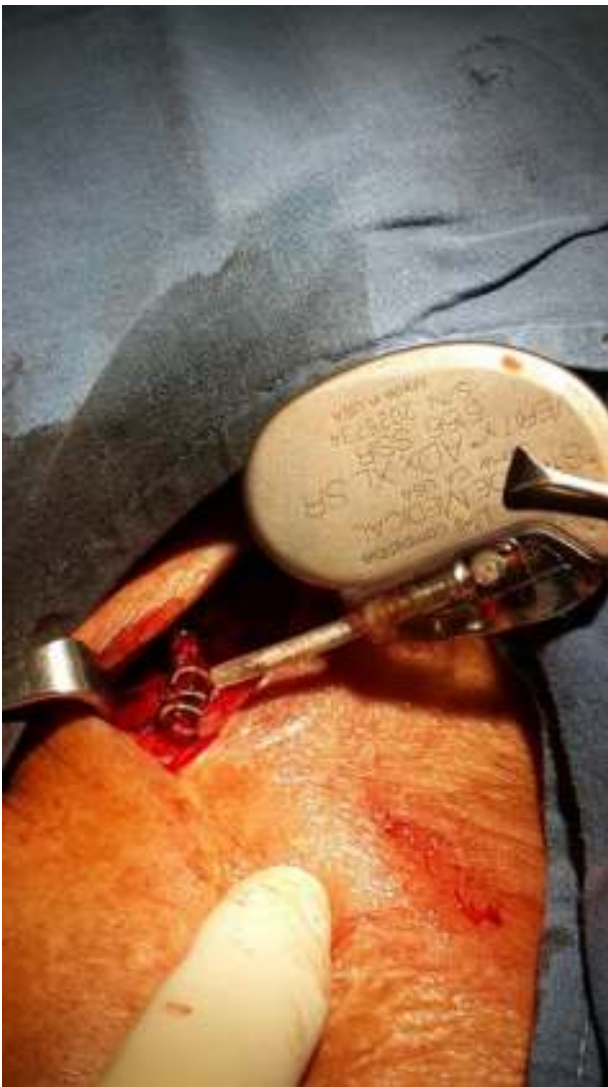no fue posible extraer el electrodo y se decidió abandonarlo para luego insertar uno nuevo mediante punción de vena subclavia. Posteriormente se realizó reconstrucción del bolsillo, disminuyendo su tamaño mediante el uso de suturas absorbibles, y por último se implantó un nuevo dispositivo unicameral el cual se fijó con sutura no absorbible a la fascia del pectoral. En seguimientos posteriores se ha observado funcionamiento adecuado del dispositivo y bolsillo de tamaño normal sin desplazamiento del artefacto.

## Discusión

Desde su descripción inicial en la década de los 60 se han publicado varios casos en los que se reconocen al menos dos variables: "twiddler" (rotación sobre el eje largo del marcapasos con enrollamiento de los electrodos sobre el dispositivo) y "reel" (rotación a lo largo del eje corto del marcapasos, donde el dispositivo actúa como el carrete de



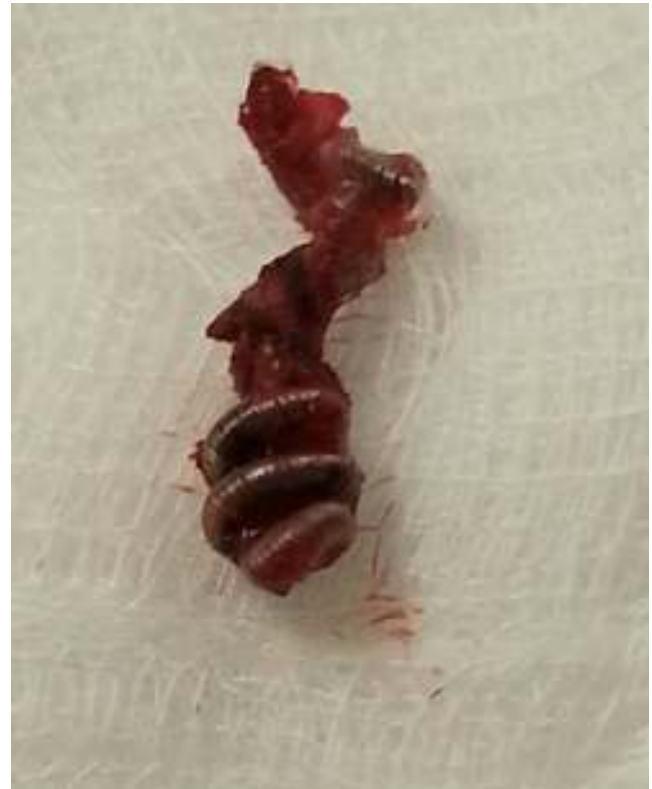**Figura 1** Imagen radiológica del marcapasos y el electrodo. Se observa marcado desplazamiento del dispositivo hacia la axila derecha, con ruptura del electrodo cerca al conector y torsión del electrodo en su trayecto intra- y extravascular.



**Figura 2** Extracción del generador. Se observa ruptura del electrodo y torsión significativa de la porción proximal del mismo, formando un tirabuzón.

una vara de pescar). Ambas producen dislocación de electrodos y en algunos casos daños de los mismos (reportados más comúnmente en el twiddler debido al tipo de torsión a la cual es sometido el electrodo). Menos frecuente es la rotación del marcapasos en el sentido contrario, empujando los electrodos de manera más profunda hacia las cavidades ventriculares<sup>3</sup>. Todos los dispositivos de estimulación cardíaca pueden presentar esta complicación, de hecho existen varios reportes de casos con resincronizadores y desfibriladores, incluso con dispositivos abdominales<sup>4-7</sup>. De manera llamativa, no todos los electrodos son traccionados de forma proporcional y es común que solo uno sea dislocado<sup>7-9</sup>. El twiddler es más común en mujeres, obesos, ancianos y en quienes se realiza un bolsillo excesivamente amplio; todas estas condiciones se asocian con mayor laxitud de los tejidos, lo cual permite el desplazamiento del marcapasos.

Con base en información del equipo de trabajo, no hay caso alguno que reporte ruptura total del electrodo,



**Figura 3** Detalle de la porción proximal del electrodo. La torsión marcada que generó el desplazamiento del dispositivo sobre el electrodo produjo ruptura total del electrodo con destrucción del lumen interno, lo cual impidió su extracción posterior.

probablemente en relación con la aparición de síntomas asociados con la disfunción del dispositivo en el momento en el cual se produce el desplazamiento. Estos incluyen síntomas relacionados con la pérdida de la captura (mareos, síncope, disnea o intolerancia al ejercicio) y/o con la estimulación extracardíaca (estimulación diafragmática por captura del nervio frénico, hipo, cambios en el tono de voz, estimulación de músculos torácicos, estimulación del plexo braquial)<sup>4,10</sup>. Así, entonces, los síntomas asociados a la pérdida de la captura están directamente relacionados con el motivo del implante del marcapasos, de ahí que los pacientes con bloqueo auriculoventricular completo tendrán manifestaciones más severas. En el caso expuesto, dado que el dispositivo fue implantado por fibrilación auricular lenta, la ausencia de síntomas específicos hizo que el paciente no buscara atención desde el momento en el cual se produjo la pérdida de la captura, con lo que se prolongó el tiempo de torsión, hecho que según apreciación de los autores, favorece la ruptura del electrodo.

Aunque la manipulación del marcapasos se ha implicado como responsable del daño, se han descrito varios casos en los cuales, al parecer, se produce el movimiento de manera espontánea tal y como sucede en este caso<sup>3</sup>. Para evitarlo se ha propuesto realizar un bolsillo pequeño, usar sutura no absorbible para fijar el marcapasos, realizar implantes subpectoriales e inmovilizar el brazo del implante durante 5 a 7 días. No obstante, dado lo infrecuente de esta complicación, no es costumbre de este grupo de investigación fijar el

dispositivo con sutura no absorbible de manera rutinaria ni realizar implantes subpectorales, ya que ni esto ni el uso de electrodos de fijación activa impide que se presente dicha complicación<sup>2,10</sup>.

## Conclusión

El síndrome de twiddler es una complicación infrecuente del implante de dispositivos de estimulación cardíaca y se documentan algunas variantes de acuerdo con el tipo de movimiento al cual se someten. En la mayoría de casos hay tracción de uno o más electrodos y es común su daño sin que haya ruptura del electrodo. Se reporta lo que en nuestro conocimiento es el primer caso de síndrome de twiddler con ruptura total del electrodo y se resalta el estrés mecánico al cual se someten durante los movimientos excesivos del dispositivo.

## Responsabilidades éticas

**Protección de personas y animales.** Los autores declaran que para esta investigación no se han realizado experimentos en seres humanos ni en animales.

**Confidencialidad de los datos.** Los autores declaran que en este artículo no aparecen datos de pacientes.

**Derecho a la privacidad y consentimiento informado.** Los autores declaran que en este artículo no aparecen datos de pacientes.

## Conflicto de intereses

Los autores declaran no tener ningún conflicto de intereses.

## Bibliografía

1. Bayliss CE, Beanlands DS, Baird RJ. The pacemaker-twiddler's syndrome: a new complication of implantable transvenous pacemakers. *Can Med Assoc J.* 1968;99:371-3.
2. Fahraeus T, Hoijer CJ. Early pacemaker twiddler syndrome. *Europace.* 2003;5:279-81.
3. Vlay SC. Reverse Twiddler's syndrome. *Pacing and clinical electrophysiology. PACE.* 2009;32:146.
4. Gasparini M, Regoli F, Ceriotti C, Gardini E. Images in cardiovascular medicine. Hiccups and dysphonic metallic voice: a unique presentation of Twiddler syndrome. *Circulation.* 2006;114:e534-5.
5. Veltri EP, Mower MM, Reid PR. Twiddler's syndrome: a new twist. *Pacing and clinical electrophysiology. PACE.* 1984;7:1004-9.
6. Boyle NG, Anselme F, Monahan KM, Beswick P, Schuger CD, Zebede J, et al. Twiddler's syndrome variants in ICD patients. *Pacing and clinical electrophysiology. PACE.* 1998;21:2685-7.
7. Fyke FE, McCearley SS. Parameter signature of a reel problem. *PACE.* 2011;34:1031-3.
8. Vrazic H, Schulz S, Kolb C. 'Selective' reel syndrome? *Europace: European pacing, arrhythmias, and cardiac electrophysiology: journal of the working groups on cardiac pacing, arrhythmias, and cardiac cellular electrophysiology of the European Society of Cardiology.* 2011;13:143; author reply -4. Epub 2010/11/11.
9. Gámez López AL, Bonilla Palomas JL, Granados AL. An unusual case of cardiac resynchronization therapy non-responder: the reel syndrome. *Europace.* 2010;12:778.
10. Udink Ten Cate FE, Adelman R, Schmidt BE, Sreeram N. Use of an active fixation lead and a subpectoral pacemaker pocket may not avoid Twiddler's syndrome. *Ann Ped Cardiol.* 2012;5:203-4.