



CARDIOLOGÍA DEL ADULTO – PRESENTACIÓN DE CASOS

Mapeo y ablación por radiofrecuencia a cielo abierto: un caso de taquicardia ventricular refractaria en anomalía de Ebstein



Alejandro Olaya^{a,b}, Natalia Morales^a, Jaime Andrés Nieto^a,
Álvaro Rodríguez^c y Andrés Díaz^{a,b,*}

^a Departamento de Cardiología, Hospital de San José, Bogotá, Colombia

^b Departamento de Electrofisiología, Hospital Cardiovascular del Niño de Cundinamarca, Soacha, Colombia

^c Departamento de Ecocardiografía, Hospital Cardiovascular del Niño de Cundinamarca, Soacha, Colombia

Recibido el 3 de mayo de 2016; aceptado el 4 de septiembre de 2016

Disponible en Internet el 17 de octubre de 2016

PALABRAS CLAVE

Cardiopatías
congénitas
del adulto;
Atresia tricuspídea;
Muerte súbita
cardiaca;
Ablación con catéter;
Cirugía híbrida

Resumen La anomalía de Ebstein es una enfermedad congénita, caracterizada por el desplazamiento y la adherencia de la válvula tricúspide. Las valvas septal y posterior se implantan en posiciones más inferiores, causando insuficiencia tricuspídea, esta condición de forma progresiva genera dilatación y deterioro de la función sistólica ventricular derecha. Comúnmente se asocia a otras entidades, principalmente, a la comunicación interauricular y las arritmias mediadas por vías accesorias. La muerte súbita ocurre en estadios avanzados, usualmente relacionados con episodios de taquicardia ventricular. Este reporte describe un caso de anomalía de Ebstein y tormenta arrítmica, que se sometió a ablación del sustrato arrítmico endo y epicárdico en la porción atrializada del ventrículo derecho, que presentó como complicación intraprocedimiento la perforación del ventrículo, el taponamiento cardiaco y la necesidad urgente de la reparación quirúrgica, realizándose en el intraoperatorio una segunda ablación por radiofrecuencia a cielo abierto con el objetivo de eliminar los potenciales tardíos y los fragmentados remanentes en el área de bajo voltaje de la escara. Veintidós semanas después de la ablación se implantó un cardiodesfibrilador subcutáneo para prevención secundaria de la muerte súbita; en el seguimiento a 14 meses no hubo terapias apropiadas del dispositivo.

© 2016 Sociedad Colombiana de Cardiología y Cirugía Cardiovascular. Publicado por Elsevier España, S.L.U. Este es un artículo Open Access bajo la licencia CC BY-NC-ND (<http://creativecommons.org/licenses/by-nc-nd/4.0/>).

* Autor para correspondencia.

Correo electrónico: Andresdiaz1992@live.com (A. Díaz).

KEYWORDS

Congenital heart diseases of adults;
Tricuspid atresia;
Sudden cardiac death;
Catheter ablation;
Hybrid surgery

Open-heart mapping and radiofrequency ablation: a case of refractory ventricular tachycardia in Ebstein's anomaly

Abstract Ebstein's anomaly is a congenital disease characterised by the displacement and adherence of the tricuspid valve. Septal and posterior valves are implanted in lower positions, thus causing tricuspid insufficiency. This condition gradually generates dilation and deterioration of the right ventricular systolic function. It is commonly associated to other conditions, mainly atrial septal defect and accessory pathway arrhythmias. Sudden death occurs in the advanced stages, usually related to episodes of ventricular tachycardia. This report describes a case of Ebstein's anomaly and arrhythmic storm who underwent ablation of the arrhythmic endo- and epicardial substrate in the atrialized portion of the right ventricle, that developed as an intrasurgical complication the perforation of the ventricle, cardiac tamponade and urgent need of surgical repair. During the surgery a second open-heart radiofrequency ablation was conducted with the goal of eliminating potentially late and fragmented remnants in the low voltage area of the scars. Twenty two weeks after the ablation a subcutaneous cardioverter-defibrillator was implanted for secondary prevention of sudden death; in the follow-up after 14 months there were no appropriate therapies of the device.

© 2016 Sociedad Colombiana de Cardiología y Cirugía Cardiovascular. Published by Elsevier España, S.L.U. This is an open access article under the CC BY-NC-ND license (<http://creativecommons.org/licenses/by-nc-nd/4.0/>).

Introducción

La anomalía de Ebstein es un trastorno congénito raro, con una incidencia de 1 por cada 200.000 seres que nacen vivos y corresponde al 1% de todos los casos de las cardiopatías congénitas¹. La anomalía de Ebstein es una malformación de la válvula tricúspide y del ventrículo derecho, Carpentier y Cols., clasifican la anomalía de Ebstein en cuatro tipos dependiendo del compromiso valvular y la dilatación del ventrículo derecho².

Si bien la insuficiencia cardiaca es el cuadro característico en los neonatos y niños, las arritmias son el principal síntoma en adolescentes y adultos. Los factores de riesgo para desarrollar arritmias ventriculares en la anomalía de Ebstein están dados por: la disfunción ventricular derecha, la pobre fracción de eyección del ventrículo izquierdo, el estímulo simpático aumentado y una predisposición genética individual; dichas alteraciones funcionales y estructurales confieren la inestabilidad eléctrica y aumentan el riesgo de muerte súbita³. La relevancia clínica del presente caso radica en la aplicación de una técnica híbrida; quirúrgica y electrofisiológica. Durante una reparación a cielo abierto se realiza un mapeo y ablación de potenciales patológicos en el ventrículo derecho. Existe interés por conocer si la aplicación de estas técnicas híbridas en un solo tiempo de intervención benefician más que las técnicas aplicadas de forma aislada.

Caso clínico

Paciente femenina de 20 años de edad, con antecedentes conocidos de la anomalía de Ebstein tipo B, comunicación ínterauricular tipo *Ostium Secundum* e insuficiencia tricúspide sin hipertensión pulmonar diagnosticados desde julio de 2014, quien consulta en el servicio de urgencias

por: palpitaciones intermitentes, dolor torácico atípico y malestar general de dos días de evolución.

Al examen físico se presentó hipotensa, bradicárdica, con signos de hipoperfusión distal; a la auscultación cardiaca con soplo sistólico romboidal *in crescendo-in decrescendo* en foco tricúspideo. Se decidió dejar para un período de observación, se solicitó la valoración por cardiología y se solicitaron paraclínicos incluida una analítica sanguínea completa y un nuevo ecocardiograma. Presentó durante el período de observación en urgencias cuadro sincopal brusco asociado a inestabilidad hemodinámica, durante la monitorización del episodio se documentó una taquicardia con QRS ancho por lo que se activó el código azul, requiriendo maniobras avanzadas de resucitación cardiocerebropulmonar. Presentó un segundo episodio inmediatamente después de ser recuperada del primero, en esta ocasión se registró una taquicardia ventricular monomórfica sostenida con imagen de bloqueo de rama izquierda del haz de His, negativa en cara inferior y transición mayor en V6. Se trasladó a la unidad de cuidados intensivos, donde requirió nuevamente maniobras de reanimación, soporte ventilatorio invasivo e implante de marcapasos transvenoso temporal por bradicardia severa postcardioversión y el uso de vasoactivos indicados por los facultativos de cuidado crítico. El ecocardiograma transtorácico muestra: insuficiencia tricúspide severa, válvula tricúspide implantada a 42,9 mm inferior al plano de la válvula mitral, comunicación interauricular 10 mm de diámetro, fracción de eyección del ventrículo izquierdo 65%, compatible con la anomalía de Ebstein Carpentier D y comunicación ínterauricular *ostium secundum*.

Durante la estancia en la unidad de cuidados intensivos presentó 3 episodios de taquicardia ventricular monomórfica sostenida, todas con igual morfología, requirió desfibrilación externa e infusión de amiodarona, con recurrencia de TVNS en múltiples ocasiones. Debido a la tormenta arritmica no secundaria a causas reversibles y sin respuesta a tratamiento

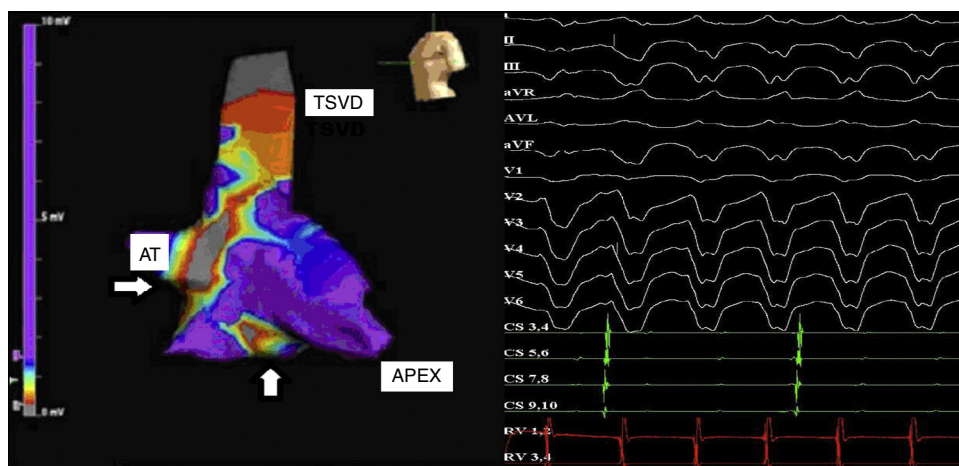


Figura 1 En el panel de la izquierda: imagen del sistema de mapeo electroanatómico.

3D *Ensite*, St Jude. Proyección oblicua anterior izquierda. Las flechas muestran dos extensas zonas de cicatriz densa en la región basal y lateral del ventrículo derecho. AT: Anillo tricuspídeo, TSVD: tracto de salida del ventrículo derecho. En el panel derecho: imagen del polígrafo de múltiples canales para el estudio electrofisiológico. En la parte superior se observa electrocardiograma de 12 derivaciones a una velocidad de 100 mm/seg que muestra una taquicardia QRS ancho con imagen de bloqueo de rama izquierda del haz de His con eje superior y transición $> v_6$ (predominantemente negativa en derivaciones precordiales); en la parte inferior se observan los electrocardiogramas de los catéteres del seno coronario y del ápex del ventrículo derecho, se evidencia disociación VA lo que comprueba que se trata de una taquicardia ventricular.

antiarrítmico es valorada por electrofisiología cardíaca que decidió realizar de forma urgente una ablación por radiofrecuencia de sustratos arritmogénicos, previa realización de la resonancia cardíaca con gadolinio para planeación preoperatoria de la ablación, la cual mostró la presencia de una extensa zona cicatrizal en la región inferobasal del ventrículo derecho que se correlaciona con las zonas de bajo voltaje realizadas en el mapeo con sistema 3D. (fig. 2) y se solicitó el implante de un desfibrilador en prevención secundaria de muerte súbita.

El procedimiento se realizó bajo anestesia general inhalatoria, adquiriendo un mapa de voltaje endocárdico con el sistema de mapeo 3D *Ensite*, este mapa revela una extensa zona de bajo voltaje en la región inferior y lateral del VD en áreas atrializadas (fig. 1, panel izquierdo) con cicatrices densas en el núcleo de la cicatriz definido por zonas $< 0,5v$, zona perimetral de la cicatriz entre $0,51$ y $1,5v$ y tejido eléctricamente sano $> 1,51v$.

Se indujo de forma espontánea la taquicardia ventricular sostenida con imagen del bloqueo de rama izquierda del haz de His, eje superior y transición $> V_6$ compatible con la taquicardia nativa registrada en urgencias (fig. 1, panel derecho), la cual no es tolerada hemodinámicamente por la paciente, por lo tanto, se decidió realizar modulación en el ritmo sinusal mapeando los bordes de la cicatriz en búsqueda de potenciales tardíos definidos como: potenciales ventriculares de alta frecuencia distintos de los electrogramas ventriculares de campo lejano (*far field*); en muchos casos estos potenciales son de baja amplitud, algunas veces se presentan fraccionados, dobles o con componentes múltiples separados por señales de muy baja amplitud o intervalos isoeléctricos $> = 50ms$, por otra parte, se ajustan parámetros de escara entre $0,1mV$ a $0,5mV$, como fue descrito por Almendral, buscando la aparición de canales en el interior de la cicatriz. Se realizaron aplicaciones de radiofrecuencia con catéter *Cool Path™* con $30W$ de poder y $40^\circ C$ de temperatura en zonas

de potenciales ventriculares tardíos (fig. 3), en las cuales el *pacemapping* concordara con la taquicardia clínica identificando posibles salidas (*Exits*), se efectuó aplicación hasta lograr la desaparición de estos potenciales, adicionalmente, se llevó a cabo la aplicación de radiofrecuencia en el interior de los canales probables. Luego de completar estas aplicaciones se realizó estimulación ventricular con 2 extraestímulos, con inducción de taquicardia ventricular, considerando que se trata de un circuito epicárdico, debido a que en electrocardiograma de superficie la activación transmural reflejaba un inicio lento del QRS (*pseudo delta* $> 34ms$), el

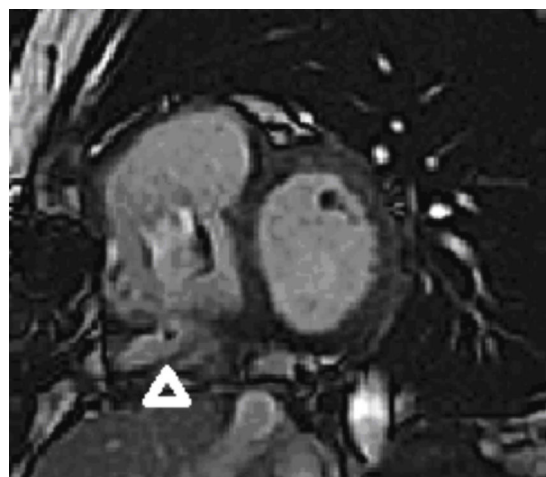


Figura 2 Eje corto, en la imagen de resonancia magnética cardíaca Equipo 1,5.

Tesla, la punta de flecha señala una imagen con realce tardío del contraste en la región infero-basal del ventrículo derecho que se correlaciona con el área de bajo voltaje $< 0,5v$ núcleo de la cicatriz en el mapa electroanatómico 3D del sistema *Ensite*.

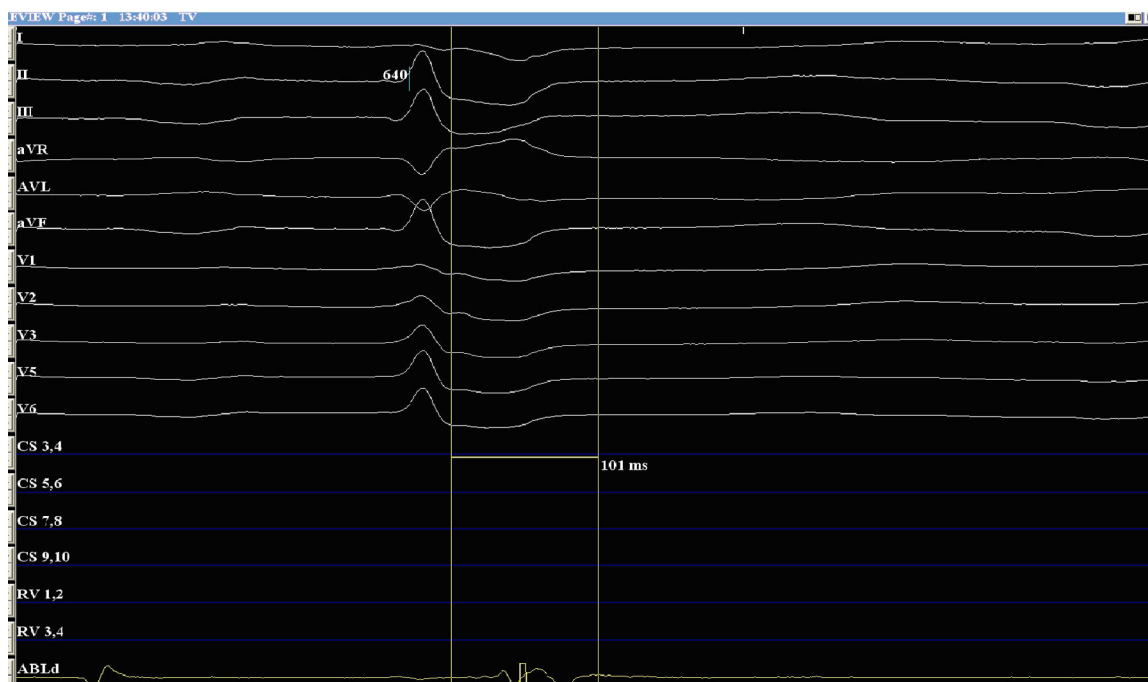


Figura 3 Imagen de potencial ventricular tardío. Imagen del polígrafo de múltiples canales a una velocidad de 200 mm/seg. En la parte superior de la imagen electrocardiograma de 12 derivaciones se observa un latido en ritmo sinusal. Al final del QRS se coloca un caliper. En la parte inferior se observa el canal de catéter de ablación y un potencial postsistólico patológico que fue objeto de ablación durante el procedimiento a tórax cerrado.

principal inconveniente de este criterio es que no ha sido diseñado para TV con morfología de bloqueo de la rama izquierda del haz de Hiz. Se determinó abordaje por esta vía mediante la técnica descrita por Sosa y Cols., se efectuó paso de introductor 8 F al pericardio y se llevó a cabo el inicio de mapa de voltaje con los parámetros descritos anteriormente. Durante la realización del mapa, la paciente presentó hipotensión sostenida y signos por ecografía intracardiaca de hemopericardio y taponamiento que no se resolvieron con drenaje pericárdico simple por la utilización de un catéter *Pig Tail*, razón por la cual, se llamó a cirugía cardiovascular quien hizo inicialmente una ventana pericárdica, no obstante, por presencia de sangrado activo se decidió realizar una esternotomía media. Al abrir el pericardio se observó una pequeña laceración de la porción atrializada del VD que se corrigió con *pledgets* de pericardio. Debido a la consideración sobre la presencia de un circuito epicárdico se resolvió mapear con catéter de ablación irrigado *Cool Path* programándolo a 30 W y 40° C de temperatura por vía abierta ajustando límites de impedancia a 250 ohm; se procedió por parte del cirujano a hacer exploración con la punta del catéter en la zona de la cicatriz encontrada previamente durante el mapeo endocárdico. Hacia la región inferior, lateral y basal del ventrículo derecho se observó la presencia de múltiples potenciales tardíos de bajo voltaje realizando aplicación de radiofrecuencia sobre estas zonas, cubriendo con pericardio el catéter durante las aplicaciones para evitar aumentos súbitos de impedancia, se llevaron a cabo aplicaciones hasta lograr la desaparición de todos los potenciales ventriculares tardíos. En el procedimiento de reparación se practicó una auriculotomía derecha. Se evidenció la comunicación interauricular tipo *foramen oval* y la anomalía de Ebstein tipo C. Valva Septal hipodesarrollada y

adherida, además, desplazada, valva posterior desplazada, valva anterior grande tipo vela, desinserción de la valva anterior y posterior, disección de los músculos papilares y movilización de las cuerdas. Se realizó plicatura vertical de la porción atrializada del ventrículo derecho, creando el neoanillo tricuspídeo sobre el cual se reinsertaron las valvas anterior y posterior, completando la valvuloplastia del cono y posteriormente, la derivación cavo-pulmonar tipo *Glenn* bidireccional.

En el período postoperatorio se comentó la paciente en la junta de decisiones con los departamentos de: cardiología, cirugía cardiovascular y electrofisiología, debido a que tiene indicación de prevención secundaria de muerte súbita por lo que se acordó en ésta el implante de un cardioresbrilador subcutáneo por imposibilidad para el abordaje por vía endovascular, (corrección de *Glenn*) procedimiento que se llevó a cabo a las 22 semanas después de la ablación y la cirugía por trámites administrativos y que cursó sin ninguna complicación. El postoperatorio de implante del desfibrilador subcutáneo transcurrió favorablemente, siendo dada de alta al día siguiente, previa realización de una radiografía del tórax que no evidenció desplazamiento del electrodo o neumotórax. La paciente ha acudido a las consultas de reprogramación del dispositivo sin encontrarse nuevos episodios de taquicardia ventricular tratados por el dispositivo implantado.

Discusión

Actualmente la ablación con catéter es un tratamiento efectivo para taquicardia ventricular recurrente en el contexto de la enfermedad cardiaca estructural, disminuye choques

apropiados del desfibrilador y mejora la calidad de vida, se utiliza con mayor frecuencia después de un primer intento de controlar la arritmia con antiarrítmicos.

El papel de la ablación con catéter en el tratamiento de las arritmias ventriculares ha ido cambiando en los últimos diez años, ahora pretende curar múltiples morfologías de taquicardias ventriculares y sustratos complejos en pacientes con cardiopatía estructural. El sistema de mapeo se ha introducido para estudiar el patrón de activación de cualquier arritmia ventricular por un análisis "de un solo ciclo", y ha facilitado la caracterización de formas inestables y no sostenidas de la taquicardia ventricular. La evaluación del sustrato arritmogénico es más precisa por el uso de la cartografía electroanatómica (CARTO, *Ensite*), que se está aplicando para identificar las áreas del tejido cicatrizal responsables de las arritmias ventriculares, para mapear las taquicardias estables y para validar la creación de una línea de bloqueo. Por medio de este avance tecnológico, la identificación de los istmos críticos y circuitos intramurales profundos también ha dado lugar a nuevas estrategias de la ablación, simplificando con frecuencia el procedimiento y la minimización de complicaciones⁴. La relevancia clínica del presente caso radica en el cuestionamiento de si las técnicas híbridas podrían tener en el futuro mejores desenlaces que las técnicas aisladas en varios tiempos y realizadas por cada una de las especialidades por separado. Este interrogante surge del beneficio teórico que podría ofrecer la ablación para proteger a los pacientes con cardiopatía estructural y alto riesgo de muerte súbita en el postoperatorio de reparaciones quirúrgicas y en el beneficio potencial que tendría la reparación quirúrgica al detener la progresión de la dilatación y disminuir así el aumento del sustrato anatómico que genera arritmias en los pacientes con valvulopatías y enfermedades congénitas del corazón. Se plantea si puede existir sinergia al realizarse los tratamientos combinados en un solo tiempo y que no podrían ofrecer los tratamientos aislados en diferentes momentos. Además, la ablación a cielo abierto ofrece ventajas geométricas que disminuyen el error y favorecen la accesibilidad que en los abordajes percutáneos está limitada por varias razones como por ejemplo: la habilidad del operador y el desarrollo limitado de los catéteres de ablación para el abordaje de ciertas estructuras cardíacas.

Las primeras descripciones de escisión quirúrgica endocárdica ventricular guiada por el estudio electrofisiológico datan del año 1979, en la Universidad de Pensilvania. Doce pacientes con cardiopatía isquémica y taquicardia ventricular refractaria a manejo médico, son sometidos a esta cirugía, se utilizó la cartografía intraoperatoria, ubicando la zona implicada mediante estimulación y resección del endocardio en la zona de origen (25-40% de la circunferencia de la aneurismectomía). Antes del alta, todos los pacientes fueron sometidos a un estudio electrofisiológico y en ninguno se inició la taquicardia ventricular. Los 10 pacientes sobrevivientes permanecieron libres de la taquicardia ventricular sostenida de 9 a 20 meses⁵. No obstante, en esta época la electrofisiología se limitaba a la identificación de sitios críticos para el mantenimiento de arritmias que eran tratados mediante resección quirúrgica, no se contaba con catéteres que permitieran la aplicación de energía de radiofrecuencia; estos catéteres y la forma de lesión que genera la radiofrecuencia puede limitar las lesiones circunscribiendo

el tratamiento a la áreas en donde se encuentran istmos críticos que son la base anatómica de las arritmias sostenidas, disminuyendo así el daño en el músculo cardíaco sano. En otro estudio a lo largo de cinco años en el Hospital Metodista de Houston en el año 1986, se sometieron 46 pacientes con cardiopatía isquémica y taquicardia ventricular sostenida recurrente o fibrilación ventricular a resección y/o crioablación subendocárdica, con una edad promedio de 61 años, la fracción de eyección media del ventrículo izquierdo del 32% y previo tratamiento antiarrítmico no exitoso. En 35 de los 39 pacientes en los que se pudo obtener datos de la cartografía, 86% tenían sitios de activación en el ventrículo izquierdo y 14% en el ventrículo derecho. Diez pacientes fueron sometidos a la cirugía de resección subendocárdica localizada y 25 a crioablación intraoperatoria con éxito en más del 90% de los pacientes. Las arritmias ventriculares polimórficas, en sitios dispares y con origen en la pared inferior constituyeron factores pronósticos adversos utilizando esta técnica⁶.

Conclusión

En los centros experimentados la ablación por radiofrecuencia se realiza con nuevas técnicas de mapeo y ablación disponibles, guiadas por mapas 3D e imágenes de resonancia magnética que identifican los sustratos arrítmicos y permiten un preciso conocimiento de la geometría cardíaca previo a la intervención, mejorando la planificación, disminuyendo la recurrencia y aumentando la seguridad; hay reportes de casos con éxito indiscutible⁷. Las técnicas de la cirugía cardiovascular también han avanzado. De situaciones clínicas complejas se deriva la necesidad de implementar nuevas técnicas que a menudo son llamadas híbridas, combinan modalidades de tratamiento, en este caso se presenta la combinación de dos tratamientos por un lado el quirúrgico que permite la reparación valvular y disminuye la progresión de la enfermedad al evitar la dilatación, por otro lado el electrofisiológico (ablación por radiofrecuencia) ya que derivado de los seguimientos se conoce que la muerte súbita es un importante problema que debe ser tratado prioritariamente en casos de dilatación y severo compromiso de la función sistólica. Este caso clínico plantea la necesidad de desarrollar estudios que permitan conocer si los resultados a largo plazo con las intervenciones híbridas en la sala de cirugía presentan un efecto sinérgico y son mejores que las intervenciones percutáneas o quirúrgicas utilizadas de forma independiente y en varios tiempos.

Responsabilidades éticas

Protección de personas y animales. Los autores declaran que para esta investigación no se han realizado experimentos en seres humanos ni en animales.

Confidencialidad de los datos. Los autores declaran que han seguido los protocolos de su centro de trabajo sobre la publicación de datos de pacientes.

Derecho a la privacidad y consentimiento informado. Los autores declaran que en este artículo no aparecen datos de pacientes.

Conflicto de intereses

Los autores declaran no tener ningún conflicto de intereses.

Financiación

No hubo.

Bibliografía

1. Attenhofer Jost CH, Connolly HM, Dearani JA, Edwards WD, Danielson GK. Ebstein's anomaly. *Circulation*. 2007;115:277–85.
2. Carpentier A, Chauvaud S, Mace L, Relland J, Mihaileanu S, Marino JP, et al. A new reconstructive operation for Ebstein's anomaly of the tricuspid valve. *J Thorac Cardiovasc Surg*. 1988;96:92–101.
3. Sherwin ED, Triedman JK, Walsh EP. Update on Interventional Electrophysiology in Congenital Heart Disease: Evolving Solutions for Complex Hearts. *Circulation: Arrhythmia and Electrophysiology*. 2013;6:1032–40.
4. Della Bella P, Carbucicchio C, Trevisi N. Ventricular tachycardia ablation. *Ital Heart J*. 2005;6:221–30.
5. Josephson ME, Harken AH, Horowitz LN. Endocardial excision: a new surgical technique for the treatment of recurrent ventricular tachycardia. *Circulation*. 1979;60:1430–9.
6. Krafchek J, Lawrie GM, Roberts R, Magro SA, Wyndham CR. Surgical ablation of ventricular tachycardia: improved results with a map-directed regional approach. *Circulation*. 1986;73:1239–47.
7. Bella PD, Riva S. Hybrid therapies for ventricular arrhythmias. *Pacing Clin Electrophysiol*. 2006;29:S40–7.