



## CARDIOLOGÍA DEL ADULTO – REVISIÓN DE TEMAS

# Endocarditis por *Escherichia coli* de válvula nativa asociada a dispositivos cardíacos implantables



Carolina Ocampo-Salgado, Mauricio Duque-Ramírez\*, Jorge Eduardo Marín-Velásquez y María del Mar Serna-Posada

Cardiología y Electrofisiología. Universidad CES, Medellín, Colombia

Recibido el 12 de octubre de 2017; aceptado el 19 de diciembre de 2017  
Disponible en Internet el 7 de marzo de 2018

### PALABRAS CLAVE

Dispositivo cardíaco;  
*Escherichia coli*;  
Endocarditis;  
Válvula nativa

### KEYWORDS

Cardiac device;  
*Escherichia coli*;  
Endocarditis;  
Native valve

**Resumen** La endocarditis bacteriana es una enfermedad con alta morbimortalidad, causada principalmente por cocos gram positivos, menos frecuentemente por organismos del grupo HACEK e inusualmente por otras enterobacterias. La *Escherichia coli* es la principal causa de bacteriemia nosocomial, pero en la literatura existen reportes de no más de 50 casos de endocarditis por este microorganismo. El tracto genitourinario es la fuente usual del compromiso infeccioso favorecido por factores de riesgo como diabetes mellitus, cardiopatía estructural, antecedente de malignidad, uso de drogas intravenosas, material protésico y edad avanzada. La *E. coli* en válvulas nativas presenta tropismo por válvulas del lado izquierdo. Así mismo, se han descrito presentaciones inusuales en relación con material protésico y organismos resistentes, aunque es mucho más frecuente encontrar cepas silvestres. La endocarditis por *E. coli* se asocia fuertemente con complicaciones locales y necesidad de manejo quirúrgico. La filogenética de las cepas de *E. coli* aisladas en infecciones endocárdicas y los factores de virulencia que le permiten adherirse a este tejido en presencia o no de material protésico, han sido bastante discutidas. Se expone un caso de endocarditis asociada a electrodo de marcapasos por *E. coli* y posteriormente se hace una revisión de la literatura disponible sobre esta enfermedad.

© 2018 Sociedad Colombiana de Cardiología y Cirugía Cardiovascular. Publicado por Elsevier España, S.L.U. Este es un artículo Open Access bajo la licencia CC BY-NC-ND (<http://creativecommons.org/licenses/by-nc-nd/4.0/>).

### Endocarditis due to *Escherichia coli* of a native valve associated with implantable cardiac devices

**Abstract** Bacterial endocarditis is a disease with high morbidity and mortality, and is mainly caused by gram positive cocci, less frequently due to organisms of the HACEK group (Haemophilus, Aggregatibacter, Cardiobacterium, Eikenella, Kingella), and unusually by other bacteria. *Escherichia coli* is the principal cause of nosocomial bacteraemia, but there are no more than

\* Autor para correspondencia.

Correo electrónico: [mauricioduquemd@gmail.com](mailto:mauricioduquemd@gmail.com) (M. Duque-Ramírez).

50 cases reported in the literature of due to this microorganism. The genitourinary tract is the usual sources of infectious compromises favoured by risk factors such as, diabetes mellitus, structural heart disease, history of malignancy, use of intravenous drugs, prosthetic material, and advanced age. *E. coli* in native valves have tropism for valves of the left side. Furthermore, unusual presentations have been described as regards prosthetic material and resistant organism, although it is much more common to find wild strains. Endocarditis due to *E. coli* is strongly associated with local complications, and a need for surgical management. The phylogenetics of the *E. coli* isolated in endocardial infections, and the virulence factors that enable it to adhere to this tissue whether in the presence or not of prosthetic material, has been widely discussed. A case is presented of endocarditis associated with a pacemaker electrode due to *E. coli*, followed by a review of the available literature on this disease.

© 2018 Sociedad Colombiana de Cardiología y Cirugía Cardiovascular. Published by Elsevier España, S.L.U. This is an open access article under the CC BY-NC-ND license (<http://creativecommons.org/licenses/by-nc-nd/4.0/>).

## Introducción

La endocarditis infecciosa por bacilos gram negativos diferentes del grupo HACEK está pobremente caracterizada y son pocos los casos reportados en la literatura, en su mayoría publicados hace varias décadas y relacionados con el uso de drogas intravenosas. Con el cambio epidemiológico en las infecciones nosocomiales, las enterobacterias vienen haciéndose cada vez más relevantes en el escenario de la infección urinaria, la neumonía y la bacteriemia<sup>1</sup>. El mayor uso de dispositivos cardíacos implantables hace que este grupo de microorganismos sea cada vez más importante en las complicaciones infecciosas asociadas a los mismos, cuyo diagnóstico representa un reto para el clínico y exige una búsqueda microbiológica e imagenológica exhaustiva para su documentación, así como un meticuloso juicio para definir planes de tratamiento y seguimiento adecuados.

Se presenta el caso de una paciente con endocarditis por *Escherichia coli* asociada a dispositivo cardíaco implantable.

## Caso

Paciente de sexo femenino, de 76 años de edad, con antecedentes de síndrome del nodo enfermo con bradicardia sinusal sintomática, tromboembolia pulmonar, dislipidemia, e hipertensión arterial y portadora de reemplazo de rodilla derecha y marcapasos definitivo bicameral hace ocho años. Consultó por cuadro de dolor torácico en reposo, de características atípicas, asociado a disnea y dolor en hombro derecho, además de queja de fiebre subjetiva durante la semana previa.

A su ingreso hemodinámicamente estable con presión arterial: 130/80 mm Hg, pulso: 89 latidos por minuto y temperatura de 37,8 °C. Al examen físico, bolsillo de marcapasos doloroso a la palpación, sin presencia de cambios inflamatorios. Se realizó electrocardiograma que no evidenció cambios isquémicos agudos, estratificación enzimática para síndrome coronario agudo que fue negativa, paraclínicos con leucocitosis, neutrofilia y elevación de la proteína C reactiva (20 mg/dl), radiografía de tórax con hallazgos sugestivos

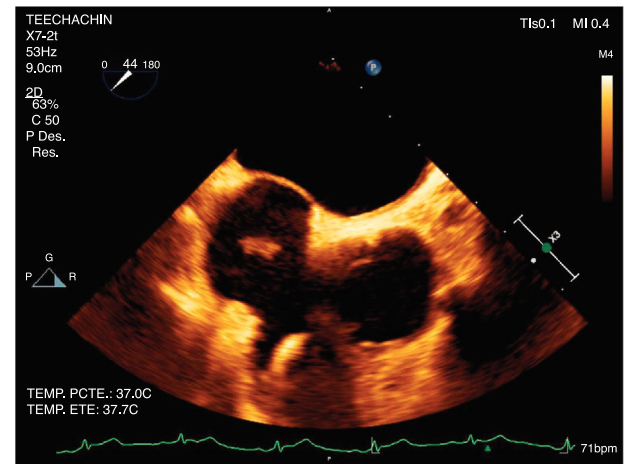


Figura 1 Endocarditis por *E. coli*.

de hipertensión pulmonar, sin compromiso parenquimatoso o intersticial a nivel pulmonar. Se solicitó dímero D que fue positivo (1047,42 ng/dl) por lo que se realizó, previa documentación de función renal normal, angiotomografía de tórax que descartó nuevo episodio de tromboembolia pulmonar.

Ante febrícula documentada, queja de fiebre subjetiva y elevación de reactantes de fase aguda se tomaron hemocultivos que fueron positivos para bacilos gram negativos, por lo cual se inició antibioticoterapia empírica con meropenem. El uroanálisis fue normal y el urocultivo negativo, con lo cual se descartó que el origen de la infección fuera genitourinario. Negaba sintomatología gastrointestinal; sin embargo, continuaba presentando dolor en hombro derecho, en el bolsillo del marcapasos y en la columna cervicotorácica. La ecocardiografía transesofágica documentó imagen adherida al electrodo auricular derecho de 4 x 9 mm (figs. 1 a 3). La ecografía abdominal total descartó embolia séptica. La tipificación definitiva del microorganismo evidenció *Escherichia coli* silvestre, por lo que se ajustó tratamiento

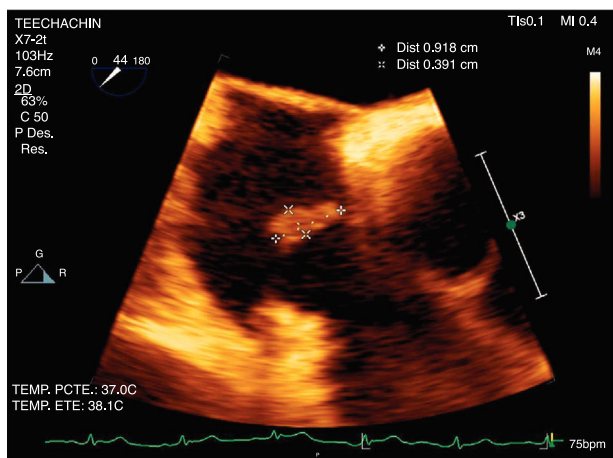


Figura 2 Endocarditis por *E. coli*.

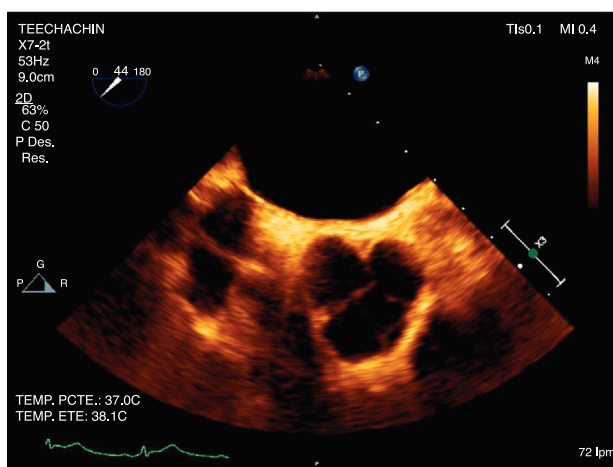


Figura 3 Ecocardiografía transesofágica en la que se aprecia gran vegetación en electrodo de la aurícula derecha de 4 x 9 milímetros.

antibiótico con ertapenem y se solicitaron hemocultivos de control a las 72 horas, los cuales fueron negativos.

Ante la ausencia de un origen claro para el proceso infeccioso se solicitó PET CT que demostró proceso inflamatorio en articulación esternoclavicular derecha y en clavícula derecha con extensión lateral hacia el músculo pectoral derecho por debajo del marcapasos, sin evidencia de colección (fig. 4). Así mismo, se evidenció aumento de la actividad metabólica en el tercer cuerpo vertebral torácico (fig. 5). En el abdomen, bazo reactivo (fig. 6) y en rodilla actividad inflamatoria con relación a material de osteosíntesis.

Ante la presencia de endocarditis bacteriana asociada a electrodo de marcapasos con imágenes sugestivas de embolia séptica a bazo, ausencia de fenómenos isquémicos en sistema nervioso central y evidencia de espondilodiscitis en columna torácica alta, se realizó tomografía de columna dorsal, la cual fue normal. La paciente fue valorada por neurocirugía y ortopedia (módulo de columna) en cuyo concepto no presentaba indicación de manejo quirúrgico.

Teniendo en cuenta la depuración de la bacteriemia, la mejoría clínica y la alta morbilidad esperada con la explantación del dispositivo cardíaco se decidió realizar seguimiento clínico donde en caso de recurrencia de la

bacteriemia se consideraría la explantación del mismo. Presentó adecuada evolución clínica con mejoría de los síntomas, resolución de la fiebre y control de la respuesta inflamatoria. Luego de dos semanas de manejo antibiótico parenteral y de común acuerdo con el grupo de infectología, se decidió continuar tratamiento antibiótico ambulatorio con ciprofloxacina (teniendo en cuenta la sensibilidad del microorganismo y la adecuada penetración de las quinolonas a tejido fibrótico y biopelículas) con 750 mg cada 12 horas por vía oral hasta completar 6 semanas.

## Discusión

La endocarditis bacteriana es una condición clínica grave asociada a alta morbilidad<sup>2</sup>. La *E. coli* es una causa muy frecuente de bacteriemia, pero la endocarditis por dicho microorganismo no lo es<sup>3,4</sup>. Entre 5 – 10% de las endocarditis bacterianas son causadas por enterobacterias, pero solo 1,8% de las mismas están asociadas a bacilos gram negativos diferentes del grupo HACEK (especies de *Haemophilus*, *Actinobacillus actinomycetem comitans*, *Cardiobacterium hominis*, *Eikenella corrodens*, especies de *Kingella*)<sup>2</sup>. En las endocarditis bacterianas causadas por bacilos gram negativos diferentes del grupo HACEK, la *Escherichia coli* corresponde al 29% de los microorganismos aislados seguida por la *Pseudomonas aeruginosa* (22%), diferentes especies de *Klebsiella* (10%) y otros microorganismos como *Proteus mirabilis*, *Stenotrophomonas maltophilia*, *Enterobacter cloacae*, *Salmonella entérica*, *Morganella morganii*, *Yersinia enterocolitica*, *Burkholderia cepacia*, entre otros<sup>1</sup>.

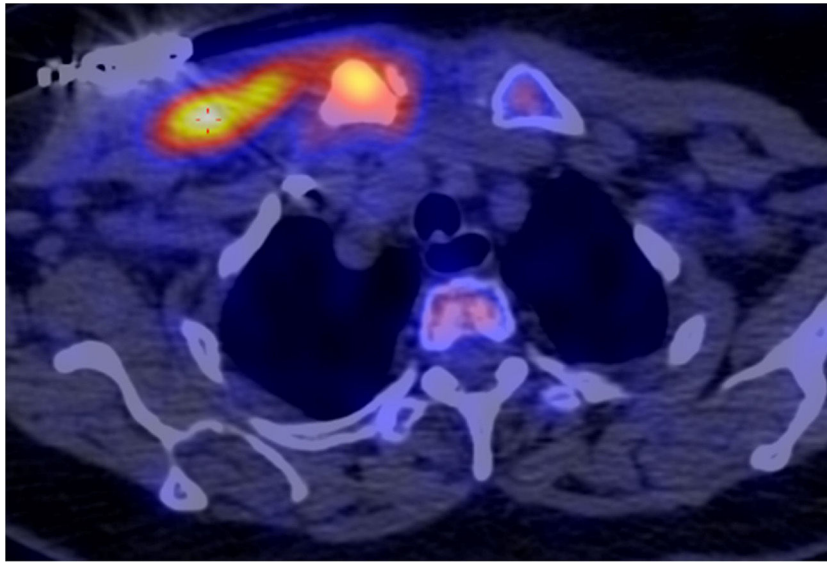
La endocarditis bacteriana por *E. coli* de válvula nativa compromete las válvulas del lado izquierdo del corazón, en especial la válvula mitral (55% de los casos) con solo 17% de los casos en la válvula tricúspide y ningún caso hasta el momento reportado con compromiso de la válvula pulmonar<sup>5,6</sup>.

De acuerdo con lo referido, históricamente la endocarditis por *E. coli* se asocia a complicaciones como perforaciones, abscesos y vegetaciones de gran tamaño<sup>5</sup> siendo ésta la razón por la que se describe además una alta incidencia de manejo quirúrgico reportado en más del 50% de los casos<sup>3</sup>. Las indicaciones para manejo quirúrgico incluyen regurgitación valvular, falla cardíaca, absceso miocárdico, bacteriemia persistente, entre otros<sup>1</sup>.

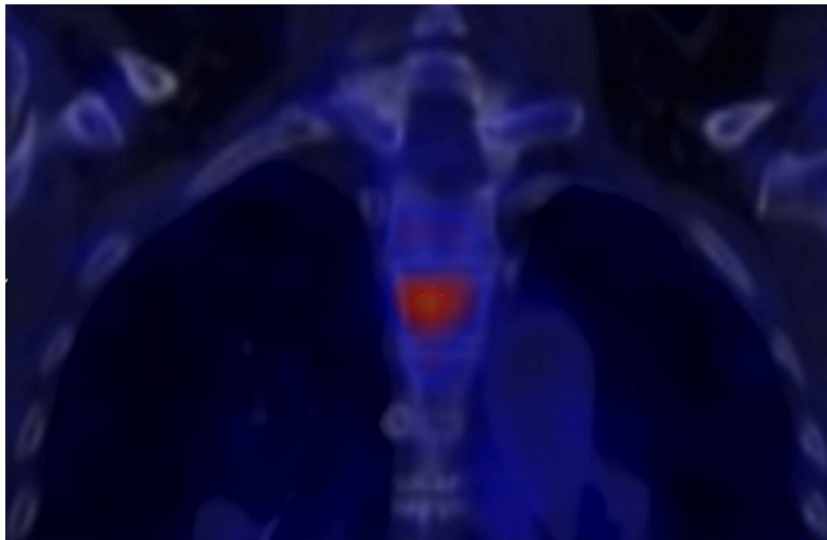
En su mayoría los casos descritos reportan el tracto genitourinario como origen del compromiso infeccioso, y algunos de ellos presentan infecciones urinarias y neumonía de manera concomitante<sup>3,5</sup>. Se han reportado, además, casos asociados con cuadros gastroentéricos agudos y procedimientos gastrointestinales como hemorroidectomías<sup>7</sup>. De manera excepcional se han descrito casos asociados a infecciones severas de la piel y tejidos blandos como fascitis necrotizante<sup>8</sup>.

Algunos casos en la literatura han descrito espondilodiscitis en la columna lumbosacra asociada a endocarditis por *E. coli*, lo cual es llamativo teniendo en cuenta el compromiso torácico alto que presentaba nuestra paciente<sup>2,5</sup>.

Algunas series reportan una filogenética de los microorganismos responsables de endocarditis idéntica a la descrita en las cepas responsables de urosepsis (*E. coli* extraintestinal



**Figura 4** PET CT con FDG-F18 que evidencia aumento anormal del metabolismo en la pared torácica derecha de manera moderada a severa comprometiendo la articulación esternoclavicular con incremento de la densidad de la clavícula proximal y engrosamiento de los tejidos blandos alrededor de la articulación. Este incremento del metabolismo se extiende en forma lateral hacia los músculos pectorales derechos subyacentes al dispositivo de marcapaso, donde la actividad metabólica está mucho más elevada. Los hallazgos sugieren proceso inflamatorio – infeccioso.

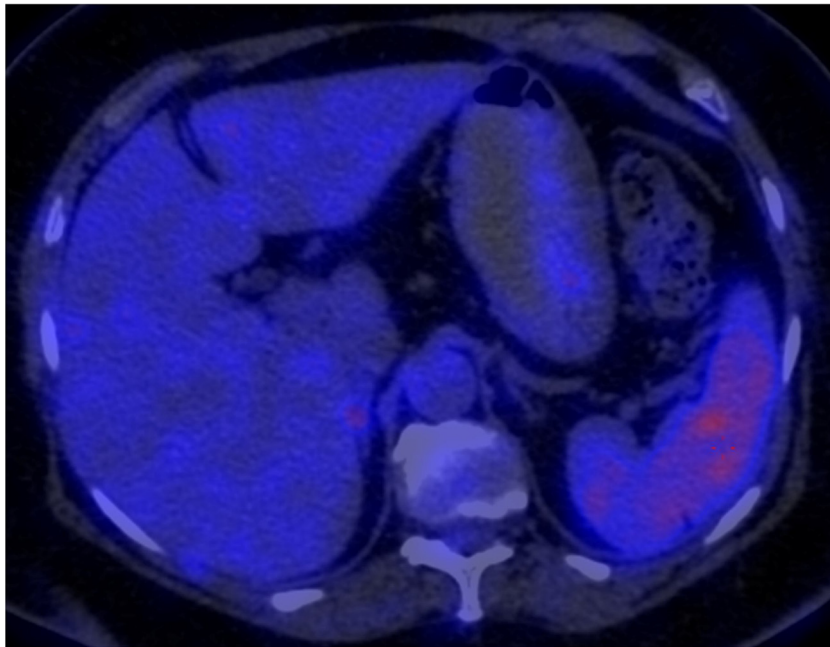


**Figura 5** PET CT con FDG-F18 que evidencia aumento anormal del metabolismo en el tercer cuerpo vertebral torácico de manera moderada a severa, sin alteraciones morfológicas asociadas. Los hallazgos sugieren proceso inflamatorio – infeccioso.

patogénica - o ExPEC de su sigla en inglés- del grupo B2 principalmente), exhibiendo dentro de su perfil de virulencia factores de adhesión como PapG II y FimH (que puede favorecer autoagregación de la bacteria y la formación de biofilms en materiales protésicos), sistemas de adquisición de hierro (como el sideróforo yersiniabactina) y toxinas que favorecen teóricamente la fijación y destrucción del endotelio, el endocardio y las estructuras valvulares<sup>2,4,6,9</sup>. Otros autores postulan que la baja incidencia de endocarditis en los pacientes con bacteriemia por *E. coli*, a pesar de tener este microorganismo una menor sensibilidad a la lisis mediada por el complemento y al sistema inmune humoral innato

que favorecerían su virulencia e inoculación a nivel endocárdico y en material protésico, obedece a la presencia de anticuerpos circulantes que interfieren con su unión al endotelio así como con mecanismos defectuosos de adherencia a este tejido que expresa propiedades diferentes a las del epitelio de la vía urinaria<sup>4</sup>.

Es llamativo como el mayor uso de material protésico intracardiaco (catéter venoso central, dispositivos cardíacos implantables, prótesis valvulares) ha aumentado la incidencia de infecciones nosocomiales hasta en el 7% de los casos, con complicaciones infecciosas principalmente causadas por cocos gram positivos y no por bacilos gram negativos (a pesar



**Figura 6** PET CT con FDG-F18 que evidencia aumento anormal del metabolismo en el bazo de manera moderada, aumento de la actividad metabólica de manera difusa al comparar con la actividad metabólica hepática, sin alteraciones morfológicas ni esplenomegalia. Los hallazgos sugieren proceso inflamatorio – infeccioso.

de ser la *E. coli* el principal agente aislado en bacteriemias nosocomiales).

Fang et al. describieron que en 171 pacientes con válvulas protésicas y bacteriemia, solo 10 tuvieron bacteriemia por *E. coli* y de ellos solo uno presentó endocarditis infecciosa en el seguimiento a un año; de manera global la incidencia de endocarditis infecciosa en el mismo periodo de seguimiento fue de 43% para la totalidad de pacientes bacteriémicos<sup>10</sup>.

El análisis de la base de datos ICE-PCS (International Collaboration on Infective Endocarditis Prospective Cohort Study database) demostró que hasta 59% de los casos de endocarditis por bacilos gram negativos diferentes del grupo HACEK se asociaba a dispositivos endovasculares o presencia de prótesis valvulares<sup>1</sup>. En nuestro conocimiento existen solo dos casos reportados de endocarditis por *E. coli* asociada a cable y electrodo de marcapasos, en el contexto de cuadro gastrointestinal infeccioso y con compromiso de la válvula tricúspide<sup>11,12</sup>.

Algunos factores de riesgo propuestos para endocarditis por *E. coli* en la población adulta son: uso de drogas intravenosas, diabetes mellitus, cardiopatía estructural, presencia de prótesis valvulares, antecedente de malignidad, entre otros. Es razonable, por tanto, realizar ecocardiografía como tamizaje para endocarditis en los pacientes con válvulas protésicas que desarrollan bacteriemia a causa de este microorganismo<sup>3,13</sup>. Se considera, sin lugar a dudas, que el principal factor de riesgo para endocarditis bacteriana por bacilos gram negativos diferentes del grupo HACEK es el contacto con los servicios de cuidado de la salud, estrechamente relacionados con la presencia de dispositivos endovasculares implantables, siendo cada vez más infrecuente el antecedente de uso de drogas intravenosas (4% de los casos)<sup>1</sup>.

Se ha descrito predominancia en el género femenino con una relación mujer: hombre de 5:2 respectivamente, lo cual

posiblemente se explica por la mayor incidencia de infección urinaria en las mujeres<sup>3</sup>. Actualmente, son más longevos los pacientes en quienes se reporta endocarditis por *E. coli*, así que se espera que la incidencia continúe en aumento en relación con el envejecimiento y la degeneración del aparato valvular, al igual que en la prevalencia de condiciones de riesgo en este grupo poblacional<sup>3</sup>. Cabe esperar entonces lo descrito por diferentes autores que señalan que a mayor edad de la presentación de la endocarditis por *E. coli*, mayor es el riesgo de mortalidad<sup>6</sup>.

La mortalidad asociada a endocarditis por *E. coli* varía entre 17 y 53%; sin embargo, en series más recientes reportan menor mortalidad, posiblemente derivada de la mayor calidad del manejo paciente y de la precisión en el tratamiento antibiótico según el microorganismo causal<sup>3,13</sup>. Cabe resaltar que la virulencia del microorganismo, sus mecanismos de resistencia y las complicaciones asociadas a la endocarditis, no solo locales sino sistémicas (principalmente embólicas), pueden diezmar su pronóstico<sup>12</sup>.

De acuerdo con reportes, el rendimiento de los hemocultivos en las endocarditis por *E. coli* según es bastante alto (95% de los casos)<sup>3</sup>. Por consiguiente, debe considerarse y estudiarse endocarditis infecciosa en todos los casos de bacteriemia persistente por este microorganismo en presencia o no de factores de riesgo<sup>6</sup>. En su mayoría, los especímenes reportados son *E. coli* silvestres, aunque también se han descrito casos por *E. coli* productora de betalactamasas de espectro extendido con compromiso de la válvula tricúspide asociada a electrodo de marcapasos definitivo y complicada con bloqueo auriculoventricular completo<sup>5,12</sup>, además de un caso asociado a colangiopancreatografía retrógrada endoscópica<sup>9</sup>.

Para los casos de microorganismos sensibles, el tratamiento con cefalosporinas de tercera generación y

quinolonas ha sido exitoso<sup>3</sup>, mientras que para microorganismos resistentes se han empleado antibióticos de amplio espectro (aminoglicósidos, betalactámicos, fluoroquinolonas, trimetoprim/sulfametoxazol, entre otros) en monoterapia y en terapia combinada (hasta en el 63% de los casos)<sup>1</sup>.

## Conclusiones

La endocarditis bacteriana por bacilos gram negativos diferentes al grupo HACEK es infrecuente. En este escenario el microorganismo más común es la *E. coli*, en tanto que el tracto genitourinario es el principal origen del compromiso infeccioso (factores de riesgo: diabetes mellitus, cardiopatía estructural, antecedente de malignidad, uso de drogas intravenosas, presencia de material protésico y edad avanzada).

En válvulas nativas la endocarditis por *E. coli* se presenta en válvulas del lado izquierdo del corazón, especialmente en la mitral. En presencia de prótesis valvulares la bacteriemia por *E. coli* se asocia con menor riesgo de endocarditis que la bacteriemia por cocos gram positivos.

Observaciones futuras contribuirán a establecer la relación entre la endocarditis por *E. coli* y la presencia de espondilodiscitis de acuerdo con lo encontrado en este y otros reportes de caso.

## Financiación

Ninguna.

## Conflicto de intereses

Ninguno.

## Bibliografía

- Morpeth S, Murdoch D, Cabell CH, Karchmer AW, Pappas P, Levine D, et al. Non-HACEK gram-negative bacillus endocarditis. *Ann Intern Med.* 2007;147:829–35.
- Lauridsen TK, Arpi M, Fritz-Hansen T, Frimodt-Møller N, Bruun NE. Infectious endocarditis caused by *Escherichia coli*. *Scand J Infect Dis.* 2011;43(6-7):545–6.
- Branger S, Casalta JP, Habib G, Collard F, Raoult D. *Escherichia coli* endocarditis: Seven new cases in adults and review of the literature. *Eur J Clin Microbiol Infect Dis.* 2005;24:537–41.
- Menon T. Native valve endocarditis caused by *Escherichia Coli*. *J Clin Diagn Res [Internet].* 2017 [Acceso 18 Sep 2017]; Disponible en: [http://jcdr.net/article\\_fulltext.asp?issn=0973-709x&year=2017&volume=11&issue=6&page=DD05&issn=0973-709x&id=10046](http://jcdr.net/article_fulltext.asp?issn=0973-709x&year=2017&volume=11&issue=6&page=DD05&issn=0973-709x&id=10046).
- Fordyce CB, Leather RA, Partlow E, Swiggum EA. Complete heart block associated with tricuspid valve endocarditis due to extended spectrum  $\beta$ -lactamase-producing *Escherichia coli*. *Can J Cardiol.* 2011;27, 263.e17-263.e20.
- Micol R, Lortholary O, Jaureguy F, Bonacorsi S, Bingen E, Lefort A, et al. *Escherichia coli* native valve endocarditis. *Clin Microbiol Infect.* 2006;12:401–3.
- Şenel AC, Ondrush J. A Case of *Escherichia coli* endocarditis after hemorrhoidectomy performed by a herbalist. *Balk Med J.* 2012;29:201–2.
- Tsai M-H, Leu J-G, Fang Y-W, Hsieh S-C. Necrotizing fasciitis and infective endocarditis caused by *Escherichia coli* in a hemodialysis patient: NF and IE from *E. coli* in a hemodialysis patient. *Hemodial Int.* 2015;19:E41–4.
- Lupse M, Flonta M, Straut M, Usein CR, Tantau M, Serban A. Recurrent Infective endocarditis of the native aortic valve due to ESBL producing *Escherichia coli* (e coli) after therapeutic ERCP. *J Gastrointest Liver Dis JGLD.* 2012;21:217–9.
- Fang G, Keys TF, Gentry LO, Harris AA, Rivera N, Getz K, et al. Prosthetic valve endocarditis resulting from nosocomial bacteremia. A prospective, multicenter study. *Ann Intern Med.* 1993;119 7 Pt 1:560–7.
- Villamil-Cajoto I, Van den Eynde A, Rodriguez-Framil M, Paramode Vega M. *Escherichia coli* pacemaker-related endocarditis. *Clin Microbiol Infect.* 2006;12:1241.
- Durante-Mangoni E, Andini R, Agrusta F, Iossa D, Mattucci I, Bernardo M, et al. Infective endocarditis due to multidrug resistant gram-negative bacilli: Single centre experience over 5 years. *Eur J Intern Med.* 2014;25:657–61.
- Gupta S, Nanda V, Malviya P, Jacobs N, Naheed Z, Joseph T. An unusual case of early onset persistent *Escherichia coli* septicemia associated with endocarditis. *Am J Perinatol Rep.* 2013;03:105–6.