

## CIRUGÍA CARDIOVASCULAR DEL ADULTO - PRESENTACIÓN DE CASOS

# Fístula aorto-atrial derecha: una presentación inusual



Orlando Castaño<sup>a</sup>, Oriana Bastidas<sup>a</sup>, José M. Ocampo-Chaparro<sup>a,b,\*</sup>,  
Juan K. Urrea-Zapata<sup>a,c</sup> y Víctor Bucheli<sup>d</sup>

<sup>a</sup> Departamento de Medicina Interna, Grupo Interinstitucional de Medicina Interna (GIMI 1). Universidad Libre Seccional Cali, Cali, Colombia

<sup>b</sup> Departamento Medicina Familiar, Universidad del Valle, Cali, Colombia

<sup>c</sup> Clínica Amiga, Cali, Colombia

<sup>d</sup> Centro Médico Imbanaco, Cali, Colombia

Recibido el 3 de diciembre de 2016; aceptado el 21 de febrero de 2018

Disponible en Internet el 1 de junio de 2018

### PALABRAS CLAVE

Ecocardiografía;  
Endocarditis;  
Fístula

**Resumen** Las fístulas aorto-atriales son anomalías anatómicas poco comunes, de etiología multifactorial; la causa más frecuente en la población adulta son las infecciones endocárdicas. Puede manifestarse como falla cardíaca, pasando por hipertensión pulmonar, hasta ser asintomática y precipitarse por algún evento estresante. El método diagnóstico de elección es la ecocardiografía, que según su localización pudiera ser mejor la modalidad transtorácica o transesofágica. Se han descrito reparaciones endovasculares y quirúrgicas de las fístulas; esta última técnica es la más utilizada porque, como se indicó, la etiología más frecuente son los procesos infecciosos endomiocárdicos.

© 2018 Sociedad Colombiana de Cardiología y Cirugía Cardiovascular. Publicado por Elsevier España, S.L.U. Este es un artículo Open Access bajo la licencia CC BY-NC-ND (<http://creativecommons.org/licenses/by-nc-nd/4.0/>).

### KEYWORDS

Echocardiography;  
Endocarditis;  
Fistula

### Aorta-to-right atrium fistula: an unusual presentation

**Abstract** Aorta-to-atrium fistulas are rare anatomical anomalies, of a multifactorial aetiology. The most common cause in the adult population is due to endocardial infections. They can present as cardiac failure, ranging from pulmonary hypertension to being asymptomatic, and being precipitated by any stressful event. The diagnostic method of choice is echocardiography, and depending on its location, the transthoracic or trans-oesophageal mode would be better.

\* Autor para correspondencia.

Correo electrónico: [jmocampo2000@yahoo.com.ar](mailto:jmocampo2000@yahoo.com.ar) (J.M. Ocampo-Chaparro).

Endovascular and surgical repairs of the fistulas have been described. This latter technique is the most used because, as previously mentioned, the most common origin is an endomyocardial infection.

© 2018 Sociedad Colombiana de Cardiología y Cirugía Cardiovascular. Published by Elsevier España, S.L.U. This is an open access article under the CC BY-NC-ND license (<http://creativecommons.org/licenses/by-nc-nd/4.0/>).

## Introducción

Las fístulas entre la aorta y la aurícula derecha son condiciones tan poco frecuentes que incluso no ha sido posible calcular su prevalencia y mucho menos la incidencia en la población. Ocurren por lo general de forma secundaria a endocarditis infecciosa<sup>1</sup>, ruptura del seno de Valsalva no coronario por defecto aneurismático<sup>2</sup>, reemplazo valvular aórtico<sup>3,4</sup> o cardiopatía congénita acompañada de alguna otra anomalía como válvula aórtica bicúspide<sup>5,6</sup>. Hay pocos casos en los que se ha documentado como complicación de disección aórtica<sup>7</sup>. El método diagnóstico de elección es el ecocardiograma<sup>8</sup> y el tratamiento puede hacerse de manera quirúrgica o endovascular según la localización y su asociación con otros defectos cardíacos estructurales. Se presenta un caso clínico de un hombre con fístula aorto-auricular derecha, *foramen ovale* y aorta bivalva, documentados luego de un procedimiento quirúrgico de la vía biliar.

## Caso

Hombre de 30 años, sano, sin antecedentes personales ni familiares de importancia, quien consultó por cuadro clínico de cinco días de evolución consistente en aparición de deposiciones líquidas sin moco ni sangre, sólo asociadas a náuseas y episodios eméticos, dolor en hipocondrio derecho y fiebre. Fue estudiado de forma intrahospitalaria por esa sintomatología y se llegó al diagnóstico de colecistitis aguda, por lo cual fue llevado a colecistectomía por laparoscopia. En el procedimiento se documentó inflamación perivesicular y abundante líquido cetrino. Requirió conversión quirúrgica a laparotomía para terminar colecistectomía. Se decidió cubrimiento antibiótico y toma de cultivos. En el postquirúrgico desarrolló sepsis severa y se documentó soplo cardíaco holosistólico grado III/VI de reciente aparición en todos los focos de auscultación, no irradiado, por lo cual se indicó toma de ecocardiograma transtorácico en equipo VIVID S6 portátil, transductor M45, en el que se evidenció dilatación de cavidades derechas sin disfunción sistólica, ventrículo izquierdo no hipertrófico sin disfunción sistólica, fracción de eyección del ventrículo izquierdo (FEVI) del 60%, insuficiencia moderada de válvula aórtica, mitral y tricúspide, presión sistólica pulmonar elevada de forma severa (60 mm Hg) y derrame pericárdico posterior; no se hallaron vegetaciones. Fue remitido a una institución de alta complejidad por sospecha de tromboembolia pulmonar.

A su ingreso encontraron paciente en malas condiciones generales con inestabilidad hemodinámica, disnea clase funcional IV, ingurgitación yugular y edema generalizado. Nuevos paraclínicos evidenciaron leucocitosis con

neutrofilia, sin anemia ni alteración cuantitativa plaquetaria y reactantes de fase aguda elevados. Disfunción renal severa dada por creatinina de 4,6 mg/dl y nitrógeno ureico 128 mg/dl, asociado a hipercalemia y acidosis metabólica, que requirió terapia de reemplazo renal. Se encontró compromiso hepático en las pruebas de química hepática que mostraban patrón de necrosis hepatocelular y además troponinas positivas; se consideró cuadro de sepsis de probable origen abdominal con compromiso multiorgánico. Se trasladó a unidad de cuidados intensivos para manejo con antibioticoterapia y vasoactivos. Se hicieron estudios de identificación de otras enfermedades como VIH, infecciones por arbovirus o hepatitis virales, realizados por protocolo en pacientes con falla multiorgánica, los cuales fueron negativos.

Por severidad del cuadro clínico, inestabilidad hemodinámica y respuesta pobre al manejo se consideró repetir el ecocardiograma, esta vez de forma transesofágica en equipo CX50 portátil, transductor S5-1, por daños valvulares previamente documentados. Éste mostró ventrículo izquierdo de tamaño normal sin disfunción sistólica con solución de continuidad de 9 mm en el seno no coronario, en directa relación con la aurícula derecha por encima de la válvula tricúspide (figs. 1 y 2), gradiente pico de 70 mm Hg, válvula mitral e insuficiencia leve, válvula aórtica bivalva e insuficiencia leve, válvula tricúspide engrosada e insuficiencia leve que no permitió calcular la presión sistólica pulmonar, aurícula derecha severamente dilatada (30 cm<sup>2</sup>), dilatación moderada del ventrículo derecho, diámetro basal (45 mm) y medio de (39 mm), sin disfunción sistólica TAPSE 20 mm, pericardio sin colecciones y *foramen ovale* de 4 mm con cortocircuito de izquierda a derecha (fig. 1).

El caso se presentó en junta de Cardiología y Cirugía cardiovascular en la que se decidió llevar a cirugía correctiva; se consideró alta probabilidad de endocarditis infecciosa. Hasta ese momento presentaba hemocultivos negativos; sin embargo, había recibido antibioticoterapia previa que había sido escalonada por la sospecha diagnóstica de endocarditis.

Fue llevado a cirugía cardíaca en la que se halló válvula aórtica severamente displásica, con insuficiencia y evidencia de proceso inflamatorio a nivel de la inserción de la valva no coronaria. Trayecto fistuloso entre el seno de Valsalva no coronario y aurícula derecha con gran cortocircuito de izquierda a derecha. Foramen oval permeable y dilatación severa de la aurícula derecha. Se decidió reseca válvula aórtica y se insertó una prótesis biológica en esa posición, se cerró foramen oval y se reseca trayecto fistuloso. Todos los especímenes y los cultivos se enviaron a patología para identificación de posible proceso infeccioso.

Durante el postquirúrgico se evidenció mejoría de leucocitosis, función renal y descenso progresivo de transaminasas. Se realizó nuevo ecocardiograma en equipo VIVID

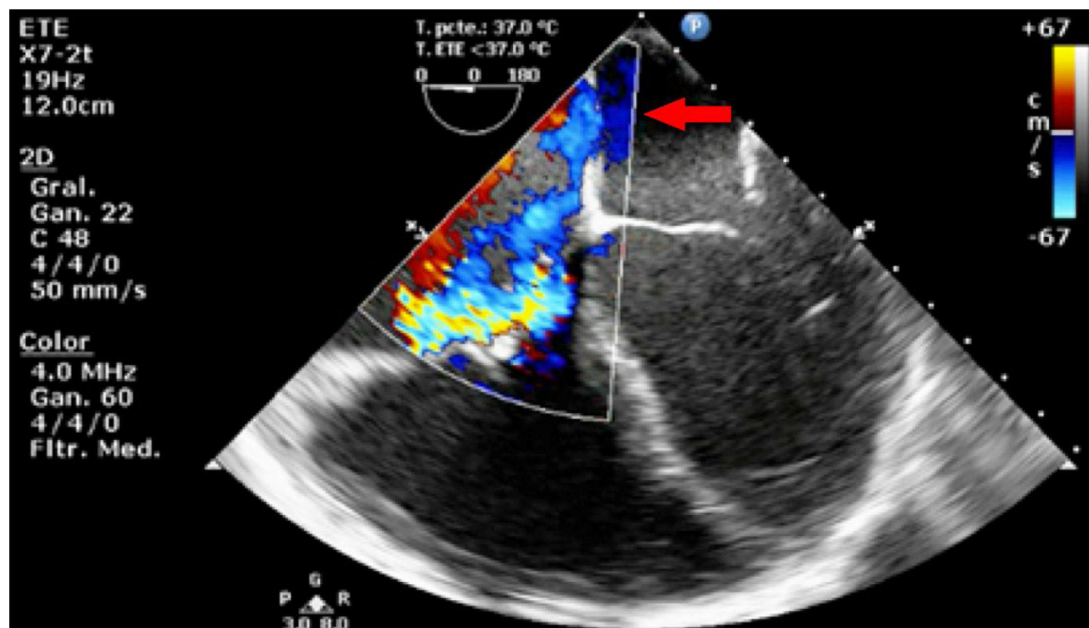


Figura 1 Flujo sistólico por encima de la válvula tricúspide y foramen oval permeable.

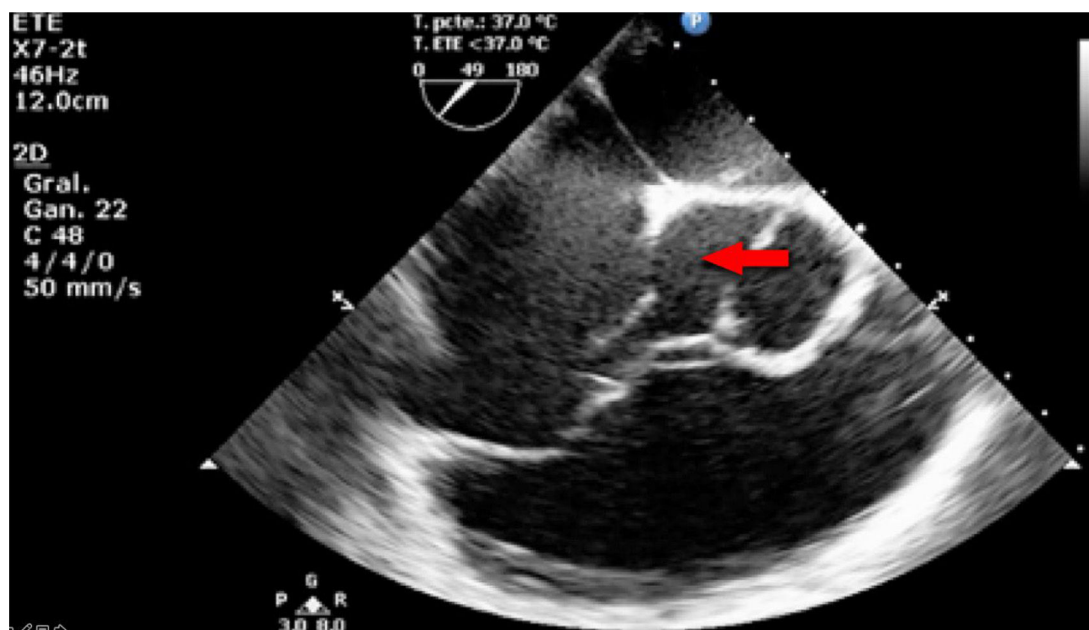


Figura 2 Válvula aórtica bicúspide que evidencia pérdida de la continuidad entre el seno no coronario y la aurícula derecha.

S6 portátil, transductor M45, que mostró *septum* interauricular e interventricular íntegros, válvulas mitral y tricúspide normales con cálculo de presión sistólica pulmonar de 44 mm Hg, prótesis aórtica normofuncional, sin visualizar trayectos fistulosos en senos de Valsalva, ventrículo derecho de tamaño y función normal y leve dilatación del ventrículo izquierdo sin disfunción sistólica.

No se logró cultivar ningún microorganismo en el material resecado ni se obtuvieron coloraciones positivas; se continuó tratamiento antibiótico por sepsis severa y sospecha de endocarditis infecciosa, durante seis semanas. Se consideró que el cuadro fue una complicación de ruptura del seno de

Valsalva a causa de endocarditis infecciosa sobre una válvula aórtica bivalva.

## Discusión

Las fístulas aorto-atriales hacen parte de un grupo de conexiones anómalas vasculares de la aorta llamadas fístulas aortocamerales, que son canales vasculares extremadamente raros que pueden tener origen en cualquiera de los tres senos de Valsalva aunque son más raros cuando se originan en el seno no coronario; el sitio más común

es la aorta ascendente<sup>9</sup>. Las fístulas adquiridas son más frecuentes que las congénitas y se relacionan con endocarditis o procedimiento de reparo quirúrgico como cierre de defectos septales<sup>10</sup>. Entre otras anomalías asociadas descritas con esta condición se encontraron defectos septales tipo *ostium secundum* y persistencia de la vena cava superior izquierda<sup>11</sup>.

En cuanto a la patogenia del defecto, al parecer se trata de una deficiencia congénita de la lámina elástica de la capa media de la aorta y a causa de un aumento de la presión aórtica en el área defectuosa de la pared, se forma un túnel que lleva a elongación y ruptura hacia la aurícula derecha por proximidad; no obstante, este mecanismo no explica todas las lesiones<sup>11</sup>. Aunque la mayoría de los pacientes pueden cursar asintomáticos se han reportado síntomas como palpitaciones, disnea de esfuerzo e infecciones respiratorias a repetición y se ha observado que cuando las fístulas son secundarias a enfermedades congénitas tienen cuadros más insidiosos que cuando son de origen infeccioso o postquirúrgico, que son cuadros más agudos o subagudos. El método de diagnóstico es el ecocardiograma, que de acuerdo con la ubicación de la lesión, será mejor transesofágico o transtorácico, y aunque este es suficiente, en la literatura se ha descrito que la aortografía retrógrada con angiografía coronaria selectiva es esencial para demostrar el curso de la lesión y definir el abordaje quirúrgico<sup>11</sup>.

Hasta el momento no existen datos epidemiológicos acerca de la frecuencia de las fístulas aorto-atriales derechas ni tampoco izquierdas. Se han reportado varios casos en los cuales se describen posibles etiologías, métodos diagnósticos y tratamientos llevados a cabo con éxito. Los aneurismas de seno de Valsalva son una enfermedad aórtica muy rara en la que se calcula una prevalencia de 0,09% con una incidencia de 0,14% a 0,96%<sup>12</sup> y más aún si son del seno no coronario. Por lo general, las fístulas se dan junto con procesos infecciosos endocárdicos que forman un aneurisma de las valvas y facilitan la comunicación anormal entre las dos cavidades<sup>13</sup>. Es imperativo realizar el cierre de la fístula incluso en pacientes asintomáticos considerando riesgo/beneficio ya que hay pocas tasas de complicaciones durante el procedimiento y en cambio sí existe alto riesgo de sobrecarga de volumen, endocarditis infecciosa, enfermedad pulmonar vascular, formación de aneurismas y ruptura espontánea<sup>12</sup>.

Se presenta el caso de un paciente con una complicación infecciosa abdominal, sepsis severa, endocarditis de la válvula aórtica bivalva y complicación de ruptura del seno de Valsalva (no coronario) a la aurícula derecha, que condujo a choque cardiogénico.

## Conclusión

Las fístulas aorto-atriales derechas son una entidad rara que puede presentarse como parte de un defecto congénito o

ser la complicación de un proceso infeccioso a una cirugía cardíaca. El método diagnóstico de elección es el ecocardiograma y, en general, la corrección quirúrgica temprana mejora los desenlaces clínicos.

## Financiación

Ninguna.

## Conflicto de intereses

Ninguno.

## Bibliografía

- Behnam R. Aortico-left atrial fistula in aortic valve endocarditis. *Chest*. 1992;102:1271-3.
- Generali T, Garatti A, Biondi A, Varrica A, Menicanti L. Aorta to right atrial shunt due to the rupture of a degenerative aneurysm of the noncoronary sinus of Valsalva. *J Cardiovasc Med (Hagerstown)*. 2013;14:71-3, <http://dx.doi.org/10.2459/JCM.0b013e3283528f8c>.
- Ahmad T, Chithiraichelvan S, Ayangouda Patil T, Jawali V. Aortic root to left-atrial fistula after aortic valve replacement: A rare complication and its intraoperative management. *Ann Card Anaesth*. 2014;17:155-6.
- Sytnik P, White CW, Nates W, Lytwyn M, Strumpher J, Arora R, et al. Type A aortic dissection complicated by an aorto-right atrial fistula. *J Card Surg*. 2014;30:1-6, <http://dx.doi.org/10.1111/jocs.12503>.
- Walker J, Lee J, Strzelczyk J, Jassal DS, Soni A. Congenital aorta to right atrial fistula. *Cardiol J*. 2010;17:523-4.
- Dias A, Mankodi D, Smith S. Aorta to right atrial fistula presenting as a rare complication of native bicuspid aortic valve endocarditis. *J Invasive Cardiol*. 2013;25:61.
- Hsu R-B, Chien C-Y, Wang S-S, Chu S-H. Aorto-right atrial fistula a rare complication of aortic dissection. *Tex Heart Inst J*. 2000;27:64-6.
- Ananthasubramaniam K. Clinical and echocardiographic features of aorto-atrial fistulas. *Cardiovasc Ultrasound*. 2005;3:1, <http://dx.doi.org/10.1186/1476-7120-3-1>.
- Chandra S, Vijay S, Kaur D, Dwivedi S. Congenital aorta right atrial fistula: successful transcatheter closure with the Amplatzer occluder. *Pediatr Cardiol*. 2011;32:1057-9, <http://dx.doi.org/10.1007/s00246-011-0026-5>.
- Darwazah A, Kiswani M, Ismail H, Hawari M, Awad S. Aorto-right atrial fistula: a complication of prosthetic aortic valve endocarditis. A case report. *J Heart Valve Dis*. 2006;15:142-5.
- Gajjar T, Voleti C, Matta R, Iyer R, Dash PK, Desai N. Aorta right atrial tunnel: clinical presentation, diagnostic criteria, and surgical options. *J Thorac Cardiovasc Surg*. 2005;130:1287-92.
- Shah AJ, Pocock JM, Belham M, Kydd AC, Watson T. Aneurysm of the sinus of Valsalva. *Cardiol J*. 2010;17:312-3.
- Feldman DN, Roman MJ. Aneurysms of the sinuses of Valsalva. *Cardiology*. 2006;106:73-81.