



ORIGINAL

## Derivación renoatmosférica endoscópica para fístulas refractarias del tracto urinario inferior



Pablo Sierra<sup>a,\*</sup> y Federico Gaviria<sup>b</sup>

<sup>a</sup> Residente Urología, Universidad CES, Medellín, Colombia

<sup>b</sup> Urólogo, Hospital Pablo Tobón Uribe, Medellín, Colombia

Recibido el 15 de diciembre de 2014; aceptado el 13 de mayo de 2015

Disponible en Internet el 14 de julio de 2015

### PALABRAS CLAVE

Fístula urinaria;  
Derivación urinaria;  
Urología;  
Catéteres de  
permanencia

### Resumen

**Introducción y objetivos:** Tradicionalmente los pacientes con fístulas del tracto urinario inferior se han manejado de forma conservadora con sonda vesical para favorecer el cierre del trayecto fistuloso; cuando esto falla es posible hacer una derivación renoatmosférica, evitando así intervenciones más agresivas como la cirugía.

**Materiales y métodos:** A 3 pacientes con fístulas de tracto urinario inferior refractarias al manejo convencional se les realizó una derivación renoatmosférica: Paso retrógrado endoscópico de catéteres ureterales rectos, que se dejan ubicados en las cavidades intrarrenales y se exteriorizan por la uretra, aislando así los tejidos del contacto con la orina para favorecer el cierre del trayecto fistuloso.

**Resultados:** Todos los pacientes lograron el cierre de la fístula sin complicaciones adicionales.

**Conclusiones:** En pacientes con fístulas de tracto urinario inferior refractarias al manejo convencional es posible hacer una derivación renoatmosférica endoscópica de una forma segura, reproducible y efectiva, evitando así intervenciones más complejas.

© 2014 Sociedad Colombiana de Urología. Publicado por Elsevier España, S.L.U. Todos los derechos reservados.

### KEYWORDS

Urinary bladder  
fistula;  
Urinary diversion;  
Urology;  
Urinary Catheters

### Endoscopic renoatmospheric stent for refractory lower urinary tract fistulas

#### Abstract

**Introduction and objectives:** Lower urinary tract fistulas have been traditionally treated conservatively with a bladder catheter in order to allow the closure of the fistulous tract. When this approach fails, it is possible to place a renoatmospheric stent in order to avoid aggressive interventions such as surgery.

\* Autor para correspondencia.

Correo electrónico: [sierrapablo@hotmail.com](mailto:sierrapablo@hotmail.com) (P. Sierra).

**Materials and methods:** Three patients with refractory lower urinary tract fistulas received a renoatmospheric stent: retrograde endoscopic straight tip catheter passage creating a bypass from the kidney to the exterior through the urethra, isolating the urinary tract from contact with urine to allow closure of the fistulous tract.

**Results:** All fistulas were closed without additional complications.

**Conclusions:** Patients with refractory lower urinary tract fistulas can be treated with an endoscopic renoatmospheric stent, which is safe, reproducible and effective, avoiding the need for more complex interventions.

© 2014 Sociedad Colombiana de Urología. Published by Elsevier España, S.L.U. All rights reserved.

## Introducción

Una fístula es una comunicación extraanatómica entre 2 o más cavidades recubiertas por epitelio, mesotelio o piel. La mayoría de las fístulas son iatrogénicas, pero pueden ocurrir por anomalías congénitas, neoplasias, inflamación e infección, radioterapia, trauma, isquemia y otra variedad de procesos.

Las fístulas del tracto urinario internas o externas son una fuente significativa de morbilidad. La formación de urinomas o abscesos usualmente requieren una intervención inmediata, mientras que la fuga constante de orina a piel o vagina son causa de limitación de las actividades sociales e impiden una adecuada higiene<sup>1</sup>.

Tradicionalmente los pacientes con fístulas del tracto urinario inferior se han manejado de forma conservadora con sonda vesical para favorecer el cierre del trayecto fistuloso; cuando esto falla es posible hacer una derivación renoatmosférica evitando así intervenciones más agresivas como la cirugía.

## Materiales y métodos

**Paciente 1.** Hombre de 67 años, con antecedente de prostatectomía radical en septiembre del 2012 por cáncer de próstata, estenosis de la anastomosis uretrovesical por la que se le hicieron 2 uretrotomías internas ópticas, persistencia de la estenosis que se siguió manejando con dilataciones uretrales hasta abril del 2013 cuando hace retención urinaria por lo que es llevado a cistostomía. En mayo del mismo año se le realiza una uretroplastia transpúbica; la evolución es tórpida por persistencia de filtración de orina por el dren (hasta 1.600 cc). A los 34 días se le hace una derivación renoatmosférica, a los 15 días del procedimiento la fístula está cerrada por lo que se le retiran las sondas.

**Paciente 2.** De 87 años, antecedente de radioterapia y braquiterapia por cáncer de próstata, posteriormente hizo una osteomielitis del pubis secundaria a un procedimiento ortopédico; durante el manejo quirúrgico de esta dolencia sufre rotura vesical iatrogénica, se interconsulta a urología quienes realizan cistografía y cistostomía. A los 7 días persiste fuga de orina por el dren por lo que se lo colocan los catéteres uretrales bilaterales; a los 29 días de la derivación se le hace una cistografía evidenciando el cierre de la fístula por lo que se retiran los catéteres uretrales, y a los 39 días queda libre de sondas al retirar la cistostomía.

**Paciente 3.** De 69 años, antecedente de prostatectomía radical por cáncer de próstata en 2009, estenosis de la anastomosis vesicouretral a la que se le hicieron múltiples uretrotomías internas ópticas y dilataciones. En septiembre de 2009 se le hace una uretroplastia combinada, perineal y transpúbica, a los 21 días de la cirugía persistía con drenaje de orina por dren por lo que se lleva a revisión quirúrgica, encontrando dehiscencia de la uretroplastia; se hace una nueva anastomosis. A los 32 días de la cirugía inicial persiste con drenajes altos por dren por lo que se le hace una derivación renoatmosférica. A los 15 días de la colocación de los catéteres está la fístula cerrada por lo que se retiran los catéteres.

## Derivación renoatmosférica:

Se posiciona el paciente en litotomía, se hace cistoscopia flexible, se identifican ambos meatos uretrales, se avanza guía Sensor hasta las cavidades renales y sobre esta un catéter ureteral recto 5 Fr fenestrado en las puntas, vigilado por fluoroscopia. El extremo distal se deja exteriorizado por la uretra, se repite el procedimiento en el lado contralateral y ambos catéteres se fijan a una sonda Foley 18 Fr, introduciendo los extremos de los catéteres al canal de drenaje de la sonda vesical (figs. 1-3).

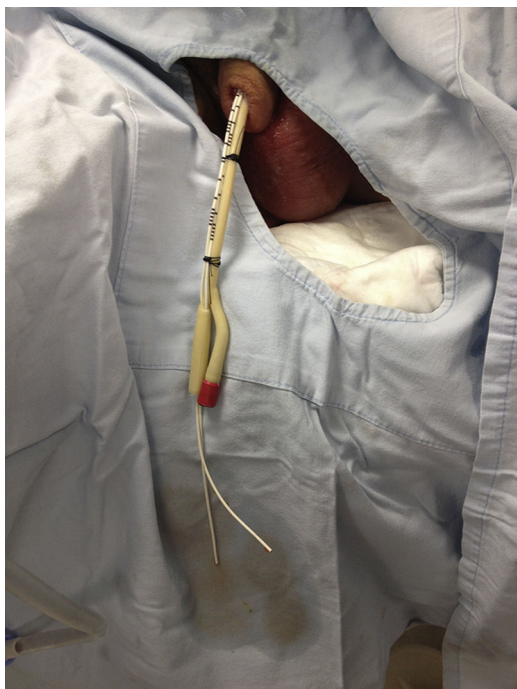## Resultados

Todos los pacientes con fístulas urinarias de tracto inferior lograron el cierre del trayecto fistuloso al quedar el tracto urinario aislado al contacto de la orina por medio de una derivación renoatmosférica.

## Discusión

Las fístulas de tracto urinario inferior son difíciles de tratar y causan gran malestar y estrés al paciente. El tratamiento quirúrgico algunas veces no se puede llevar a cabo debido a varios factores, entre ellos cavidades pélvicas hostiles debido a la fibrosis excesiva, malignidad pélvica o infección local, lo que hace necesario buscar otras alternativas<sup>2</sup>.

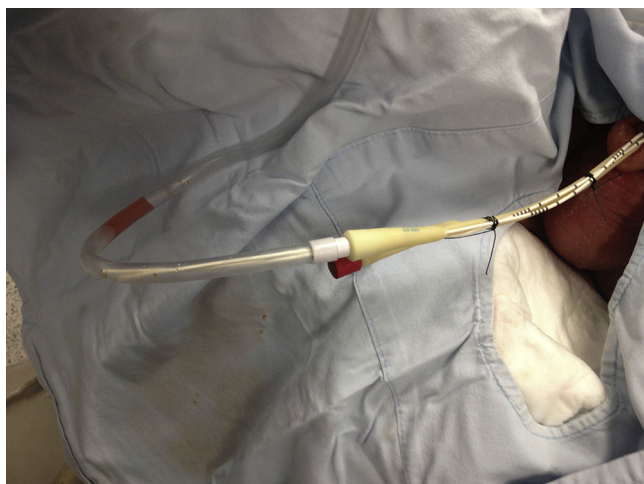Las fístulas urinarias pueden ser manejadas derivando el flujo con una sonda de cistostomía, sonda transuretral, con catéteres uretrales o con nefrostomías percutáneas<sup>3</sup>. Hay fístulas más complejas que no responden a una simple derivación y requieren corrección quirúrgica con resección del



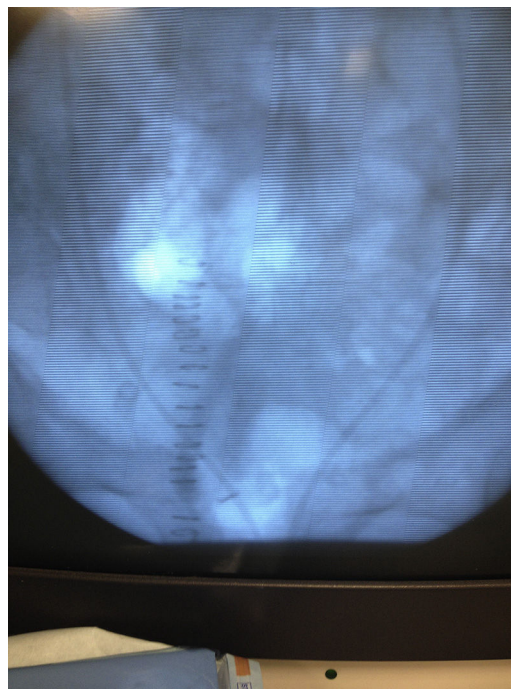
**Figura 1** Catéteres rectos exteriorizados por uretra e introducidos a canal de drenaje de la sonda.

trayecto fistuloso e interposición de tejido nativo sano para prevenir recurrencias; en los casos en los que fallan todas las derivaciones también es factible hacer una embolización ureteral. Usualmente la reparación quirúrgica se debe hacer después de 6 meses, cuando el trayecto ha madurado y la inflamación local ha disminuido<sup>1</sup>.

Todos nuestros pacientes tuvieron diferentes manejos para cáncer de próstata; está descrito que este tipo de pacientes pueden tener fístulas urinarias secundarias a los procedimientos a los que son sometidos. Aproximadamente un 0,3-3% de los pacientes sometidos a braquiterapia y un 0-0,6% de los llevados a radioterapia externa tienen como complicación una fístula urinaria<sup>4-8</sup>. Aunque estos porcentajes de complicaciones son bajos, la mitad de los pacientes a los que se les diagnostica un cáncer de próstata



**Figura 2** Sistema cerrado completo.



**Figura 3** Catéteres rectos en cavidades renales visualizados por fluoroscopia.

localizado son tratados con radiación, haciendo que el número de pacientes sea importante<sup>9</sup>.

La derivación urinaria con nefrostomía percutánea es una opción viable que disminuye el flujo urinario por la fístula, pero en algunos pacientes no es suficiente para cerrar el trayecto y además es un procedimiento difícil ya que en estos pacientes no hay dilatación de cavidades colectoras; es en este escenario donde es útil hacer una derivación renoatmosférica, ya que con este método se logra reducir al mínimo el contacto de la orina con los tejidos adyacentes, favoreciendo el cierre del trayecto fistuloso y sirviendo como una herramienta adicional para el urólogo previo a tomar la decisión de llevar al paciente a una intervención mayor como una cirugía. Se debe recordar que los pacientes que hacen estas fístulas usualmente tienen muy mala calidad de tejido por cirugías previas o procedimientos como radioterapia.

Al hacer una búsqueda exhaustiva a través de PubMed, no se encuentra experiencia de otros grupos llevando a cabo este tipo de derivaciones por lo que se decide mostrar estos casos. Cabe resaltar que 2 de los 3 pacientes tenían uretroplastias recientes por lo que la colocación de los catéteres rectos se debe hacer con cistoscopio flexible para cuidar la integridad de la anastomosis.

En este trabajo se propone incluir la derivación renoatmosférica en el algoritmo de manejo de las fístulas de tracto urinario inferior, especialmente las refractarias al manejo convencional.

## Conclusiones

En pacientes con fístulas de tracto urinario inferior refractarias al manejo convencional es posible hacer una derivación renoatmosférica endoscópica de una forma segura, reproducible y efectiva, evitando así intervenciones más complejas.

## Responsabilidades éticas

**Protección de personas y animales.** Los autores declaran que los procedimientos seguidos se conformaron a las normas éticas del comité de experimentación humana responsable y de acuerdo con la Asociación Médica Mundial y la Declaración de Helsinki.

**Confidencialidad de los datos.** Los autores declaran que han seguido los protocolos de su centro de trabajo sobre la publicación de datos de pacientes.

**Derecho a la privacidad y consentimiento informado.** Los autores han obtenido el consentimiento informado de los pacientes y/o sujetos referidos en el artículo. Este documento obra en poder del autor de correspondencia.

## Conflicto de intereses

Los autores declaran no tener ningún conflicto de intereses.

## Bibliografía

1. Shindel AW, Zhu H, Hovsepian D, Brandes SB. Ureteric embolization with stainless steel coils for managing refractory lower urinary tract fistula: A 12-year experience. *BJU Int.* 2007;99:364–4368.
2. Popuri R, Zuckerman D. Ureteral interventions. *Semin Intervent Radiol.* 2011;28:392–5.
3. Pfister R, Newhouse J. Interventional percutaneous pyeloureteral techniques II. Percutaneous nephrostomy and other procedures. *Radiol Clin North Am.* 1979;17:351–63.
4. Stone NN, Stock RG. Complications following permanent prostate brachytherapy. *Eur Urol.* 2002;41:427.
5. Hu K, Wallner K. Clinical course of rectal bleeding following I-125 prostate brachytherapy. *Int J Radiat Oncol Biol Phys.* 1998;41:263.
6. Wallner K, Roy J, Harrison L. Tumor control and morbidity following transperineal iodine 125 implantation for stage T1/T2 prostatic carcinoma. *J Clin Oncol.* 1996;14:449.
7. Huang EH, Pollack A, Levy L, Starkschall G, Dong L, Rosen I, et al. Late rectal toxicity: Dose-volume effects of conformal radiotherapy for prostate cancer. *Int J Radiat Oncol Biol Physics.* 2002;54:1314.
8. Pisansky TM, Kozelsky TF, Myers RP, Hillman DW, Blute ML, Buskirk SJ, et al. Radiotherapy for isolated serum prostate specific antigen elevation after prostatectomy for prostate cancer. *J Urol.* 2000;163:845.
9. Cherr GS, Hall C, Pineau BC, Waters GS. Rectourethral fistula and massive rectal bleeding from iodine-125 prostate brachytherapy: A case report. *Am Surg.* 2001;67:131.