



REPORTE DE CASO

Cistolitotomía percutánea en paciente con derivación urinaria compleja tipo Mitrofanoff



María Juliana Arcila Ruiz^{a,*} y Andrés Felipe Puentes Bernal^b

^a Urología 2.º año, Universidad del Rosario, Bogotá, Colombia

^b Urología, Hospital Universitario Mayor-Universidad Nacional de Colombia, Hospital Universitario Mayor-Mederi, Bogotá, Cundinamarca, Colombia

Recibido el 14 de febrero de 2015; aceptado el 9 de septiembre de 2015

Disponible en Internet el 1 de diciembre de 2015

PALABRAS CLAVE

Vejiga;
Cistolitiasis;
Cálculos vesicales;
Cistolitotomía
percutánea;
Vejiga no
neurogénica;
Mitrofanoff;
Camisa Amplatz

Resumen

Introducción y objetivos: Los cálculos vesicales son los más frecuentes del tracto urinario bajo. El factor predisponente más frecuente para la formación de cálculos vesicales es la obstrucción del tracto de salida. Presentaremos el caso de una paciente con antecedente de traumatismo uretral por fractura de pelvis, derivada con un Mitrofanoff con diagnóstico de cistolitiasis múltiple con cálculos de hasta 1 cm.

El objetivo es mostrar la posibilidad de manejo de la cistolitiasis vía percutánea en una paciente con una derivación urinaria compleja funcionante, procedimiento menos mórbido, con menor tiempo de recuperación y con resultados comparables a otras técnicas.

Materiales y métodos: Inicia el procedimiento previa cateterización del Mitrofanoff con sonda Foley 12 Fr, realizando punción suprapúbica para mediana izquierda a 2 cm de la rama púbica con aguja Chiba; posteriormente se avanzó una guía hidrofílica seguida de varilla y dilatadores secuenciales de Alken 9 Fr-27 Fr y colocación de camisa Amplatz 28 Fr. Se retiraron dilatadores conservando la guía de seguridad y se extrajeron la totalidad de los cálculos. Se ocluyó la herida y se dejó sonda Foley conectada a Cystoflo. El egreso se produjo al primer día postoperatorio, y la retirada de la sonda Foley a los 5 días postoperatorio.

Resultados: No se presentaron complicaciones, el tiempo operatorio fue de 1 h, con un día de estancia hospitalaria.

La recuperación fue satisfactoria, con un resultado exitoso en cuanto a la extracción completa de los cálculos en un solo tiempo quirúrgico.

Conclusiones: La cistolitotomía percutánea es una opción de manejo, la cual ofrece grandes ventajas. Debe ser considerada no solo en pacientes con acceso uretral restringido.

© 2015 Sociedad Colombiana de Urología. Publicado por Elsevier España, S.L.U. Todos los derechos reservados.

* Autor para correspondencia.

Correo electrónico: majujita@hotmail.com (M.J. Arcila Ruiz).

KEYWORDS

Bladder;
Cystolithiasis;
Bladder stone;
Percutaneous
cystolithotripsy;
Non neurogenic
bladder;
Mitrofanoff;
Amplatz sheath

Percutaneous cystolithotomy in a patient with a Mitrofanoff urinary diversion**Abstract**

Introduction and objectives: Bladder stones are the most common calculi of the lower genitourinary tract.

The most common predisposing factor is the bladder outlet obstruction.

The present case concerns a patient who suffered urethral trauma after a pelvis fracture, requiring a Mitrofanoff urinary diversion, and was diagnosed with multiple cystolithiasis up to 1 cm.

The objective of these paper is to show the possibility of performing a percutaneous cystolithotomy in a patient with a complex urinary diversion, being an intervention with low morbidity, and with shorter recovery time and comparable results in terms of stone free percentage rate. *Materials y methods:* The procedure starts with a prior Mitrofanoff catheterisation with a Foley catheter 12. An ultrasound-guided suprapubic left paramedian puncture was performed, followed by Chiba needle hydrophilic guidewire, stiletto, telescoped Alken dilators 9Fr-22Fr, and 28Fr Amplatz sheath. Once the percutaneous tract is established, the nephroscope and foreign body forceps were introduced and complete stone removal was achieved. The procedure ended with the extraction of the Amplatz sheath and occlusion of the wound with gauze dressing, maintaining the bladder diversion with the Foley catheter to a draining collector system. Discharge was given at day 1 post-operative, nad the Foley catheter was removed after 5 days.

Results: No complications occurred, the operative time was 1 hour, and 1 day of hospital stay. Satisfactory recovery with a successful outcome in terms of complete stone removal in only 1 surgery.

Conclusions: Percutaneous cystolithotomy is a management option which offers advantages comparable with other techniques. It should not just be considered in patients with urethral restricted access.

© 2015 Sociedad Colombiana de Urología. Published by Elsevier España, S.L.U. All rights reserved.

Introducción y objetivos

Los cálculos vesicales son los litos más frecuentes del tracto urinario bajo, siendo el 5% de todos los cálculos del tracto genitourinario¹.

Los cálculos vesicales pueden ser primarios o secundarios, siendo los primarios los que se desarrollan en la ausencia de cualquier factor anatómico, funcional o infeccioso, y son más frecuentes en niños menores de 10 años con un pico de incidencia entre los 2 y los 4 años; en la mayoría de los casos son solitarios y una vez son quitados rara vez se vuelven a presentar. Los cálculos secundarios, por lo general ocurren en hombres mayores de 60 años con obstrucción del tracto urinario inferior. El factor pre-disponible más frecuente para la formación de cálculos vesicales en pacientes con vejiga no neurogénica es la obstrucción del tracto de salida, en quienes hay un vaciamiento incompleto de la vejiga asociado a retención de fragmentos litiásicos².

El caso a presentar es el de una paciente de género femenino de 22 años con antecedente de traumatismo uretral por fractura de pelvis secundario a un accidente de tránsito, que es derivada con un Mitrofanoff realizado hace 15 años, en quien se documentó cistolitiasis múltiple con cálculos de hasta 1 cm, asociado a infecciones urinarias recurrentes.

El objetivo del trabajo es mostrar la posibilidad de manejo de la cistolitiasis vía percutánea en una paciente

joven con una derivación urinaria compleja funcionando, procedimiento menos mórbido, con menor tiempo de recuperación y con resultados comparables a otras técnicas en cuanto a porcentaje libre de cálculos.

Materiales y métodos

Se realizó el procedimiento en salas de cirugía bajo anestesia general. Previa cateterización del Mitrofanoff con sonda Foley 12Fr para llenar la vejiga, y de esta forma bajo guía ecográfica tener seguridad del sitio de punción, posteriormente realizando punción suprapúbica para mediana izquierda a 2 cm de la rama púbica con aguja Chiba, para luego avanzar la guía hidrofílica seguida de la varilla y dilataores secuenciales de Alken 9Fr-27Fr y colocación de la camisa Amplatz 28Fr. En la [figura 1](#) se aprecia la visión endoscópica de los litos.

Se retiraron los dilataores conservando la guía de seguridad, se introdujo el nefroscopio y la pinza de cuerpo extraño, para realizar la extracción de la totalidad de los cálculos. En la [figura 2](#) se aprecia la visión endoscópica del Mitrofanoff y en la [figura 3](#) los litos extraídos.

Se ocluyó la herida con apósito de gasa y se dejó la sonda Foley conectada a Cystoflo.

Se dio el egreso el primer día postoperatorio y se retiró la sonda Foley a los 5 días postoperatorio.

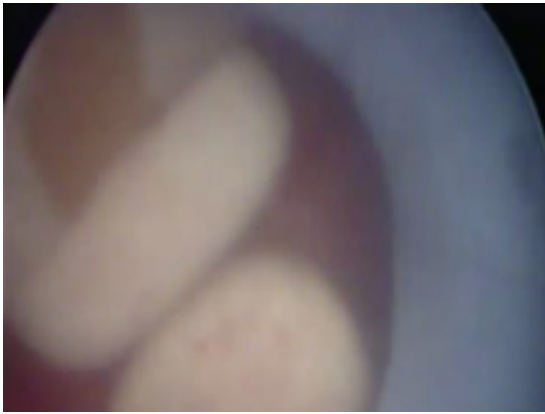


Figura 1 Visión endoscópica de cálculos vesicales.

Resultados

No se presentaron complicaciones durante el procedimiento, el tiempo operatorio fue aproximadamente de 1 h, con un día de estancia hospitalaria.

La paciente presentó mínimo dolor, y la recuperación fue satisfactoria con un resultado exitoso en cuanto a la extracción completa de los cálculos en un solo tiempo quirúrgico.

Discusión

Los cálculos vesicales son los litos más frecuentes del tracto urinario bajo, siendo el 5% de todos los cálculos del tracto genitourinario^{1,3}.

Los cálculos vesicales pueden ser primarios o secundarios, siendo los primarios los que se desarrollan en la ausencia de cualquier factor anatómico, funcional o infeccioso. Los cálculos secundarios, por lo general, ocurren en hombres mayores de 60 años con obstrucción del tracto urinario inferior.

El factor predisponente más frecuente para la formación de cálculos vesicales en pacientes con vejiga no neurogénica es la obstrucción del tracto de salida, en quienes hay un vaciamiento incompleto de la vejiga asociado a retención de fragmentos litiásicos, y ocurre entre el 45% al 79% de todos los pacientes diagnosticados con litiasis vesical².




Figura 2 Visión endoscópica del Mitrofanoff.



Figura 3 Litos extraídos.

Existen múltiples tratamientos descritos para el manejo de la cistolitiasis, como la cistolitotomía transuretral, la cirugía abierta y la cistolitotomía percutánea.

Es importante tener en cuenta todas las opciones de manejo existentes, evaluar cómo se adecuan a cada tipo de paciente en particular, y teniendo en cuenta el caso presentado se excluía de entrada el abordaje transuretral dejando como opciones el manejo abierto y percutáneo^{4,5}.

La cistolitotomía, con la utilización del Holmium YAG láser, ha mostrado efectividad en la desintegración de litos mayores de 3 cm^{6,7}.

Sin embargo, es importante tener en cuenta que cuando nos enfrentamos a pacientes con acceso uretral restringido el panorama es diferente, haciendo necesaria la implementación de otras alternativas quirúrgicas⁸.

El abordaje percutáneo permite la extracción de cálculos múltiples y/o de gran tamaño por medio de un procedimiento mínimamente invasivo con tiempos cortos de recuperación y baja morbilidad asociada⁹. Se evita el acceso uretral, lo cual debe ser contemplado en algunos casos.

El abordaje percutáneo se ha descrito incluso a un abordaje cistoscópico simultáneo, con buenas tasas de extracción de cálculos grandes, y se ha descrito la realización de prostatectomía transuretral en el mismo tiempo quirúrgico, demostrando que no aumenta la estancia hospitalaria, ni las complicaciones¹⁰.

La gran mayoría de los reportes en la literatura sobre la cistolitotomía percutánea son en relación con cálculos vesicales en pacientes pediátricos, asociados a neovejigas con intestino^{11,12}.

Una de la series más grandes reporta 74 pacientes en un periodo de 7 años, todos manejados con cistolitotomía percutánea y con excelentes resultados en cuanto a tasa libre de cálculos, complicaciones y tiempo de estancia hospitalaria, recomendando de esta forma el abordaje percutáneo para casos complejos de cálculos vesicales en vejigas reconstruidas¹³.

El acceso uretral restringido también plantea un escenario complejo, y se debe tener en cuenta el abordaje percutáneo, dados los beneficios nombrados.

Conclusiones

La cistolitotomía percutánea es una opción de manejo de la litiasis vesical, la cual ofrece grandes ventajas en cuanto a tiempo de recuperación, dolor postoperatorio y tasas libres de cálculos equiparables con otras técnicas. Debe ser considerada no solo en pacientes con acceso uretral restringido.

Responsabilidades éticas

Protección de personas y animales. Los autores declaran que para esta investigación no se han realizado experimentos en seres humanos ni en animales.

Confidencialidad de los datos. Los autores declaran que en este artículo no aparecen datos de pacientes.

Derecho a la privacidad y consentimiento informado. Los autores declaran que en este artículo no aparecen datos de pacientes.

Conflicto de intereses

Los autores declaran no tener ningún conflicto de intereses.

Bibliografía

1. Schwartz BF, Stoller ML. The vesical calculus. *Urol Clin North Am.* 2000;27:333-46.
2. Prodromos P, Konstantinos M, Junaid M, Islam J, Noor B. The management of bladder lithiasis in the modern era of endourology. *J Urol.* 2012;79:980-6.
3. Campbell-Walsh Urology. Chapter 89. Lower urinary tract calculi. 10th ed. Philadelphia: Elsevier Inc.;2012.
4. Kumar A, Dalela D, Dalela D, Goel A, Paul S, Sankhwar SN. The twin amplatz sheath method: a modified technique of percutaneous cystolithotripsy for large bladder stones in female patients. *J Surg Tech Case Report.* 2013;5:109-11.
5. Papatsoris AG, Varkarkis I, Dellis A, Deliveliotis C. Bladder lithiasis: From open surgery to lithotripsy. *Urol Res.* 2006;34:163-7.
6. Teichman JM, Rogenes VJ, McIver BJ, Harris JM. Holmium: yttriumaluminum-garnet laser cystolithotripsy of large bladder calculi. *Urology.* 1997;50:44-8.
7. Kawahara T, Ito H, Terao H, Kato Y, Ogawa T, Kubota Y, et al. Amplatz. Sheath for cystolithotripsy using Ho:YAG laser in female patients. *Urology.* 2012;80:1154-5.
8. Hammad FT, Kaya M, Kazim E. Bladder calculi: Did the clinical picture change? *J Urol.* 2006;67:1154-8.
9. Miller DC, Park JM. Percutaneous cystolithotomy using a laparoscopic entrapment sac. *Urology.* 2003;62:333-6.
10. Sofer M, Kaver I, Greenstein A, Bar Yosef Y, Mabjeesh N, Chen J, et al. Refinements in treatment of large bladder calculi: Simultaneous percutaneous suprapubic and transurethral cystolithotripsy. *J Urol.* 2004;64:651-4.
11. Kisku S, Sen S, Karl S, Mathai J, Thomas RJ, Barla R. Bladder calculi in the augmented bladder: A follow-up study of 160 children and adolescents. *J Pediatr Urol.* 2015;11, 66.e1e66.e6.
12. Barber TD, DaJusta D, Gargollo PC. Outpatient 'mini' percutaneous cystolithotomy following complex lower urinary tract reconstruction. *J Pediatr Urol.* 2013;9:479-e482.
13. Breda A, Mossanen M, Leppert J, Harper J, Schulam PG, Churchill B. Percutaneous cystolithotomy for calculi in reconstructed bladders: Initial UCLA experience. *J Urol.* 2010;183:1989-93.