




Sociedad Colombiana de Urología®

REVISTA UROLOGÍA Colombiana

www.elsevier.es/uroco



REPORTE DE CASO

Tumores renales bilaterales sincrónicos de células claras con trombo tumoral bilateral, reporte de caso



Hugo Daniel Osorio Rúa^a, José Jaime Correa Ochoa^b, Alejandro Vélez Hoyos^c,
Marcela Riveros Ángel^c y Carlos Humberto Martínez González^{b,*}

^a Residente de Urología, Universidad CES, Medellín, Colombia

^b Urólogo-Oncólogo, Hospital Pablo Tobón Uribe, Medellín, Colombia

^c Patólogo, Hospital Pablo Tobón Uribe, Medellín, Colombia

Recibido el 26 de enero de 2016; aceptado el 4 de julio de 2016

Disponible en Internet el 4 de agosto de 2016

PALABRAS CLAVE

Tumor renal;
Riñón;
Sincrónico;
Trombo tumoral

Resumen

Introducción: El cáncer de células renales representa 2-3% de los tumores malignos. El compromiso bilateral se presenta en 1,8 -11%, mientras el trombo tumoral asociado en la vena renal o en la cava inferior un 4-15%. Se reporta el caso de una paciente con tumores renales bilaterales, sincrónicos con trombo tumoral bilateral. En nuestro conocimiento, el primer caso reportado de estas características.

Materiales y métodos: Descripción de un caso de tumores renales sincrónicos bilaterales en mujer de 46 años. El tumor izquierdo de 15 cm con necrosis importante e invasión de vena renal ipsilateral con extensión a vena cava inferior (nivel II); del lado derecho tumor renal de polo superior de 5 cm, 100% endofítico con trombo tumoral con extensión a vena renal (nivel I). Se realizó inicialmente nefrectomía radical izquierda más trombectomía y rafia de la cava inferior con linfadenectomía retroperitoneal. Posteriormente, una nefrectomía parcial con trombectomía de la vena renal derecha, requiriendo ecografía intraoperatoria.

Resultados: Evolución postoperatoria adecuada. Patología final del riñón izquierdo con carcinoma renal de células claras, Fuhrman 3, invasión a vena, márgenes negativos, ganglios negativos retroperitoneales e iliacos, y patología de riñón derecho con carcinoma renal de células claras con invasión a la vena y márgenes negativos, Fuhrman 2. Seguimiento de 8 meses sin recurrencias y función renal conservada.

Conclusiones: A pesar de la morbimortalidad, se considera que en casos de carcinoma renal con trombo tumoral, e inclusive con compromiso a vena cava inferior y compromiso sincrónico bilateral, es posible realizar un tratamiento quirúrgico exitoso logrando la curación y manteniendo adecuada función renal.

© 2016 Sociedad Colombiana de Urología. Publicado por Elsevier España, S.L.U. Todos los derechos reservados.

* Autor para correspondencia.

Correo electrónico: cmartinez@hptu.org.co (C.H. Martínez González).

<http://dx.doi.org/10.1016/j.uroco.2016.07.003>

0120-789X/© 2016 Sociedad Colombiana de Urología. Publicado por Elsevier España, S.L.U. Todos los derechos reservados.

KEYWORDS

Renal tumour;
Kidney;
Synchronous;
Tumour thrombus

Bilateral synchronous renal cell carcinoma with bilateral thrombus**Abstract**

Introduction: Renal cell carcinoma represents 2%-3% of malignant tumours, with 1.8%-11% of cases being bilateral, and 4%-15% associated with tumour thrombus in the renal vein or inferior vena cava. A report is presented on a patient with bilateral synchronous renal tumours and bilateral tumour thrombus. To our knowledge, this is the first reported case with these characteristics.

Materials and methods: A case report of bilateral synchronous renal tumours in a 46 year-old woman with a left 15 cm tumour including necrosis and ipsilateral tumour thrombus compromising the renal vein and the inferior vena cava (Level II). She also had a 5 cm right renal tumor, 100% endophytic, in the superior renal pole with level I tumour thrombus.

A left radical nephrectomy with thrombectomy was performed, as well as inferior vena cava repair plus retroperitoneal lymphadenectomy. A right partial nephrectomy with renal vein thrombectomy was then performed in a second operation that required intraoperative ultrasound.

Results: There was a satisfactory recovery after surgery. The final pathology reported the left kidney with a clear renal cell carcinoma, Fuhrman 3, vascular invasion, negative margins, negative retroperitoneal, and iliac nodes. The right kidney with clear renal cell carcinoma, vascular invasion, negative margins, and Fuhrman 2.

After 8 months of follow-up, the patient is free of recurrence with normal renal function.

Conclusions: Despite the morbidity and mortality associated with synchronous renal carcinoma with bilateral tumour thrombus, it is possible to achieve adequate oncological control with surgical treatment, preserving the renal function.

© 2016 Sociedad Colombiana de Urología. Published by Elsevier España, S.L.U. All rights reserved.

Introducción

El compromiso bilateral por cáncer de células renales ha sido ampliamente documentado en la literatura, así como el compromiso por trombo tumoral asociado en la vena renal o en la cava inferior. Es importante distinguir entre el compromiso sincrónico (en el mismo momento del diagnóstico) y metacrónico (diagnóstico de una lesión y posteriormente en el tiempo otra de características similares). Las dificultades del compromiso renal bilateral por carcinoma se deben a que es un órgano vital y su remoción bilateral de tipo radical o parcial aumenta el riesgo de requerir largos periodos de hemodiálisis incrementando la morbimortalidad. Diferentes publicaciones han demostrado que el manejo indicado para este tipo de lesiones es la nefrectomía radical y en casos seleccionados por compromiso bilateral la cirugía conservadora de nefronas. El cirujano se puede ver enfrentado a algunos retos para planear el procedimiento como determinar cuál de las lesiones reseca inicialmente, si realizar nefrectomía radical o parcial en el mismo tiempo operatorio o, al contrario, implementar cirugía por pasos; inclusive determinar que este tipo de pacientes no se benefician de manejo quirúrgico por el tamaño de las lesiones y el compromiso por trombo tumoral de grandes vasos, llevándolo a decidir el inicio inmediato de una terapia sistémica. Es por esto que se recomienda la realización de este tipo de procedimientos en centros de experiencia.

Objetivo: reportar el caso de una paciente con tumores renales bilaterales, sincrónicos con trombo tumoral

bilateral. En nuestro conocimiento, es el primer caso reportado de estas características en la literatura mundial

Descripción del caso

Paciente de 46 años, de sexo femenino, con antecedente patológico de hipotiroidismo subclínico, quirúrgico de cesárea, alérgica a la aspirina y antecedente familiar de hipertensión arterial.

Ingresó en nuestro centro por síntomas constitucionales y respiratorios, por lo que se realiza una TAC de tórax, descartando lesiones torácicas tumorales primarias o metastásicas, infecciosas o adenopatías. Sin embargo, los cortes inferiores demostraron masas renales bilaterales, requiriendo mejor caracterización mediante TAC abdominal contrastada con multidetectores, evidenciando una masa renal izquierda de 15 cm con necrosis, neovascularización importante hacia el polo superior e invasión a la vena renal ipsilateral. Además, se visualizó una masa renal derecha de 4 cm intrarrenal con nefrometría de 10 (figs. 1 y 2). La imagen reporta compromiso por trombo tumoral en la vena cava inferior y vena renal izquierda, y además trombo tumoral en vena renal derecha. No se evidenciaron adenopatías en el examen físico ni en las imágenes realizadas. Tampoco fueron visualizadas imágenes metastásicas, de diseminación ósea o de lesión hepática asociada. Se realizaron paraclínicos prequirúrgicos encontrando creatinina 0,96 mg/dL, BUN 11,7 mg/dL, calcio 9,6 mmol/L, hemoglobina de 15,6 g/dL, leucocitos 11.100/mm³ y neutrófilos de 68%. El uroanálisis no demostró

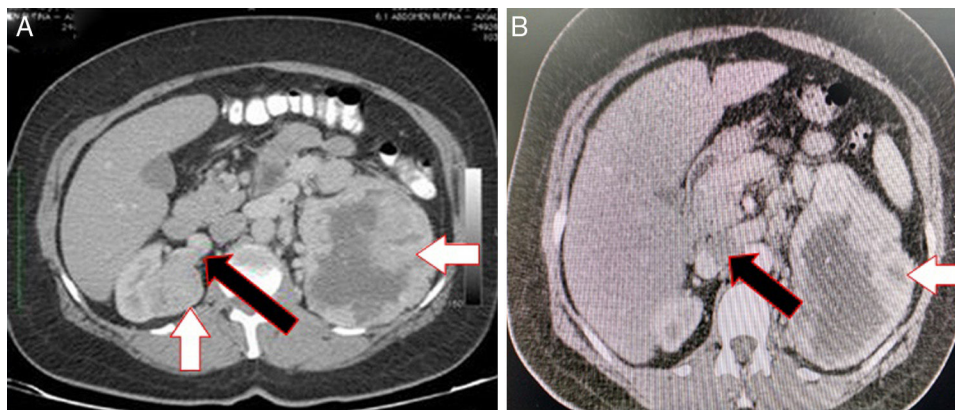


Figura 1 A) Tomografía abdominal contrastada en corte axial señalando con flechas blancas gran masa renal izquierda con necrosis en su interior y masa renal derecha completamente endofítica. La flecha negra muestra el trombo tumoral llegando a la vena renal derecha. B) Se demuestra con flecha blanca la gran masa renal izquierda y con la flecha negra la ausencia de contraste en la vena cava inferior por trombo tumoral.

hematuria. No se realizó resonancia magnética dado que la tomografía era clara con el diagnóstico y el nivel del trombo tumoral.

En este caso considerando que el riesgo de progresión del tumor izquierdo era más alto por el tamaño de la masa y el riesgo de embolismo del trombo tumoral de mayor tamaño, se decide comenzar por una nefrectomía radical izquierda, trombectomía de vena renal y resección de la misma hasta el ostium con rafia de vena cava y linfadenectomía retroperitoneal e iliaca. Se planeó para un segundo tiempo quirúrgico nefrectomía parcial derecha compleja por tratarse de tumor endofítico y con trombo en la vena renal en paciente con riñón único.

En agosto del 2014 es llevada a nefrectomía radical izquierda más trombectomía de vena renal, rafia en cava inferior y linfadenectomía retroperitoneal. Debido a que el compromiso se limitaba a un trombo tumoral nivel II izquierdo y nivel I derecho, y que los cirujanos son 2 urólogos oncólogos con experiencia en la realización este tipo de procedimientos, no fue necesario el acompañamiento por cirugía vascular. El acceso quirúrgico en la nefrectomía

radical abierta fue realizado bajo una incisión hemichevron, encontrando un tumor renal de aproximadamente 20 cm que comprometía la totalidad del riñón izquierdo, un trombo en vena renal protruyendo a la cava inferior (nivel II), múltiples vasos de gran calibre producto de neovascularización tumoral y adherencias al colon y al epiplón. La duración total del procedimiento quirúrgico fue de 4 h y 15 min. Requirió estancia en UCE para monitorización, sin necesidad de soporte vasopresor o inotrópico. Presentó evolución adecuada, dándose de alta al cuarto día postoperatorio.

Reingresa a los 8 días por dolor en flanco derecho por colecistitis acalculosa tratada por cirugía general y radiología intervencionista con colecistostomía percutánea.

Una vez recuperada de su cuadro biliar, se realiza nefrectomía parcial en cuña con trombectomía de vena renal (fig. 3). Por tratarse un tumor con trombo asociado y con puntaje alto de 11 en nefrometría (RENAL score); el procedimiento fue realizado mediante técnica abierta con incisión en flanco, evidenciando un tumor renal derecho de polo superior de 5 cm, 100% endofítico, con trombo tumoral (nivel I) que se extiende hasta vena renal. El hilio contenía

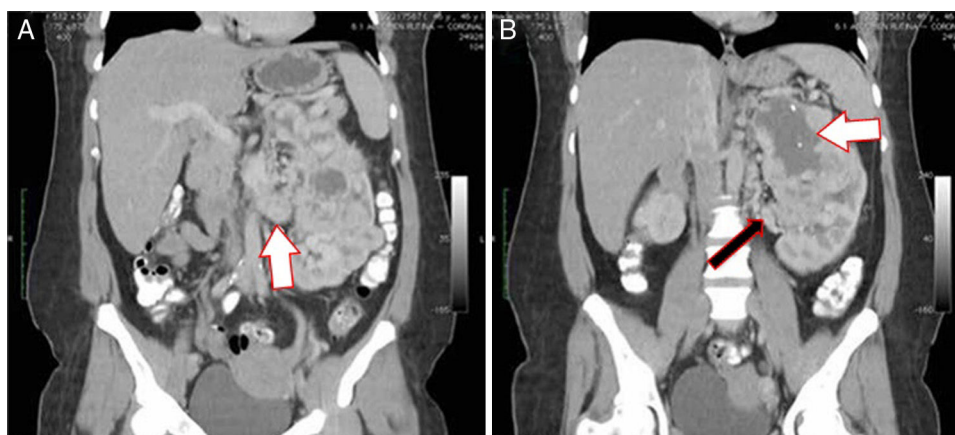


Figura 2 A) Tomografía abdominal contrastada corte coronal que muestra trombo en vena renal izquierda (flecha blanca). B) Necrosis en polo superior de masa renal izquierda (flecha blanca) e importante neovascularización secundaria al tumor (flecha negra).

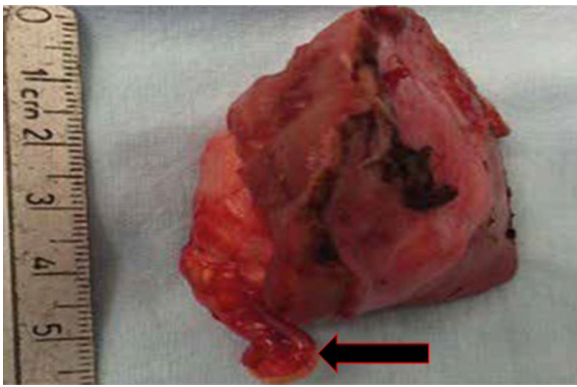


Figura 3 Totalidad del espécimen macroscópico de nefrectomía parcial en cuña, evidenciando tumor renal derecho de polo superior de 5 cm, 100% endofítico. La flecha muestra el trombo que entra en la vena renal.

2 arterias renales. Por lo endofítico de la lesión se requirió de ecografía intraoperatoria para guiar la resección. Se decidió isquemia fría por la dificultad técnica de la masa y considerarse más segura, siendo en total una isquemia de 43 min, lo equivalente a 10 min de isquemia fría y 33 min de isquemia caliente. Es de aclarar que con este procedimiento no son tomadas muestras por congelación pues el tiempo de isquemia es crítico y no permite la espera. El sangrado total fue 700 cc. La paciente fue extubada para su paso a recuperación. Por su procedimiento quirúrgico es trasladada a la UCE para monitorización, sin requerir soporte vasopresor ni inotrópico. Progresó luego con adecuada evolución, por lo que se considera alta del servicio al noveno día posquirúrgico.

Evolución postoperatoria, adecuada. Patología final que muestra el riñón izquierdo con carcinoma renal de células claras, Fuhrman 3 (fig. 4), sin invasión a grasa perirrenal, márgenes negativos. Además, con tumor macroscópicamente visible en la vena renal, pero sin invadirla en su margen; ganglios negativos retroperitoneales e ilíacos para una clasificación pT3aN0M0. La patología del espécimen del riñón derecho correspondió a carcinoma renal de células claras con invasión a la vena, encontrando la lesión a 1 mm del borde de resección inferior, sin evidenciar lesiones

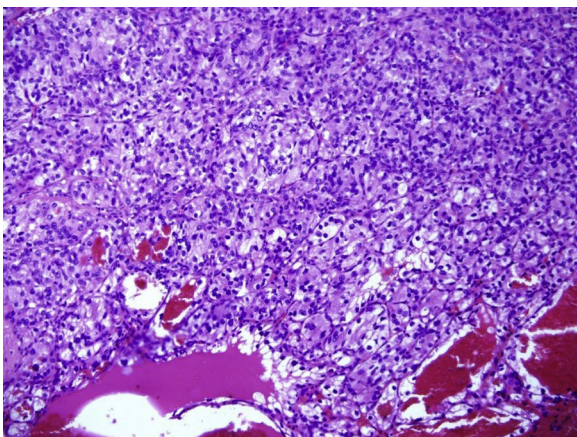


Figura 4 Imagen microscópica con magnificación a 100x realizando diagnóstico de carcinoma renal de células claras Fuhrman 3 del riñón izquierdo.

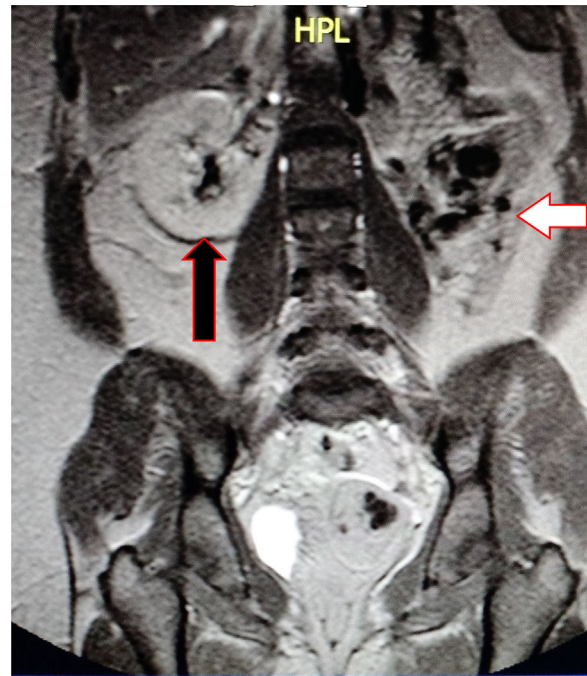


Figura 5 Corte coronal de resonancia magnética abdomino-pélvica con imagen potenciada en T1 donde se señala con la flecha negra el riñón derecho de configuración normal y con la flecha blanca la ausencia quirúrgica del riñón izquierdo con sitio ocupado por asas intestinales.

histológicas en la grasa perirrenal, con identificación de trombo renal y con compromiso de la vena renal por carcinoma con bordes de resección libres de lesión, Fuhrman 2. Seguimiento de 10 meses con imágenes de resonancia de abdomen sin evidenciar masas, colecciones, adenopatías ni signos que sugieran recaída tumoral. El riñón derecho se visualiza de morfología normal, sin masas quísticas ni sólidas y adecuado drenaje del riñón único (fig. 5). La función renal fue conservada documentada por controles de creatinina de 1,3 mg/dl en su primera revisión postoperatoria y su control posterior a los 8 meses de 1,17 mg/dl, considerada como adecuada para una paciente monorrena.

Por parte de cirugía general se realizó colecistectomía laparoscópica con adecuada evolución.

Discusión

El cáncer de células renales representa 2-3% de los tumores malignos^{1,2}, convirtiéndose en la lesión sólida más común del riñón y comprometiendo aproximadamente el 90% de todas las lesiones malignas renales según la clasificación histopatológica y genética de Heidelberg³. Al ser un órgano par puede verse afectado exactamente por las mismas influencias carcinogénicas, genéticas y ambientales⁴. Cuenta con una predominancia masculina de 1.5:1 y con un pico de incidencia entre los 60 y 70 años⁵. El compromiso bilateral en esta malignidad ha sido reportado en un 1,8-11%¹. Es importante anotar que esta lesión tiene un componente angiogénico importante, presentando trombo tumoral neoplásico en promedio de un 10%⁶ y para algunos autores entre el 4-15%⁷. Para los tumores de células renales sincrónicos, se

prefiere un acceso en 2 etapas, aunque otros investigadores han tratado ambos tumores simultáneamente sin diferencias estadísticamente significativas en las complicaciones y todos con una técnica de abordaje transperitoneal⁸. El manejo en 2 pasos permite que la función renal esté protegida durante la recuperación del traumatismo operatorio por el riñón contralateral con lesión tumoral; además, es de mejor tolerancia y brinda una recuperación más rápida en el paciente⁹. El tratamiento quirúrgico es claramente la primera opción para esta patología y el compromiso trombotico neoplásico está asociado a peor comportamiento biológico^{10,11}. Además, la tasa de sobrevida a 5 años es del 68,4% y la incidencia mundial aumenta un 2% anualmente¹². La tríada clásica de dolor en el flanco, hematuria macroscópica y masa abdominal palpable actualmente es tan baja como de un 6 a un 10% y se correlaciona con enfermedad avanzada y pobre pronóstico¹. El hallazgo incidental de este tipo de lesiones mediante un estudio imagenológico abdominal alcanza del 13 al 27%, tal y como ocurrió con esta paciente. Una minoría de estas lesiones cursa con aumento de la captación de contraste en la tomografía, indicativas de cáncer¹³. La tomografía es el estudio imagenológico estándar para diagnosticar el tumor y, aunque la resonancia nuclear magnética es el estudio ideal para evaluar los trombos tumorales vasculares, los nuevos tomógrafos con multidetectores también permiten con precisión evaluar la extensión del trombo, lo que es esencial para determinar el tipo de abordaje quirúrgico^{1,7}.

A pesar de los avances en radioterapia, quimioterapia e inmunoterapia, el manejo estándar para el carcinoma de células renales con trombo tumoral continúa siendo el manejo quirúrgico y se busca reseca en bloque el riñón con el trombo tumoral adjunto. Esta terapia ha demostrado ser la única efectiva por más de 30 años¹⁴. Berg fue el primero en reportar nefrectomía y cavotomía para el tratamiento de tumor células renales con trombo tumoral extendiéndose a la vena cava inferior; desde entonces, el tratamiento intensivo incluyendo la trombectomía, ha mejorado el pronóstico de pacientes con esta condición y es ampliamente utilizado¹⁵.

A pesar de no evidenciar ganglios en el examen macroscópico ni en la TAC, por el tamaño de la lesión, presencia de necrosis abundante y alto riesgo por presencia de trombo tumoral bilateral, se consideró realizar linfadenectomía para maximizar las posibilidades de curación. Basados en el estudio de Crispin et al., las características patológicas de los tumores renales son asociados con el riesgo de metástasis ganglionares linfáticas regionales las cuales progresan al primer drenaje linfático de cada riñón. Según estos hallazgos, recomiendan que en el momento de realizar la linfadenectomía esta corresponda al lado ipsilateral de los grandes vasos y en la región interaortocava desde la crura diafragmática hasta la arteria iliaca común¹⁶. El estudio de Tilki et al. demostró los diversos patrones de enfermedad metastásica y la respuesta al tratamiento, al investigar el impacto de la metástasis y la localización en la sobrevida específica para el cáncer. Este estudio multiinstitucional evidenció en 2017, en pacientes que fueron llevados a nefrectomía radical y trombectomía tumoral, que casi la mitad de los pacientes presentaron compromiso ganglionar linfático sincrónico o metástasis en órganos distantes (175 y 880 pacientes, respectivamente), hallando

sobrevida superior en pacientes con metástasis a distancia solitaria comparada con compromiso ganglionar linfático¹⁷. Esta fue una razón adicional para realizar la linfadenectomía en nuestra paciente. Históricamente, la nefrectomía parcial era restringida a casos de riñón solitario o tumores bilaterales renales, posteriormente se trasladó a masas menores de 4 cm e incluso mayores si su resección era quirúrgicamente posible. También ha demostrado que preservar el tejido renal previene o retrasa el inicio de una terapia de reemplazo renal. La nefrectomía parcial además ofrece un beneficio para la salud cardiovascular en aquellos pacientes que son seleccionados adecuadamente para este procedimiento por la asociación de insuficiencia renal y enfermedad cardiovascular¹⁸.

Conclusiones

A pesar de la morbimortalidad que implica este tipo de cirugías, se considera que en casos de carcinoma renal con trombo tumoral e inclusive con compromiso a vena cava inferior y compromiso sincrónico bilateral, es posible realizar tratamiento quirúrgico exitoso logrando la curación y manteniendo adecuada función renal.

Responsabilidades éticas

Protección de personas y animales. Los autores declaran que para esta investigación no se han realizado experimentos en seres humanos ni en animales.

Confidencialidad de los datos. Los autores declaran que en este artículo no aparecen datos de pacientes.

Derecho a la privacidad y consentimiento informado. Los autores declaran que en este artículo no aparecen datos de pacientes.

Conflicto de intereses

Los autores declaran no tener conflicto de interés.

Agradecimientos

A la universidad CES y al Hospital Pablo Tobón Uribe, por permitirnos ampliar fronteras del conocimiento.

Bibliografía

1. Ljungberg B, Bensalah K, Canfield S, Dabestani S, Hofmann F, Hora M, et al. EAU guidelines on renal cell carcinoma: 2014 update. *Eur Urol.* 2015;67:913–24.
2. Ferlay J, Soerjomataram I, Dikshit R, Eser S, Mathers C, Rebelo M, et al. Cancer incidence and mortality worldwide: Sources, methods and major patterns in GLOBOCAN 2012. *Int J Cancer.* 2015;136:E359–86.
3. Kovacs G, Akhtar M, Beckwith BJ, Bugert P, Cooper CS, Delahunt B, et al. The Heidelberg classification of renal cell tumours. *J Pathol.* 1997;183:131–3.
4. Wiklund F, Tretli S, Choueiri TK, Signoretti S, Fall K, Adami H-O. Risk of bilateral renal cell cancer. *J Clin Oncol Off J Am Soc Clin Oncol.* 2009;27:3737–41.

5. Pischon T, Lahmann PH, Boeing H, Tjønneland A, Halkjaer J, Overvad K, et al. Body size and risk of renal cell carcinoma in the European Prospective Investigation into Cancer and Nutrition (EPIC). *Int J Cancer*. 2006;118:728–38.
6. Boorjian SA, Sengupta S, Blute ML. Renal cell carcinoma: Vena caval involvement. *BJU Int*. 2007;99:1239–44.
7. Denardi F, Reis LO, Oliveira RRM, Ferreira F, Ferreira U. [Renal tumor with inferior vena cava thrombus. Surgical approach and prognosis]. *Actas Urol Esp*. 2009;33:372–7.
8. Jacobs BL, Gibbons EP, Gayed BA, Whetstone JL, Hrebinko RL. Management of bilateral synchronous renal cell carcinoma in a single versus staged procedure. *Can J Urol*. 2009;16:4507–11.
9. Becker F, Siemer S, Tzavaras A, Suttman H, Stoeckle M. Long-term survival in bilateral renal cell carcinoma: A retrospective single-institutional analysis of 101 patients after surgical treatment. *Urology*. 2008;72:349–53.
10. Bastian PJ, Haferkamp A, Akbarov I, Albers P, Müller SC. Surgical outcome following radical nephrectomy in cases with inferior vena cava tumour thrombus extension. *Eur J Surg Oncol J Eur Soc Surg Oncol Br Assoc Surg Oncol*. 2005;31:420–3.
11. Kim HL, Zisman A, Han K-R, Figlin RA, Belldegrun AS. Prognostic significance of venous thrombus in renal cell carcinoma. Are renal vein and inferior vena cava involvement different? *J Urol*. 2004;171:588–91.
12. Pirola GM, Saredi G, Damiano G, Marconi AM. Renal cell carcinoma with venous neoplastic thrombosis: A ten years review. *Arch Ital Urol Androl Organo Uff Soc Ital Ecogr Urol E Nefrol Assoc Ric Urol*. 2013;85:175–9.
13. Öztürk H. Bilateral synchronous adrenal metastases of renal cell carcinoma: A case report and review of the literature. *Oncol Lett*. 2015;9:1897–901.
14. Gill IS, Aron M, Gervais DA, Jewett MAS. Clinical practice. Small renal mass. *N Engl J Med*. 2010;362:624–34.
15. Manassero F, Mogorovich A, di Paola G, Valent F, Perrone V, Signori S, et al. Renal cell carcinoma with caval involvement: Contemporary strategies of surgical treatment. *Urol Oncol*. 2011;29:745–50.
16. Crispen PL, Breau RH, Allmer C, Lohse CM, Cheville JC, Leibovich BC, et al. Lymph node dissection at the time of radical nephrectomy for high-risk clear cell renal cell carcinoma: Indications and recommendations for surgical templates. *Eur Urol*. 2011;59:18–23.
17. Tilki D, Hu B, Nguyen HG, dall’Era MA, Bertini R, Carballido JA, et al. Impact of synchronous metastasis distribution on cancer specific survival in renal cell carcinoma after radical nephrectomy with tumor thrombectomy. *J Urol*. 2015;193:436–42.
18. Ghandour RA, Danzig MR, McKiernan JM. Renal cell carcinoma: Risks and benefits of nephron-sparing surgery for T1 tumors. *Adv Chronic Kidney Dis*. 2015;22:258–65.