



## CASO CLÍNICO

# Fijación intramedular del cúbito en luxofracturas de Monteggia con deformidad plástica y en tallo verde del cúbito. Reporte de 4 casos



Rodrigo Huertas Tafur<sup>a</sup>, María C. Ponce de León<sup>a</sup>, Camilo A. Estrada Cely<sup>b</sup>,  
Edgar F. Ruiz Contreras<sup>b</sup> y Ricardo José Méndez Medina<sup>c,\*</sup>

<sup>a</sup> Ortopedista Infantil, Departamento de Ortopedia Infantil, Instituto de Ortopedia Infantil Roosevelt, Bogotá, Colombia

<sup>b</sup> Residente de Ortopedia y Traumatología, Universidad El Bosque, Bogotá, Colombia

<sup>c</sup> Médico Epidemiólogo, Instituto de Ortopedia Infantil Roosevelt, Bogotá, Colombia

Recibido el 26 de noviembre de 2014; aceptado el 1 de febrero de 2016

Disponible en Internet el 13 de abril de 2016

### PALABRAS CLAVE

Fractura de  
Monteggia;  
Luxación de codo;  
Niños

**Resumen** Presentamos cuatro pacientes que fueron atendidos en el Instituto de Ortopedia Infantil Roosevelt (IOIR) con luxofractura de Monteggia, los cuales se trataron con reducción cerrada y fijación percutánea con clavo intramedular del cúbito como tratamiento definitivo de esta luxofractura. No se encontraron reluxaciones ni infecciones en los pacientes, lo que sugiere que éste puede ser un método efectivo para el manejo definitivo de esta lesión.

*Nivel de evidencia clínica:* Nivel IV.

© 2016 Sociedad Colombiana de Ortopedia y Traumatología. Publicado por Elsevier España, S.L.U. Todos los derechos reservados.

### KEYWORDS

Monteggia fracture;  
Elbow dislocation;  
Children

**Intramedullary nail fixation for greenstick and plastic deformity of the ulna in Monteggia fractures. Report of four cases**

**Abstract** Four patients that presented a Monteggia fracture were treated by means of a closed reduction and percutaneous fixation of the ulna with an intramedullary nail as permanent treatment at the Roosevelt Institute for Orthopedics Pediatrics (IOIR). No relapse or infections occurred, which seems to indicate that this procedure is an effective technique for the treatment of this type of injury.

*Level of evidence:* IV.

© 2016 Sociedad Colombiana de Ortopedia y Traumatología. Published by Elsevier España, S.L.U. All rights reserved.

\* Autor para correspondencia.

Correo electrónico: [rjmendezm86@gmail.com](mailto:rjmendezm86@gmail.com) (R.J. Méndez Medina).

## Introducción

La luxofractura de Monteggia fue descrita por primera vez en 1814 por Giovanni Bautista Monteggia, quien la definió como una luxación de la cúpula radial asociada con una fractura del cúbito<sup>1</sup>. En 1958, José Luis Bado realizó una descripción más detallada y extensa de la lesión, en la cual se dio a conocer la clasificación que lleva su nombre y se discriminaba por dirección de la luxación de la cúpula y la fractura asociada, lo que generó 5 categorías diferentes<sup>2</sup>.

El patrón de la fractura del cúbito suele ser completa o en tallo verde, y la localización varía de acuerdo con el tipo de lesión. El 70% de las fracturas son de tipo I; el 3%, del tipo II; el 23%, del tipo III, y el 1% del tipo IV<sup>3</sup>. La luxación de la cúpula radial no siempre se diagnostica y con frecuencia pasa inadvertida, reportándose porcentajes de falta de diagnóstico inicial, entre el 25 y el 50% de los casos<sup>4,5</sup>.

El manejo en la mayoría de los casos se hace recurriendo a maniobras de reducción cerrada e inmovilización con yeso braquimetacarpiano, en que se mantiene el codo en flexión de 100° y pronosupinación extrema para mejorar la estabilidad de la articulación radiocapitelar<sup>1</sup>. Para casos de fracturas inestables o relajación de la cúpula radial por recurrencia de la deformidad plástica, es necesario recurrir a maniobras de reducción abierta con fijación intramedular del cúbito<sup>6,7</sup>.

En la bibliografía<sup>8</sup> distintos grupos han resaltado la importancia de identificar el tipo de fractura del cúbito, especialmente los casos de fracturas en tallo verde y su indicación de tratamiento por el riesgo de recurrencia de la deformidad y luxación crónica, con sus implicaciones en el tratamiento. Así aparecen descritas diferentes técnicas<sup>9-11</sup> de fijación del cúbito utilizando clavos intramedulares que mantienen la reducción de la fractura y que sirven también como herramienta de reducción, especialmente en los casos de deformidades plásticas marcadas, lo que permite una mejor reducción y estabilidad. Aunque la corrección quirúrgica de una relajación o de una lesión inveterada puede producir buenos resultados, éstos generalmente suelen estar acompañados de algún grado de pérdida de movilidad que se traduce en limitación funcional<sup>12,13</sup>.

Se presentan cuatro casos de luxofracturas de Monteggia manejadas en el IOIR que requirieron fijación intramedular del cúbito para reducción de la fractura y mantenimiento de la reducción de la luxación radiocapitelar.

## Descripción de casos

### Caso 1

Paciente de sexo femenino de 3 años que sufrió traumatismo directo sobre antebrazo derecho. En el examen físico se observa codo derecho con edema moderado y deformidad sobre extremo proximal del antebrazo, con imposibilidad para realizar movimientos del codo y el antebrazo por dolor, sin déficit neurológico. Se toman proyecciones radiográficas del codo, en las cuales se observa deformidad plástica del cúbito asociada con luxación lateral de la cúpula radial, clasificando la lesión como una luxofractura de Monteggia Bado tipo III (fig. 1). Se llevó a cabo cirugía; se realizó reducción cerrada de luxofractura de Monteggia y fijación percutánea de cúbito con clavo de Steinmann 2.0 y se obtuvo adecuada estabilidad de la fractura y de la articulación radiocapitelar (fig. 1). Se realizó retiro del clavo de Steinmann a las 8 semanas y se obtuvo control radiológico que mostraba adecuado proceso de consolidación de la fractura y reducción de la luxación. En el control clínico a los 14 meses postoperatorios se encontraron arcos de movilidad del codo en flexión de 130°, extensión de -5° y pronosupinación completa (fig. 2). Los controles radiográficos muestran consolidación de la fractura y adecuada congruencia radiocapitelar (fig. 3).

### Caso 2

Paciente de sexo masculino de 6 años, quien fue atendido en el IOIR por presentar traumatismo en extensión del miembro superior izquierdo, con posterior edema, dolor y limitación funcional. En el examen físico se encontró edema

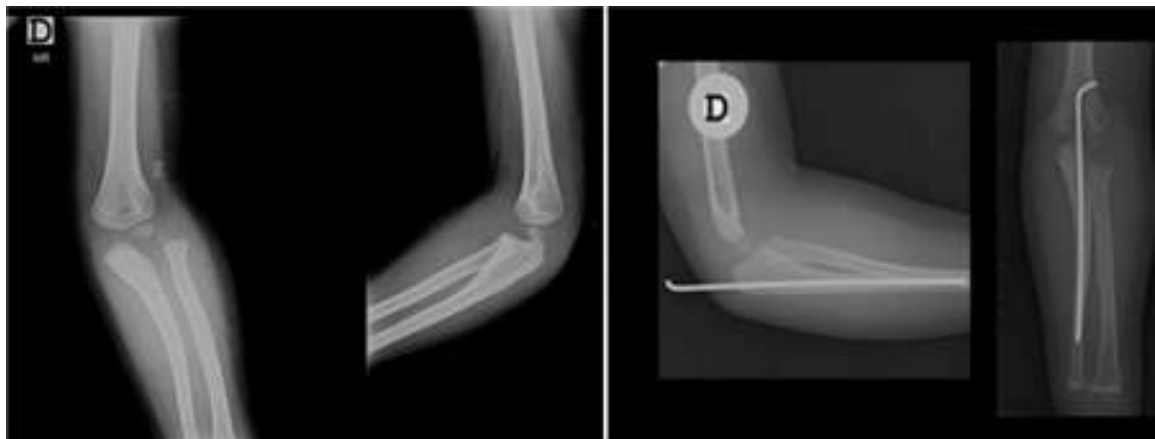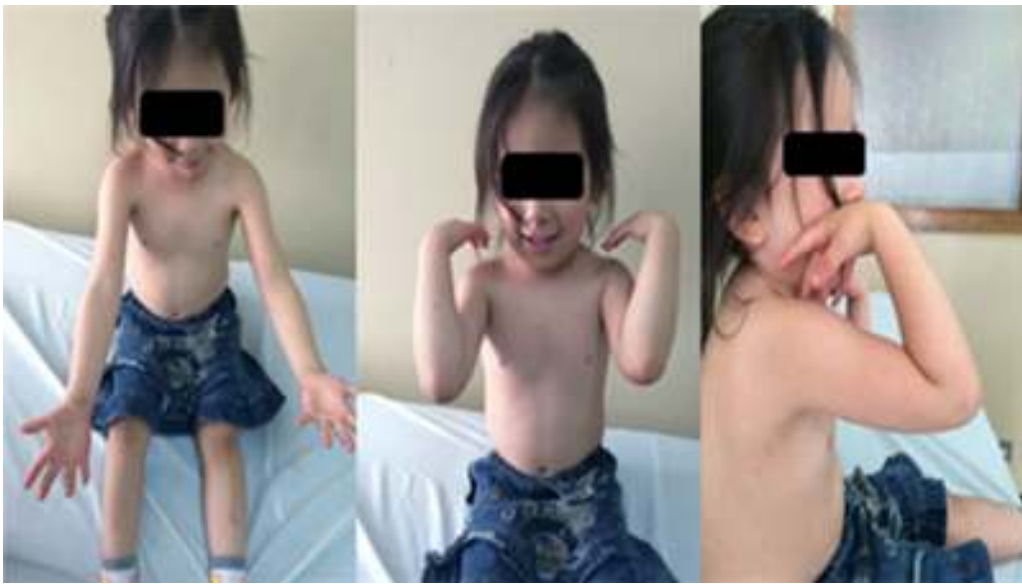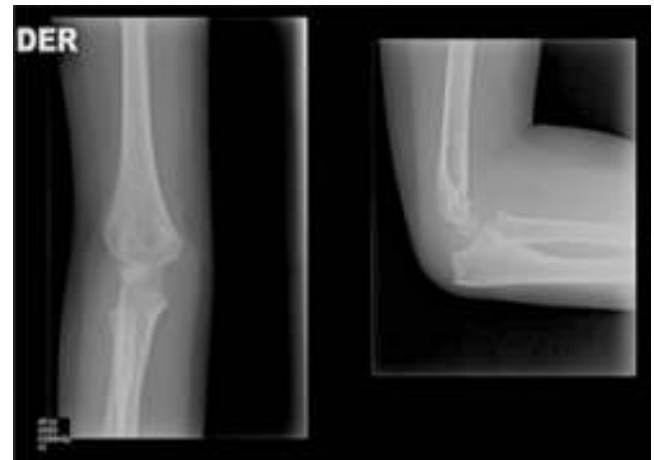


Figura 1 Radiografía de codo derecho preoperatoria y postoperatoria. Corresponde a una luxofractura de Monteggia de tipo III de Bado.

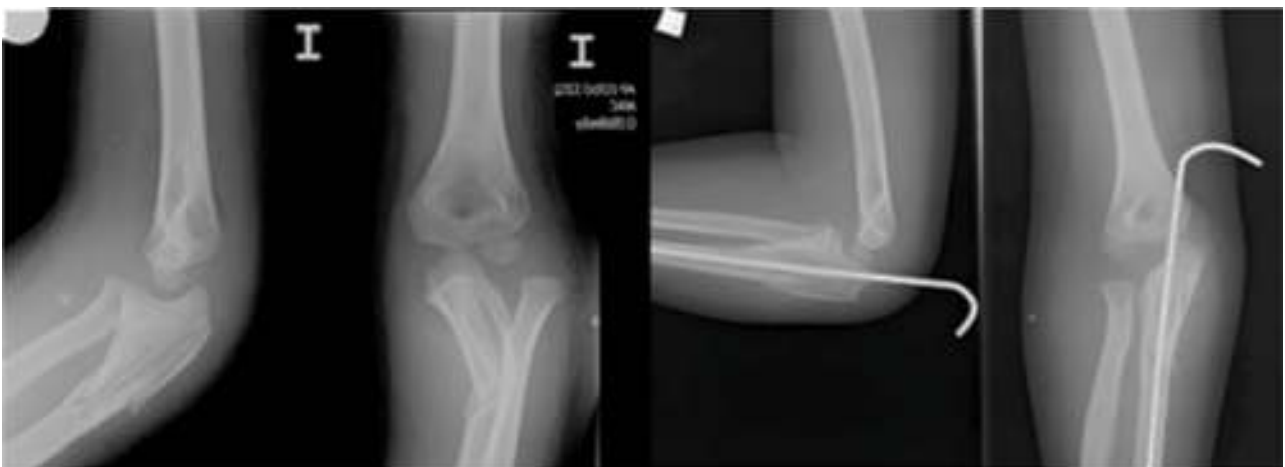

**Figura 2** Arcos de movilidad a los 14 meses tras la cirugía.

del codo con hematoma sobre la cara lateral e imposibilidad para la flexoextensión del codo, así como imposibilidad para realizar extensión del pulgar. Se realizaron radiografías del codo, en las cuales se observó fractura en tallo verde del cúbito proximal y luxación lateral de la cúpula radial. Se realizó diagnóstico de luxofractura de Monteggia Bado tipo III (fig. 4). Es llevado el paciente a reducción cerrada de luxofractura de Monteggia y fijación percutánea del cúbito izquierdo. Posteriormente se verificó la estabilidad y reducción de la lesión (fig. 4). Se realizó retiro del clavo de Steinmann luego de ocho semanas y durante los controles posteriores se evidenció recuperación completa de la lesión neurológica. En el seguimiento a 6 meses se encontraron arcos de movilidad del codo en flexión de  $110^\circ$ , extensión de  $0^\circ$ , supinación completa y pronación de  $40^\circ$  (fig. 5). Durante los controles radiográficos se observó fractura consolidada y reducción de la luxación de la cúpula radial izquierda (fig. 6).



**Figura 3** Radiografía de codo AP y lateral a los 14 meses tras la cirugía.



**Figura 4** Radiografía de codo izquierdo preoperatoria y postoperatoria. Corresponde a una fractura-luxación de Monteggia de tipo III de Bado. Se observa reducción de la fractura del cúbito y de la luxación radiocapitelar.

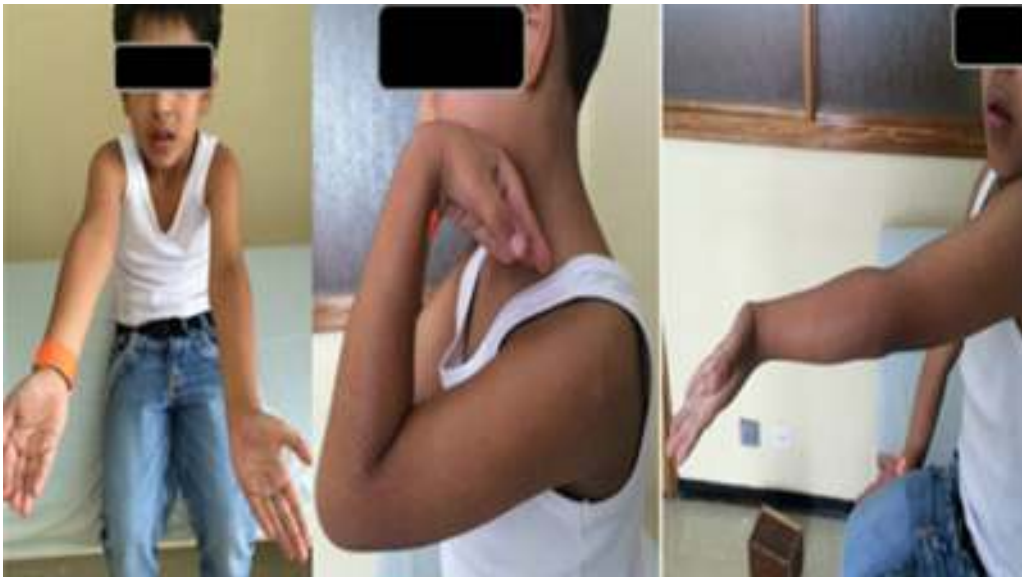

Figura 5 Arcos de movilidad a los 14 meses tras la cirugía.

### Caso 3

Paciente de sexo femenino de 6 años de edad quien presentó trauma en miembro superior izquierdo con posterior deformidad y dolor. En el examen físico se observó edema sobre codo izquierdo y limitación para los arcos de movilidad del codo sin déficit neurológico. Se realizaron radiografías del codo en las que se evidenció luxofractura de Monteggia de tipo III de Bado (fig. 7). Se llevó a cabo procedimiento quirúrgico para realizar reducción cerrada de luxofractura de Monteggia y fijación del cúbito con clavo percutáneo endomedular de Steinmann. Se verificó una adecuada reducción mediante visión fluoroscópica y radiográfica (fig. 7). A las 5 semanas del procedimiento quirúrgico se retiró de clavo de manera ambulatoria. En sus controles durante 8 meses

presentó ganancia de sus arcos de movilidad hasta llegar a la normalidad. Los controles radiográficos mostraron consolidación de fractura de cúbito y adecuada reducción de la cúpula radial izquierda.

### Caso 4

Paciente de sexo femenino de 3 años, con traumatismo contundente sobre el codo y brazo derecho, con posterior edema, dolor y limitación funcional. En el examen físico se encontró imposibilidad para realizar arcos de movilidad del codo con un examen neurológico normal. Se tomaron radiografías de codos comparativos donde se observa luxofractura de Monteggia de tipo I de Bado (fig. 8). Se realizó una reducción cerrada de la luxofractura de Monteggia y fijación percutánea del cúbito derecho con un clavo de Steinmann y se verificó una adecuada reducción y estabilidad de la luxofractura mediante visión fluoroscópica y con radiografías (fig. 8). Se realizaron controles posquirúrgicos durante 4 meses en los cuales presentó ganancia de arcos de movilidad hasta su normalidad y controles radiográficos donde se observó consolidación de la fractura del cúbito y reducción de la luxación de la cúpula radial derecha (fig. 9).

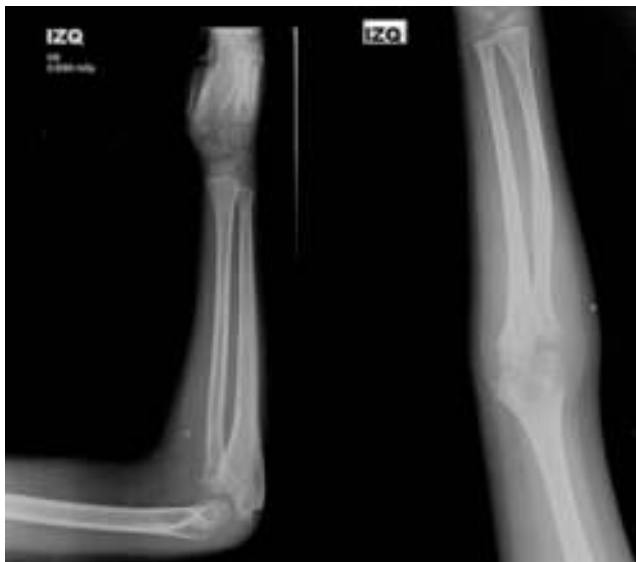
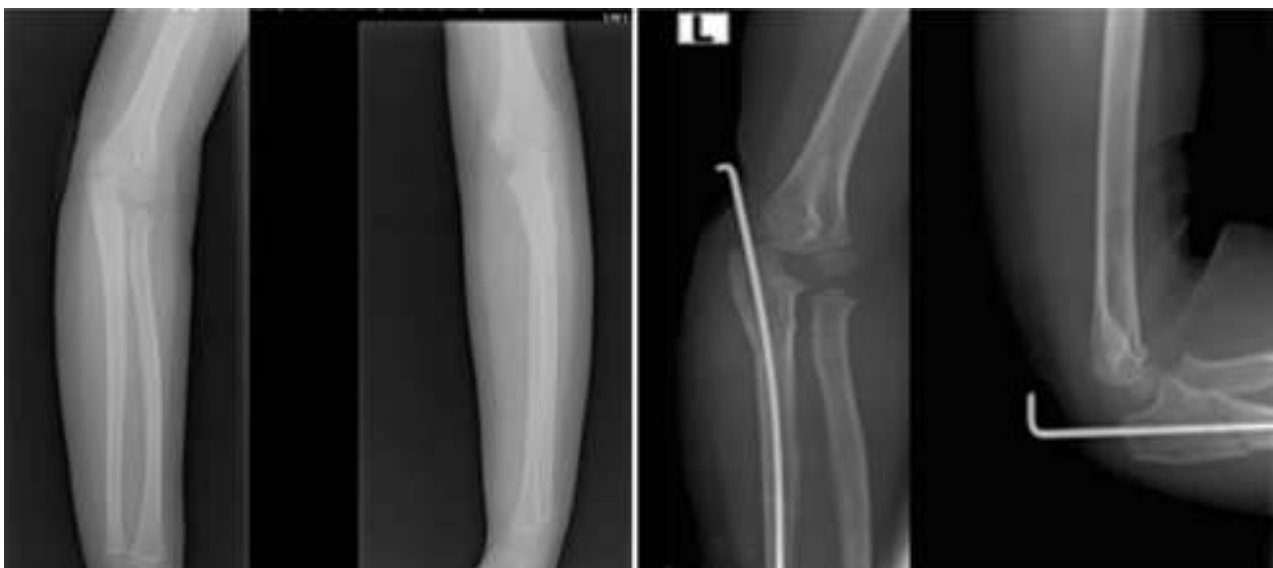
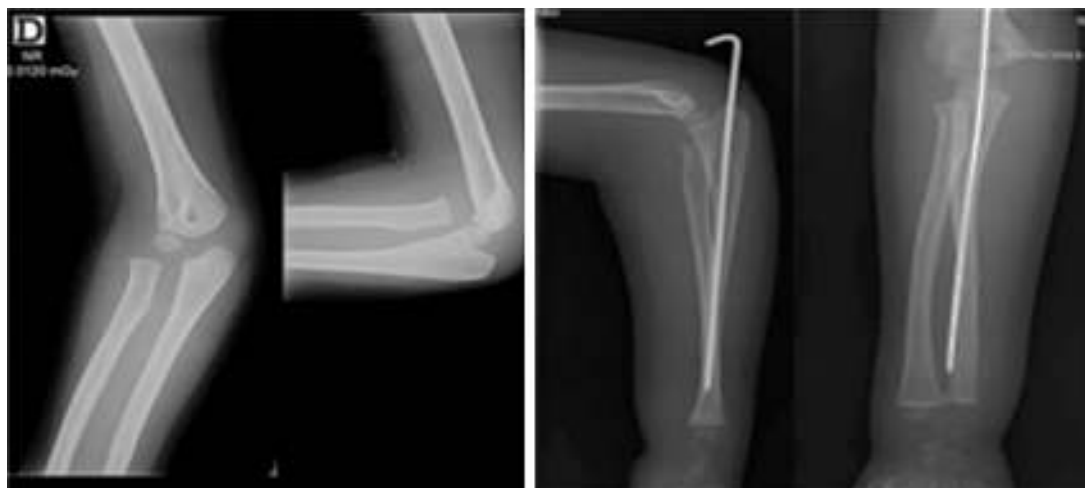Figura 6 Radiografía de codo AP y lateral a los 6 meses tras la cirugía.

### Discusión

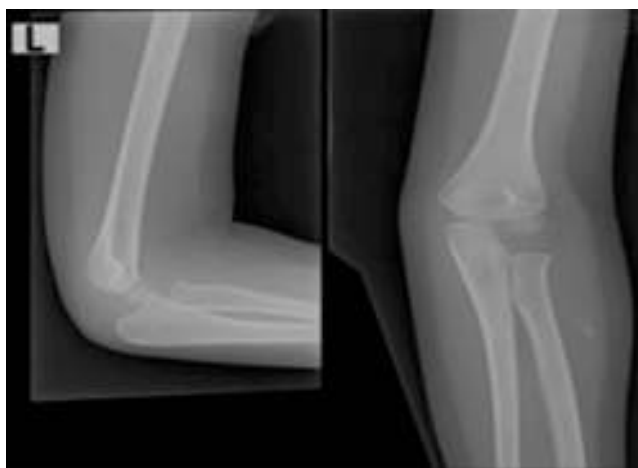
El advenimiento de nuevas técnicas quirúrgicas, en este caso las técnicas de enclavamiento intramedular, junto con sus beneficios, como la disminución de las complicaciones, nos da la oportunidad de aplicar los principios básicos para el manejo de este tipo de fractura de manera segura y evitar tiempos prolongados y posiciones extremas de inmovilización, así como reluxaciones, por lo que creemos que esta técnica quirúrgica puede ser una opción de tratamiento para pacientes con este tipo de lesión, pues favorece la estabilidad de la luxación y la reducción de la fractura.



**Figura 7** Radiografía de codo izquierdo preoperatoria y postoperatoria. Corresponde a una fractura-luxación de Monteggia de tipo III de Bado y a reducción de la fractura de cúbito y de la luxación radiocapitelar.



**Figura 8** Radiografía de codo derecho preoperatoria y postoperatoria. Corresponde a una fractura-luxación de Monteggia de tipo I de Bado y a reducción de la fractura de cúbito y de la luxación radiocapitelar.



**Figura 9** Radiografía de codo izquierdo AP y lateral a los 6 meses tras la cirugía.

## Responsabilidades éticas

**Protección de personas y animales.** Los autores declaran que los procedimientos seguidos se conformaron a las normas éticas del comité de experimentación humana responsable y de acuerdo con la Asociación Médica Mundial y la Declaración de Helsinki.

**Confidencialidad de los datos.** Los autores declaran que han seguido los protocolos de su centro de trabajo sobre la publicación de datos de pacientes.

**Derecho a la privacidad y consentimiento informado.** Los autores han obtenido el consentimiento informado de los pacientes y/o sujetos referidos en el artículo. Este documento obra en poder del autor de correspondencia.

## Conflicto de intereses

En este trabajo se garantizó el respeto de los derechos de los pacientes en cada fase del seguimiento de conformidad con la Declaración de Helsinki y su revisión vigente. Adicionalmente, no existe conflicto de interés de los investigadores.

## Bibliografía

1. Macintyre NR, Ilyas AM, Jupiter JB. Treatment of forearm fractures. *Acta Chir Orthop Traumatol Cech.* 2009;76:7–14.
2. Schmidt CM, Mann D, Schnabel M. Elastic stable intramedullary nailing as alternative therapy for pediatric Monteggia fractures. *Unfallchirurg.* 2008;111:350–7.
3. Eglseder WA, Zadnik M. Monteggia fractures and variants: review of distribution and nine irreducible radial head dislocations. *South Med J.* 2006;99:723–7.
4. Fowles JV, Sliman N, Kassab MT. The Monteggia lesion in children. Fracture of the ulna and dislocation of the radial head. *J Bone Joint Surg Am.* 1983;65:1276–82.
5. Devnani AS. Missed Monteggia fracture dislocation in children. *Injury.* 1997;28:131–3.
6. Guven M, Eren A, Kadioglu B, Yavuz U, Kilincoglu V, Ozkan K. The results of treatment in pediatric Monteggia equivalent lesions. *Acta Orthop Traumatol Turc.* 2004;42:90–6.
7. Pugh DM, Galpin RD, Carey TP. Intramedullary Steinmann pin fixation of forearm fractures in children. Long-term results. *Clin Orthop Relat Res.* 2000;376:39–48.
8. Leonidou A, Pagkalos J, Lepetsos P, Antonis K, Flieger I, Tsiridis E, et al. Pediatric Monteggia fractures: a single-center study of the management of 40 patients. *J Pediatr Orthop.* 2012;32:352–6. Disponible en: <http://www.ncbi.nlm.nih.gov/pubmed/22584834>
9. Kemnitz S, De Schrijver F, De Smet L. Radial head dislocations with plastic deformation of the ulna in children. A rare and frequently missed condition. *Acta Orthop Belg.* 2000;66:359–62.
10. Barry M, Paterson JMH. Flexible intramedullary nails for fractures in children. *J Bone Joint Surg Br.* 2004;86:947–53.
11. Mann D, Schnabel M, Baacke M, Gotzen L. Results of elastic stable intramedullary nailing (ESIN) in forearm fractures in childhood. *Unfallchirurg.* 2003;106:102–9.
12. Slongo T, Fernandez FF. Incorrectly healed Monteggia lesion in childhood and adolescence. *Unfallchirurg.* 2011;114:311–22.
13. Stitgen A, McCarthy JJ, Nemeth BA, Garrels K, Noonan KJ. Ulnar fracture with late radial head dislocation: Delayed Monteggia fracture. *Orthopedics.* 2012;35:e434–7.