

CASO CLÍNICO

Traumatismo de alta energía con luxación anterior de hombro y fractura concomitante del acromion. Reporte de caso



Andrés Arismendi Montoya^{a,*}, Hernán D. Gallego Eusse^b,
María P. Duque Orozco^b, Vilijam Zdravkovic^c y Bernhard Jost^c

^a Ortopedista y Traumatólogo de Hombro y Codo, Clínica del Campestre, Medellín, Colombia

^b Departamento de Ortopedia y Traumatología, Universidad Pontificia Bolivariana, Medellín, Colombia

^c Departamento de Ortopedia y Traumatología, Kantonsspital, Sankt Gallen, Suiza

Recibido el 4 de julio de 2015; aceptado el 5 de octubre de 2016

Disponible en Internet el 2 de noviembre de 2016

PALABRAS CLAVE

Traumatismo de alta energía;
Luxación anterior de hombro;
Fractura de acromion

Resumen Aunque se conocen casos en la bibliografía sobre luxación posterior de hombro con fractura concomitante del acromion, no hay ningún reporte de luxación anterior de hombro con fractura del acromion. Se presenta un caso que involucra a un paciente de 51 años, que sufrió un traumatismo de alta energía con luxación anterior del hombro y fractura desplazada del acromion. A pesar de que el paciente no tenía signos clínicos de un impacto directo en el hombro, la fractura de acromion fue interpretada como una lesión por tracción deltoidea debido al traumatismo de alta energía. Después de la reducción cerrada de la luxación de hombro, la fractura de acromion se trató con éxito de forma conservadora.

Nivel de evidencia clínica. Nivel IV.

© 2016 Sociedad Colombiana de Ortopedia y Traumatología. Publicado por Elsevier España, S.L.U. Todos los derechos reservados.

* Autor para correspondencia.

Correo electrónico: mellizoster@gmail.com (A. Arismendi Montoya).

KEYWORDS

High energy trauma;
Anterior shoulder
dislocation;
Acromion fracture

High-energy trauma with anterior shoulder dislocation and concomitant fracture of the acromion: Case report

Abstract Whereas posterior shoulder dislocation with a concomitant acromion fracture is known in literature, there is no report of an anterior shoulder dislocation with an acromion fracture. We report a case involving a 51-year-old patient sustaining a high-energy trauma with an anterior shoulder dislocation and displaced acromion fracture. As the patient had no clinical signs of a direct impact to the shoulder, the acromion fracture was interpreted as a deltoid traction injury due to the high-energy trauma. After closed reduction of the shoulder the acromion fracture was successfully treated conservatively.

Evidence level. IV.

© 2016 Sociedad Colombiana de Ortopedia y Traumatología. Published by Elsevier España, S.L.U. All rights reserved.

Introducción

Los pacientes con traumatismo torácico grave pueden presentar fracturas escapulares y otras lesiones asociadas. Algunas de ellas ponen en peligro la vida, como hemotórax o neumotórax, fracturas costales, rotura de vísceras, traumatismo craneoencefálico y fracturas de huesos largos entre el 75 y el 88%¹⁻³.

La lesión traumática es la causa más frecuente de inestabilidad del hombro, que representa aproximadamente el 95% de las luxaciones anteriores del hombro⁴⁻⁸. La luxación anterior de hombro puede estar asociada con lesiones óseas, como fracturas de la tuberosidad mayor y lesiones tipo Bankart que, si se desplazan, pueden requerir tratamiento quirúrgico. Las fracturas de acromion asociadas con luxaciones del hombro son raras, por lo general están causadas por un traumatismo directo en el acromion y se han reportado solo en combinación con luxaciones posteriores^{9,10}. Las fracturas aisladas del acromion o proceso coracoideo son menos frecuentes que las fracturas de otras partes de la escápula y representan solo el 8 y el 7% de todas las fracturas escapulares, respectivamente¹¹. Mientras que las fracturas del acromion y la espina de la escápula se producen más a menudo como resultado de un impacto directo y concentrado en la región superior del hombro, las fracturas del proceso coracoideo muy probablemente son resultado de lesiones por tracción a través del bíceps y coracobíceps (tendón conjunto).

La fractura del acromion en el presente caso estuvo causada muy probablemente por una fuerza de tracción directa a través del músculo deltoides ya que no había absolutamente ninguna señal de impacto directo ni presencia de lesiones en la piel de la zona del hombro izquierdo. Suponemos que, en el momento del impacto, el paciente estaba sosteniendo con firmeza el volante, pero el tórax sufrió una desaceleración súbita. Esto produjo un vector de fuerza resultante que tiró del brazo hacia adelante y luxó el hombro en sentido anterior. Obviamente, esta luxación anterior no estuvo causada por una abducción/rotación externa habitual. El vector de fuerza se transfirió a través del músculo deltoides y causó una fractura por avulsión de todo el acromion.

La evaluación radiológica de las luxaciones traumáticas agudas del hombro (serie traumatológica) incluyen proyección anteroposterior, transescapular lateral (Y-) y axilares¹². La vista axilar a menudo es difícil de obtener en un entorno traumático agudo a causa de la incomodidad del paciente, pero puede ser muy importante. En este caso particular, la proyección axilar también era esencial para confirmar la reducción tanto de la luxación anterior del hombro como de la fractura del acromion. La tomografía puede ser útil en pacientes con lesiones óseas complejas, pero no era necesaria en este caso.

Reporte de caso

Un paciente de 51 años, conductor de motocicleta, sufrió una colisión contra un vehículo en movimiento y experimentó un impacto violento en el hemitórax izquierdo. El paciente ingresó en el servicio de urgencias y refirió dificultad respiratoria, dolor en hemitórax izquierdo y dolor intenso en hombro izquierdo. La inspección del hombro reveló una prominencia de la cabeza humeral inferior y anterior a la articulación del hombro, una depresión debajo del deltoides y un acromion deprimido a la palpación sin ningún tipo de laceraciones o abrasiones de la piel en la parte posterior y la parte superior del hombro. El paciente sostenía su brazo en abducción y rotación interna. Se encontró, además, crepitación dolorosa a lo largo de varias costillas en el hemitórax anterior izquierdo sin enfisema subcutáneo. Las radiografías del hombro izquierdo (serie traumatológica) y una proyección torácica anteroposterior estándar pusieron de manifiesto una luxación anterior del hombro izquierdo, una fractura desplazada del acromion y fracturas de 7 costillas con un hemoneumotórax concomitante (fig. 1).

Una vez que se establecieron los diagnósticos, el paciente fue sedado con una sola dosis de 3 ml de midazolam y 3 mg de morfina i.v. Adicionalmente, se inyectaron 10 ml de lidocaína por vía posterolateral directamente en la articulación glenohumeral. A continuación, se redujo fácilmente la luxación con una maniobra gentil de aducción y rotación externa, y se inmovilizó con un cabestrillo en rotación interna. Después de la reducción satisfactoria de la luxación del hombro, el cirujano de tórax realizó una toracostomía

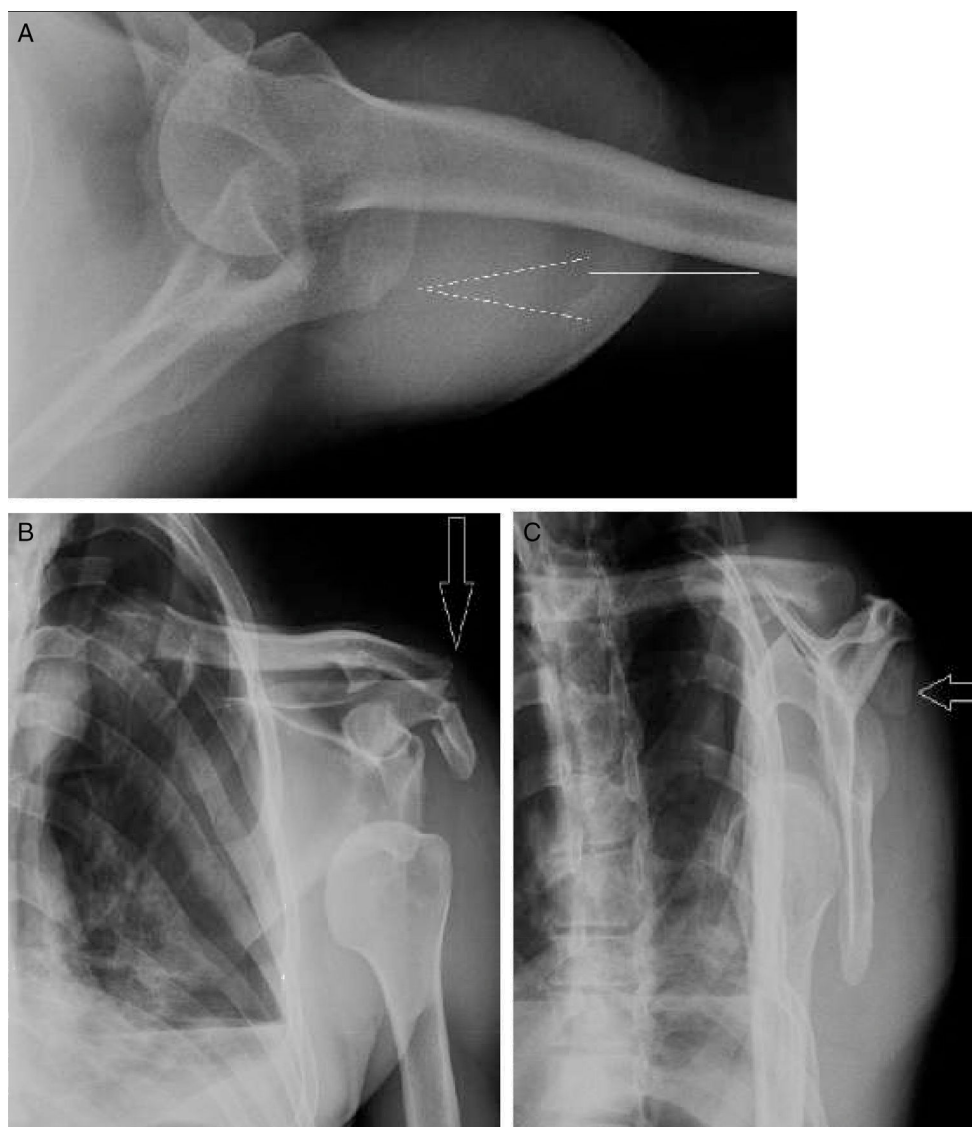


Figura 1 Radiografías iniciales con evidencia de luxación anterior del hombro y fractura desplazada del acromion (flecha). Proyección axilar (A), anteroposterior del hombro (B) y lateral de escápula (C).

en el hemitórax izquierdo. El paciente se trató en la unidad de cuidados intensivos durante 72 horas hasta que se pudo retirar la sonda torácica. La radiografía estándar de hombro y la torácica de control revelaron un hombro izquierdo centrado y reducido, una fractura de acromion no desplazada y una reabsorción completa del hemoemotórax. No hubo lesiones pulmonares adicionales causadas por las fracturas costales (fig. 2).

Tres semanas después del accidente, el paciente inició terapia física y se le retiró el cabestrillo. Se hizo hincapié en el restablecimiento de la movilidad activa del hombro y el fortalecimiento muscular periescapular. El seguimiento clínico y radiológico 8 semanas después del traumatismo mostró una rehabilitación completa del hombro sin desplazamiento secundario y signos radiológicos de consolidación de la fractura del acromion. El paciente informó solo de un leve dolor residual procedente de las fracturas costales (figs. 3 y 4).

Discusión

El hombro de nuestro paciente se redujo en la sala de emergencia bajo sedación y aplicación intraarticular de anestésicos locales. Al reducir el hombro, la fractura del acromion también pudo ser perfectamente reducida. Adicionalmente, el manejo consistió en inmovilización en un cabestrillo simple en rotación interna durante 3 semanas, seguido de la rehabilitación enfocada en la restauración del movimiento activo y fortalecimiento muscular periescapular. La bibliografía sobre el resultado después de fracturas de escápula revela algunas recomendaciones de tratamiento generalmente aceptadas¹³⁻²¹. En cuanto al tratamiento no quirúrgico, todos los estudios informaron de resultados excelentes si las fracturas eran mínimamente desplazadas o no desplazadas. En consecuencia, el tratamiento conservador de la fractura del acromion en el caso presentado produjo una evolución

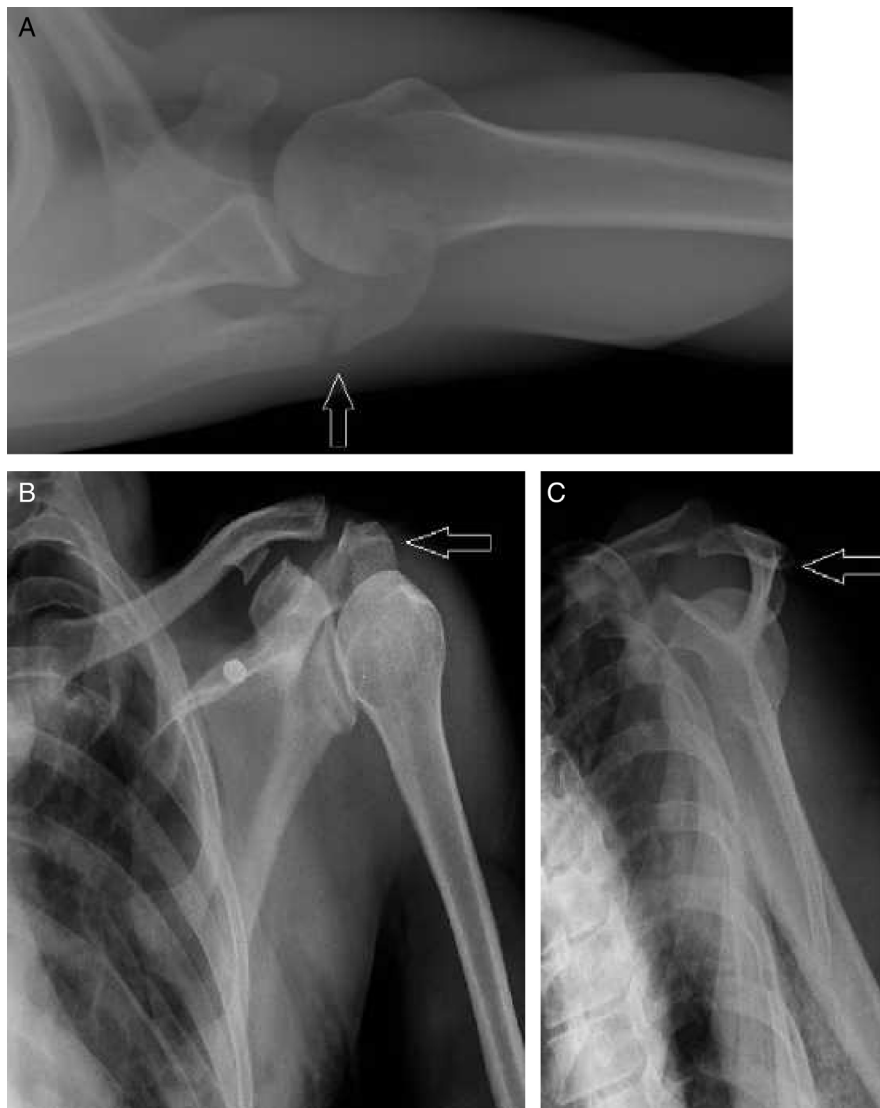

Figura 2 Radiografías de control posreducción con articulación congruente y fractura del acromion reducida (flecha). Proyección axilar (A), anteroposterior de hombro (B) y lateral de escápula (C).

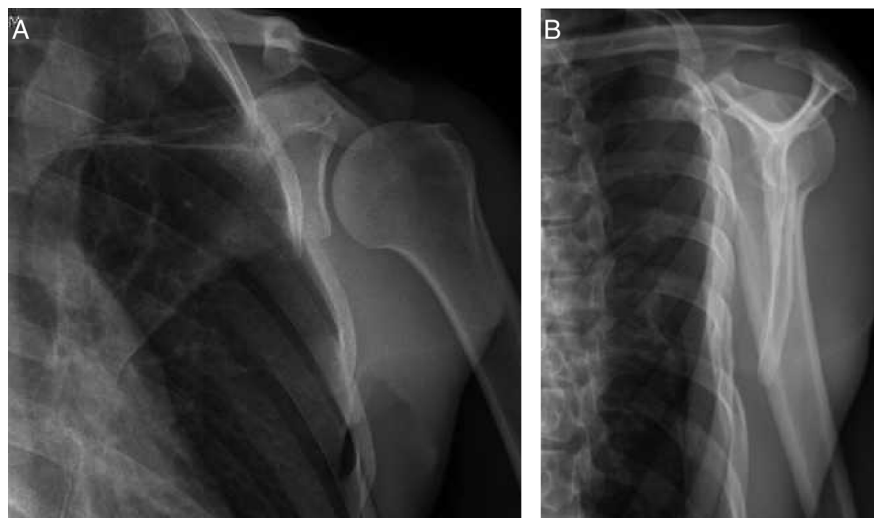


Figura 3 Control radiológico 8 semanas después con signos de consolidación de la fractura del acromion. Proyección anteroposterior del hombro (A) y lateral de escápula (B).

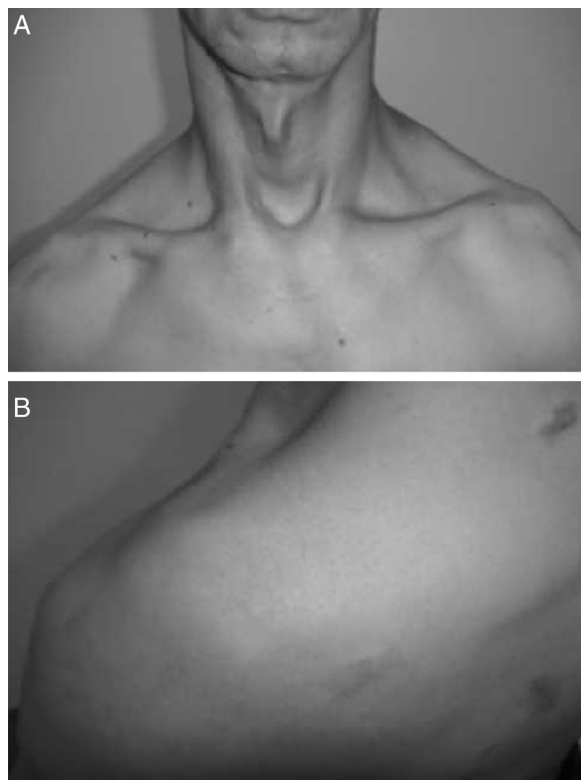


Figura 4 Fotografías del paciente 8 semanas después sin deformidades ni alteraciones en el contorno del hombro izquierdo. Vistas anteroposterior (A) y posterosuperior (B).

clínica muy buena y la curación completa de la fractura.

No hay ningún reporte en la bibliografía sobre luxación anterior aguda de hombro asociada con una fractura del acromion que no estuviera causada por un impacto directo al acromion. Este caso indica que un traumatismo de alta energía con la luxación anterior del hombro podría causar una fractura del acromion solamente por tracción deltoidea. La reducción cerrada de la luxación del hombro redujo perfectamente el desplazamiento inicial de la fractura del acromion, la cual pudo tratarse con éxito de forma conservadora, como una fractura común no desplazada.

Responsabilidades éticas

Protección de personas y animales. Los autores declaran que para esta investigación no se han realizado experimentos en seres humanos ni en animales.

Confidencialidad de los datos. Los autores declaran que han seguido los protocolos de su centro de trabajo sobre la publicación de datos de pacientes.

Derecho a la privacidad y consentimiento informado. Los autores declaran que en este artículo no aparecen datos de pacientes.

Conflicto de intereses

Los autores declaran no tener ningún conflicto de intereses.

Bibliografía

- Goss TP. Fractures of the scapula. En: Rockwood CA, Matsen FA, Wirth MA, Lippitt SB, editores. *The shoulder*. 3rd ed. Philadelphia: Saunders; 2004. p. 413–54.
- Goss TP. Scapular fractures and dislocations: diagnosis and treatment. *J Am Acad Orthop Surg*. 1995;3:22–33.
- Wilson JM, Thomas AN, Goodman PC, Lewis FR. Severe chest trauma. *Arch Surg*. 1978;113:846–9.
- Henry JH, Genung JA. Natural history of glenohumeral dislocation: revisited. *Am J Sports Med*. 1982;10:135–7.
- Herrera DA, Anavian J, Tarkin IS, Armitage BA, Schroder LK, Cole PA. Delayed operative management of fractures of the scapula. *J Bone Joint Surg Br*. 2009;91:619–26.
- Hovelius L, Augustini BG, Fredin H, Johansson O, Norlin R, Thorling J, et al. Primary anterior dislocation of the shoulder in young patients: a ten-year prospective study. *J Bone Joint Surg*. 1996;78A:1677–84.
- Hovelius L. Anterior shoulder dislocation of the shoulder in teenagers and young adults: five-year prognosis. *J Bone Joint Surg Am*. 1987;69A:393–9.
- Hovelius L. Shoulder dislocation in Swedish ice hockey players. *Am J Sports Med*. 1978;6:373–7.
- Nakae H, Endo S. Traumatic posterior dislocation of the shoulder with fracture of the acromion in a child. *Arch Orthop Trauma Surg*. 1996;115:238–9.
- Reddy VRM. Posterior shoulder dislocation associated with acromion fracture. *Eur J Orthop Surg Traumatol*. 2009;19:333–6.
- Ada JR, Miller ME. Scapular fractures. Analysis of 113 cases. *Clin Orthop Relat Res*. 1991;269:174–80.
- Neviaser RJ. Radiologic assessment of the shoulder. Plain and arthrographic. *Orthop Clin North Am*. 1987;18:343–9.
- Armstrong CP, Van der Spuy J. The fractures scapula: Importance and management based on a series of 62 patients. *Injury*. 1984;15:324–9.
- Bauer G, Fleischmann W, Dussler E. Displaced scapular fractures: indication and long-term results of open reduction and internal fixation. *Arch Orthop Trauma Surg*. 1995;114:215–9.
- Bozkurt M, Can F, Kirdemir V, Erden Z, Demirkale I, Basbozkurt M. Conservative treatment of scapular neck fracture: the effect of stability and glenopolar angle on clinical outcome. *Injury*. 2005;36:1176–81.
- Hardegger FH, Simpson LA, Weber BG. The operative treatment of scapular fractures. *J Bone Joint Surg Br*. 1984;66:725–31.
- Jones CB, Cornelius JP, Sietsema DL, Ringler JR, Modified Endres TJ. Judet approach and minifragment fixation of scapular body and glenoid neck fractures. *J Orthop Trauma*. 2009;23:558–64.
- McGahan JP, Rab GT, Dublin A. Fractures of the scapula. *J Trauma*. 1980;20:880–3.
- Nordqvist A, Petersson C. Fracture of the body, neck, or spine of the scapula. A long-term follow-up study. *Clin Orthop Relat Res*. 1992;283:139–44.
- Thompson DA, Flynn C, Miller PW, Fischer RP. The significance of scapular fractures. *J Trauma*. 1985;25:974–7.
- Wilber MC, Evans EB. Fractures of the scapula. An analysis of forty cases and a review of literature. *J Bone Joint Surg Am*. 1977;59:358–62.