



CASO CLÍNICO

Fractura inestable de pelvis en esqueleto inmaduro. Reporte de caso[☆]



Rodrigo Huertas Tafur^{a,*}, Gilberto Herrera Ortiz^a, Jenny Holguín^b,
Bárbara Gómez Eslava^c y Ricardo Méndez^d

^a Ortopedista Infantil, Instituto de Ortopedia Infantil Roosevelt, Bogotá, Colombia

^b Miembro de la junta de gobierno de Ortopedia y Traumatología, Pontificia Universidad Javeriana, Bogotá, Colombia

^c Residente de Ortopedia y Traumatología, Pontificia Universidad Javeriana, Bogotá, Colombia

^d Médico Epidemiólogo, Instituto de Ortopedia Infantil Roosevelt, Bogotá, Colombia

Recibido el 10 de abril de 2015; aceptado el 5 de octubre de 2016

Disponible en Internet el 2 de noviembre de 2016

PALABRAS CLAVE

Fractura inestable
de la pelvis;
Traumatismo
pediátrico;
Fijación de fracturas;
Traumatismo múltiple

KEYWORDS

Unstable pelvic ring
fracture;
Pediatric trauma;
Fracture fixation;
Multiple trauma

Resumen La fractura inestable de pelvis es una patología traumática poco frecuente en el paciente pediátrico. La bibliografía describe una incidencia entre el 0,5 y el 2,4% de los pacientes pediátricos en centros de referencia de traumatología, que incluye las fracturas estables y del acetábulo. Se debe actuar rápido en el momento del ingreso en una institución hospitalaria, estabilizar inicialmente al paciente y después obtener suficientes evidencias diagnósticas para la evaluación completa del traumatismo pélvico para establecer la clasificación y el tratamiento. Se presenta el caso de una paciente de 29 meses con politraumatismo, víctima de accidente de tránsito en calidad de peatón, y se muestra el tratamiento quirúrgico realizado en nuestra institución.

Nivel de evidencia clínica: Nivel IV.

© 2016 Sociedad Colombiana de Ortopedia y Traumatología. Publicado por Elsevier España, S.L.U. Todos los derechos reservados.

Unstable pelvic ring fracture in an immature skeleton: case report

Abstract The unstable pelvic ring fracture is a rare traumatic pathology in pediatric population. The literature describes an incidence between 0.5 and 2.4% in referral centers for trauma, including stable and acetabular fractures. It requires quick action on admission at the hospital, initially stabilizing the patient, and subsequently obtaining sufficient evidence for complete

[☆] En este trabajo se garantizó el respeto de los derechos de los pacientes en cada fase del seguimiento de conformidad con la Declaración de Helsinki y de su revisión vigente. Adicionalmente, no existe conflicto de interés de los investigadores.

* Autor para correspondencia.

Correo electrónico: rodhuertas@gmail.com (R. Huertas Tafur).

diagnostic evaluation of pelvic trauma in order to define classification and treatment. We describe herein a case of a patient with multiple injuries, aged 29 months, victim of a traffic accident as a pedestrian, and the surgical treatment performed on the patient.

Evidence level: IV.

© 2016 Sociedad Colombiana de Ortopedia y Traumatología. Published by Elsevier España, S.L.U. All rights reserved.

Introducción

Tener en manos un niño con un politraumatismo en que la estructura pélvica se compromete se vuelve una lucha entre la vida y la muerte, donde actuar de inmediato con decisiones claras basadas en los recursos humanos, técnicos y de infraestructura propios llevaran al éxito: salvar una vida¹⁻³. Esto, asociado con la edad y las patologías asociadas, complican el manejo y el pronóstico.

Aunque la fractura inestable de pelvis es una patología traumática poco común en el Instituto de Ortopedia Infantil Roosevelt (IOIR), se presenta 1 caso cada 2 años. En la bibliografía se hace referencia a una incidencia del 0,5 al 2,4% en centros de referencia de traumatología, que incluye las fracturas estables y las del acetábulo^{4,5}; por ello, la experiencia y el entrenamiento son reducidos y lo más importante es tener la teoría clara y actualizada.

El principal mecanismo de traumatismo que afecta a este grupo de edad es el accidente de tránsito de vehículo contra peatón o vehículo contra vehículo, en que el niño es un pasajero^{6,7}.

Cuando el paciente menor ingresa en una institución hospitalaria, la estabilidad hemodinámica ofrece la pauta para el manejo. Su reanimación debe llevarse a cabo como en todo paciente politraumatizado y la radiografía anteroposterior de pelvis, asociada con una tomografía computarizada, establecen el diagnóstico y han demostrado ser suficientes para la evaluación completa del traumatismo pélvico. Con ellas se puede establecer la clasificación y el tratamiento; asimismo, se sugiere de entrada la evaluación urgente multidisciplinaria⁸.

La clasificación de la fractura de pelvis en el esqueleto inmaduro se puede basar en la descripción de Salter-Harris si esta compromete el cartílago trirradiado, pero, si nos referimos directamente a la fractura inestable, los artículos en su mayoría extrapolan la clasificación de Torode y Zieg, y la IV se refiere a inestabilidad por rotura del anillo pélvico⁹.

Existen múltiples opciones y combinaciones en el tratamiento, todas en búsqueda de la disminución de la hemorragia que causa la desestabilización del paciente con una fractura pélvica importante¹⁰.

Según el cuadro clínico y los hallazgos radiográficos, existe la posibilidad desde un manejo conservador con tracción o espica de yeso hasta la fijación externa asociada con angiembolización, todo según los recursos con que se cuenta.

Se hace referencia a la opción de colocar un fijador pélvico por vía anterior asociado con un empaquetamiento pélvico, técnica antigua, donde un reporte de caso sugiere resultados satisfactorios¹¹. La fijación externa se

sugiere como manejo inmediato, provisional o definitivo, solo o combinado; y de emergencia la pinza en C¹². Se describe y apoya una fijación sacropélvica guiada por tomografía con tornillos canulados para el manejo de fracturas pélvicas inestables¹³.

En definitiva, las fracturas inestables y con importante desplazamiento en niños frecuentemente se manejan mejor de manera quirúrgica para lograr un buen alineamiento y simetría pélvica evaluada por el índice de Keshishyan inferior a 1 cm. Esto se logra con uno de los tratamientos descritos o con la combinación de estos^{14,15}.

El manejo definitivo adecuado reduce el riesgo de complicaciones inmediatas y también de dolor crónico y disfunción en la marcha futura. Por tanto, el pronóstico está determinado por la magnitud de la fractura y las lesiones asociadas, y posteriormente por la calidad del manejo que logre disminuir al máximo la asimetría pélvica¹⁶.

Las fracturas inestables de la pelvis pueden comprometer, por sí mismas o sumadas a las lesiones asociadas, la vida del paciente con una tasa de mortalidad entre el 2 y el 25%, y tener complicaciones en su función sobre todo por el traumatismo neurológico y las complicaciones asociadas con el tratamiento, y presentar dolor pélvico crónico, falta de unión, discrepancia de longitud de los miembros inferiores, escoliosis, asimetría pélvica y artrosis.

Reporte de caso

Se trata de una paciente femenina de 29 meses, víctima de accidente de tránsito de una volqueta contra un peatón con politraumatismo secundario. Se la valoró en el hospital local donde se establecieron diagnósticos de traumatismo cerrado de tórax, traumatismo cerrado abdominal y fractura de pelvis inestable IV según la clasificación de Torode y Zieg. Necesitaba manejo con soporte ventilatorio y vasopresor, y manejo de su fractura con banda pélvica de estabilización. La paciente se remitió al IOIR, ingresó en la unidad de cuidados intensivos pediátrica y presentó choque hipovolémico y contusión pulmonar, por lo que se continuó con el soporte ventilatorio y vasopresor. Se la valoró en cirugía general, que consideró que no requería manejo quirúrgico por traumatismo presentado, y urología, que descartó traumatismo vesicoureteral.

En el momento de la exploración física osteomuscular se encontró a la paciente inmovilizada con banda pélvica y los miembros inferiores en rotación interna, sin déficit vascular, pero, por el estado de la paciente, no fue posible evaluar el estado neurológico. La radiografía de huesos largos no reveló fracturas ni pérdida de las relaciones articulares, pero en

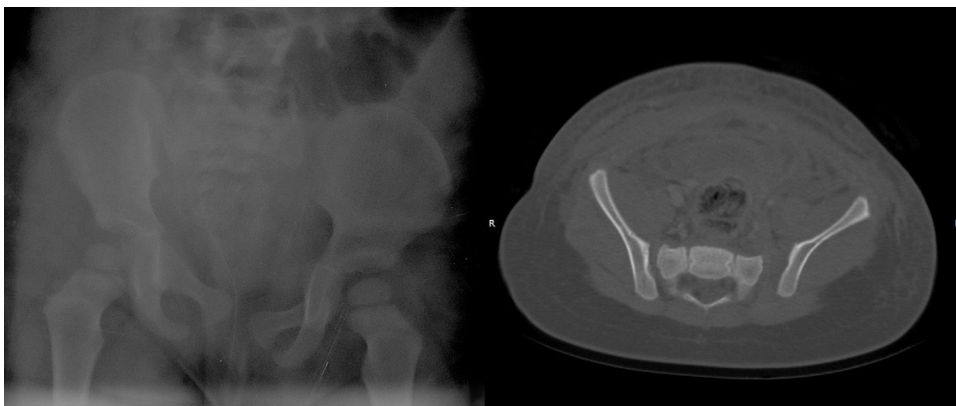

Figura 1 Radiografía (A) y TC (B) que confirman la rotura del anillo pélvico e inestabilidad multidireccional, con diástasis de la sínfisis púbica y de la articulación sacroiliaca izquierda.

proyección de pelvis se observaron rotura del anillo pélvico e inestabilidad multidireccional, con diástasis de la sínfisis púbica de 8 mm y de la articulación sacroiliaca izquierda de 11 mm, la cual se confirma con tomografía computarizada (TC; fig. 1).

Una vez que las condiciones de la paciente lo permiten, se indica tratamiento quirúrgico de control de lesión y se realiza reducción cerrada de la fractura pélvica con intensificador de imágenes con anestesia general. Se realiza fijación de la articulación sacroiliaca izquierda con un tornillo canulado de 6,5 mm más colocación de tutor externo supraacetabular anterior (fig. 2). Después de la intervención quirúrgica, la paciente es trasladada a la unidad de cuidados

intensivos donde progresivamente disminuyen los requerimientos de soporte vasopresor y ventilatorio, y mejora su estado global, que continúa bajo vigilancia y monitoreo constante durante 9 días más hasta iniciar su proceso de rehabilitación con fisioterapia y lograr sedestación en cama.

Durante la revisión quirúrgica se pone de manifiesto déficit neurológico distal del miembro inferior derecho, por lo que se solicitan estudios de extensión. En la resonancia magnética no se identifican lesiones óseas, ligamentarias ni medulares. En la TC con reconstrucción tridimensional se confirma la posición adecuada del tornillo de fijación sacroiliaco izquierdo sin invasión del canal medular (fig. 3). Sin embargo, se solicita TC de columna lumbar con mielografía,

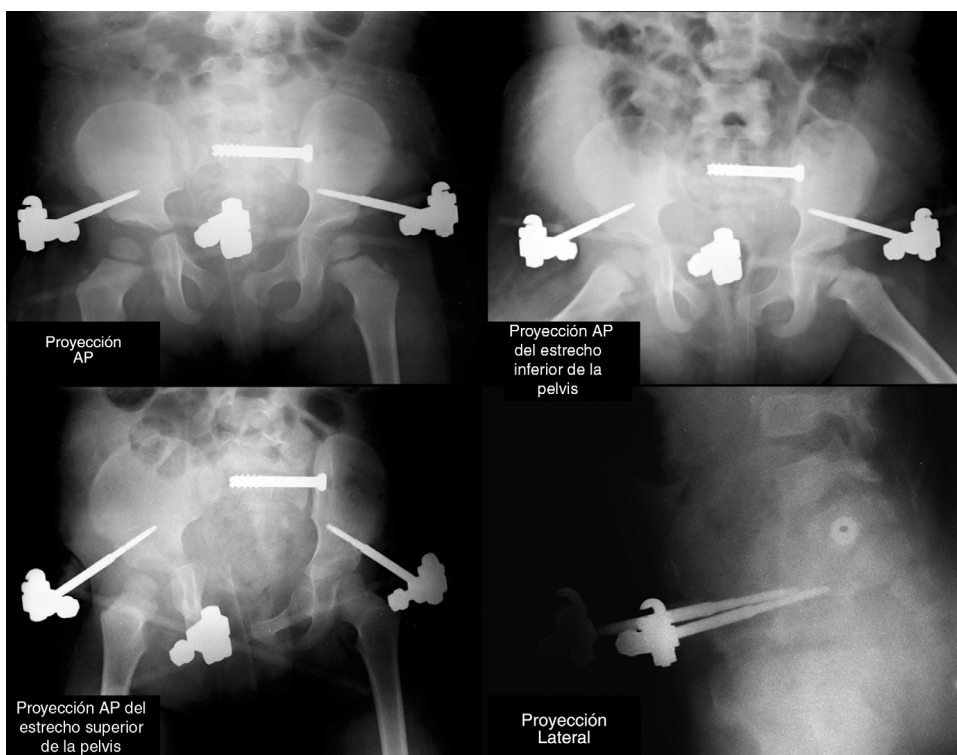


Figura 2 Radiografías intraoperatorias en proyección anteroposterior (AP), en los estrechos superior e inferior de la pelvis y lateral.

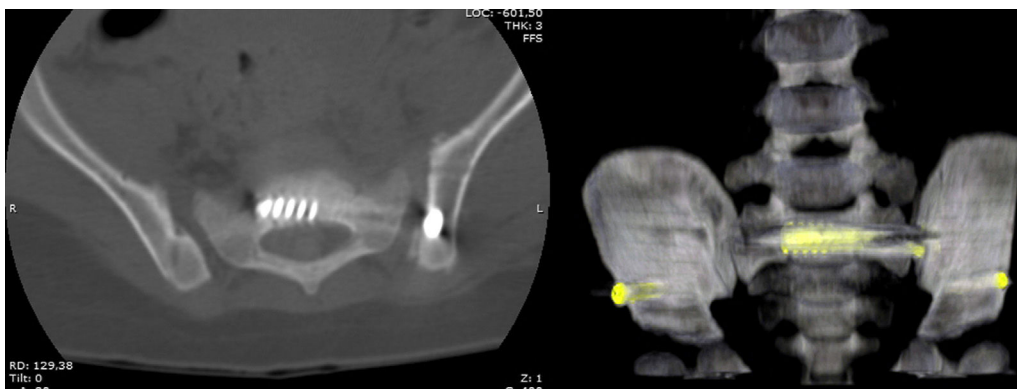


Figura 3 TC con reconstrucción tridimensional que pone de manifiesto la correcta colocación del tornillo sacroilíaco, sin invasión del canal medular.

la cual revela, a la altura de L3-L4 hacia el lado derecho, la existencia de medio de contraste y líquido cefalorraquídeo en el trayecto de la raíz emergente derecha que puede relacionarse con desgarro de la duramadre.

Posteriormente se confirma, mediante electromiografía y neuroconducción de los miembros inferiores, la existencia de lesión del plexo sacro izquierdo y lumbosacro derecho, la cual se considera secundaria al traumatismo por tracción de los nervios lesionados.

La paciente continúa manejo intrahospitalario y durante un tiempo continúa con su proceso de rehabilitación con hincapié en mantener la movilidad articular y manejo para el pie caído con el uso de ortesis. Después de 4 semanas de la fijación externa se procede a retirar el fijador y en el mismo tiempo quirúrgico se realiza aplicación de toxina botulínica en músculos gastrocnemios (fig. 4).

Se da de alta a la paciente y en sus controles postoperatorios se observa recuperación de la fuerza muscular al lograr movilidad de las extremidades con fuerza en cuádriceps izquierdo 4+ y en cuádriceps derecho 4-, no presentar dolor pélvico ni discrepancia de longitud de las extremidades y presentar asimetría pélvica menor de 1 cm. Actualmente usa férulas para pie caído y se encuentra en proceso de rehabilitación ambulatoria.

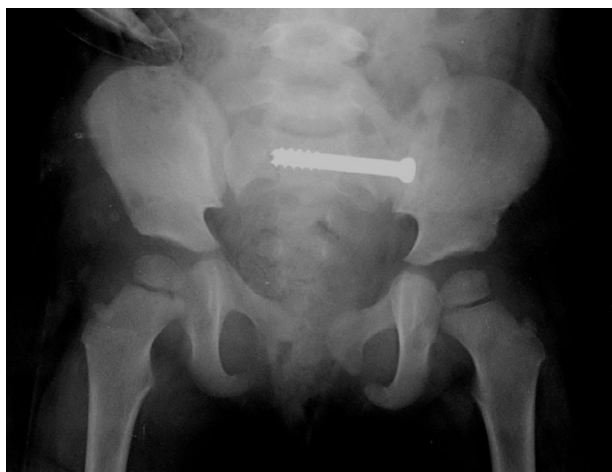


Figura 4 Resultado radiográfico posterior a la retirada del fijador.

Discusión

En el caso de nuestra paciente se llevó a cabo un manejo eficiente, con una reanimación adecuada para mantener la estabilidad necesaria que permitiera llevar a nuestra paciente al quirófano en condiciones aceptables para no poner en peligro su vida.

Su corta edad, pequeña estatura y traumatismos asociados dificultaron el manejo conservador con una banda pélvica o una espica de yeso, así que se tomó la decisión, de acuerdo con la clasificación de la fractura y la inestabilidad multidireccional, de realizar una fijación definitiva, combinada, inicialmente posterior, mediante maniobras de reducción de tracción y rotación mediante intensificador hasta lograr una reducción satisfactoria y la fijación con tornillos canulados de la pelvis al sacro, y realizar un aumento anterior controlando la diástasis púbica mediante un fijador externo de marco anterior estable, que permitiera el abordaje al abdomen, si hubiera sido necesario. La evolución inmediata fue satisfactoria, con una estabilidad hemodinámica progresiva y mejoría hasta la recuperación completa. Además, se facilitó el manejo para los cambios de posición, el aseo y el acceso a la sonda para la vía urinaria, y se obtuvo una asimetría pélvica menor a 1 cm, lo que se consideró satisfactorio.

En conclusión, consideramos, al comparar con la bibliografía existente, que tuvimos un resultado exitoso en el manejo de nuestra paciente y estamos de acuerdo con el manejo quirúrgico no solo en pro de salvar la vida sino además de mantener una función adecuada para el futuro de la deambulación del paciente.

Nuestra paciente queda con una asimetría pélvica mínima, que no repercutirá en su marcha ni comporta riesgo de dolores futuros, además de la recuperación adecuada que tuvo del déficit neurológico secundario al traumatismo.

Responsabilidades éticas

Protección de personas y animales. Los autores declaran que para esta investigación no se han realizado experimentos en seres humanos ni en animales.

Confidencialidad de los datos. Los autores declaran que han seguido los protocolos de su centro de trabajo sobre la publicación de datos de pacientes.

Derecho a la privacidad y consentimiento informado. Los autores declaran que en este artículo no aparecen datos de pacientes.

Conflicto de intereses

Los autores declaran no tener ningún conflicto de intereses.

Bibliografía

1. Holden CP, Holman J, Herman MJ. Pediatric pelvic fractures. *J Am Acad Orthop Surg.* 2007;15:172-7.
2. Pandya NK, Upasani VV, Kulkarni VA. The pediatric polytrauma patient: Current concepts. *J Am Acad Orthop Surg. Am Acad Ortho Surgeons.* 2013;21:170-9.
3. Gänsslen A, Heidari N, Weinberg AM. Fractures of the pelvis in children: a review of the literature. *Eur J Orthop Surg Traumatol.* 2013;23:847-61.
4. Karunakar MA, Goulet JA, Mueller KL, Bedi A, Le TT. Operative treatment of unstable pediatric pelvis and acetabular fractures. *J Pediatr Orthop.* 2005;25:34-8.
5. Tuovinen H, Söderlund T, Lindahl J, Laine T, Åström P, Handolin L. Severe pelvic fracture-related bleeding in pediatric patients: does it occur. *Eur J Trauma Emerg Surg.* 2012;38:163-9.
6. Lane-O'Kelly A, Fogarty E, Dowling F. The pelvic fracture in childhood: a report supporting nonoperative management. *Injury.* 1995;26:327-9.
7. Signorino PR, Densmore J, Werner M, Winthrop A, Stylianos S, Guice KS, et al. Pediatric pelvic injury: functional outcome at 6-month follow-up. *J Pediatr Surg.* 2005;40:107-13.
8. Guillamondegui OD, Mahboubi S, Stafford PW, Nance ML. The utility of the pelvic radiograph in the assessment of pediatric pelvic fractures. *J Trauma Acute Care Surg.* 2003;55:236-40.
9. Nieto-Lucio L, Camacho-González S, Reinoso-Pérez JR. Tratamiento de las fracturas de pelvis inestable tipo IV de la clasificación de Torode y Zieg en niños. *Acta Ortopédica Mex.* 2010;24:338-44.
10. Schwarz N, Posch E, Mayr J, Fischmeister FM, Schwarz AF, Öhner T. Long-term results of unstable pelvic ring fractures in children. *Injury.* 1998;29:431-3.
11. Cothren CC, Moore EE, Smith WR, Morgan SJ. Preperitoneal pelvic packing in the child with an unstable pelvis: a novel approach. *J Pediatr Surg.* 2006;41:e17-9.
12. Holt GE, Mencio GA. Pelvic C-clamp in a pediatric patient. *J Orthop Trauma.* 2003;17:525-7.
13. Baskin KM, Cahill AM, Kaye RD, Born CT, Grudziak JS, Towbin RB. Closed reduction with CT-guided screw fixation for unstable sacroiliac joint fracture-dislocation. *Pediatr Radiol.* 2004;34:963-9.
14. Starr AJ, Ortega G, Reinert CM. Management of an unstable pelvic ring disruption in a 20-month-old patient. *J Orthop Trauma.* 2009;23:159-62.
15. Smith W, Shurnas P, Morgan S, Agudelo J, Luszko G, Knox EC, et al. Clinical outcomes of unstable pelvic fractures in skeletally immature patients. *J Bone Joint Surg.* 2005;87:2423-31.
16. Upperman JS, Gardner M, Gaines B, Schall L, Ford HR. Early functional outcome in children with pelvic fractures. *J Pediatr Surg.* 2000;35:1002-5.