

ORIGINAL

Guías Colombianas para Artroscopia de Hombro. Conceptos y equipamiento básico



Germán Alejandro Jaramillo^{a,*}, Andrés Arizmendi Montoya^b,
Mauricio Largacha^c e Iván Agudelo Zuluaga^d

^a Cirujano artroscopista de hombro, Fundación Clínica del Norte, Bello, Antioquia, Colombia

^b Artroscopia y medicina deportiva, Clínica del Campestre, Medellín, Antioquia, Colombia

^c Cirugía de hombro, Clínica del Country, Bogotá, Colombia

^d Ayudante quirúrgico de ortopedia, Fundación Clínica del Norte, Bello, Antioquia, Colombia

Recibido el 2 de noviembre de 2014; aceptado el 31 de enero de 2017

Disponible en Internet el 7 de marzo de 2017

PALABRAS CLAVE

Artroscopia;
Historial clínico;
Examen físico;
Radiología

KEYWORDS

Arthroscopy;
Clinical history;
Physical examination;
Radiology

Resumen La artroscopia de hombro es una técnica quirúrgica moderna que permite la correcta visualización y reparación de estructuras en el hombro, y produce menor daño en los tejidos blandos debido al aumento de las estructuras generado a expensas del recurso técnico que permite realizar los procedimientos. Tiene una curva de aprendizaje al igual que todo procedimiento artroscópico y requiere un mínimo de elementos técnicos para su realización. En esta guía se pretende documentar cuáles son estos requerimientos básicos después de realizada una actualización bibliográfica de estos.

© 2017 Sociedad Colombiana de Ortopedia y Traumatología. Publicado por Elsevier España, S.L.U. Todos los derechos reservados.

Colombian Guidelines for Shoulder Arthroscopy: Concepts and basic equipment

Abstract Shoulder arthroscopy is a modern surgical technique that enables the shoulder structures to be correctly visualised and repaired. It causes less soft tissue damage, given the magnification of the structures generated at the expense of the technical resources that allow the procedures to be performed. It has a learning curve like any other arthroscopic procedure, and requires a minimum of technical elements to perform it. These guidelines are intended to document what are the current requirements to perform it, after updating and reviewing the available literature on this issue.

© 2017 Sociedad Colombiana de Ortopedia y Traumatología. Published by Elsevier España, S.L.U. All rights reserved.

* Autor para correspondencia.

Correo electrónico: alejandrojlo@gmail.com (G.A. Jaramillo).

Introducción

La artroscopia del hombro es una herramienta diagnóstica y un instrumento esencial en la evolución de la cirugía mínimamente invasiva y debe estar presente en el arsenal terapéutico de los especialistas que manejen problemas alrededor del hombro.

El objetivo de esta publicación es recordar unos principios básicos de este procedimiento y estandarizar los recursos necesarios para realizar una artroscopia de hombro de manera efectiva.

La mayoría de patologías más comunes a la altura del hombro puede ser manejadas mediante técnicas artroscópicas. La mayoría de diagnósticos se realiza mediante una buena historia clínica y una adecuada exploración física.

Imágenes

La radiología convencional es de elección en el diagnóstico inicial de la patología del hombro. Tres proyecciones se requieren idealmente: anteroposterior (AP), lateral de escápula y axilar. La proyección AP provee de información general de la articulación glenohumeral, la proyección lateral valora la morfología acromial y la anatomía de la coracoides, la proyección axilar muestra la relación articular de la cabeza del húmero con la cavidad glenoidea en patologías de inestabilidad¹.

Adicionalmente pueden obtenerse proyecciones como la de Grashey, la cual valora el espacio glenohumeral; la axilar de West Point, que valora las deficiencias glenoideas en pacientes con inestabilidad; la proyección de Stryker, que valora las lesiones de Hill-Sachs, y finalmente la proyección de Zanca, la cual valora de manera más adecuada la articulación acromioclavicular².

La resonancia magnética y la tomografía computarizada pueden delinear mejor la anatomía de los tejidos blandos y la anatomía ósea, respectivamente.

La resonancia magnética valora las anomalías del manguito de los rotadores, muestra roturas de este, así como el grado de retracción, degeneración grasa y atrofia, que permiten valorar las lesiones del rodete en las inestabilidades, lesiones óseas asociadas y el estado del cartílago en general. En la articulación acromioclavicular valora el edema óseo reactivo antes que existan evidencias radiológicas de cambios degenerativos³⁻⁸.

Para las lesiones SLAP (*superior labrum anterior to posterior*) se prefiere la resonancia magnética contrastada debido a su mayor certeza diagnóstica en comparación con la resonancia magnética simple⁹.

La tomografía provee de imágenes excelentes de la arquitectura glenohumeral, las cuales permiten estimar la pérdida ósea en inestabilidades o en la valoración de las fracturas intraarticulares. Pueden obtenerse imágenes tridimensionales que valoran de manera más adecuada la pérdida ósea glenoidea y las lesiones de Hill-Sachs^{10,11}.

Técnica artroscópica

Después de una adecuada historia clínica, una exploración física cuidadosa y un estudio de diagnóstico por la imagen adecuado se puede obtener un diagnóstico adecuado.

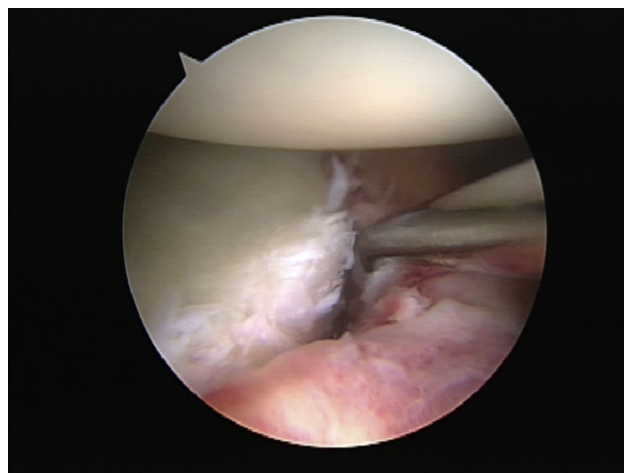


Figura 1 Lesión de Bankart.

La artroscopia de hombro puede hacer parte de este proceso diagnóstico cuando se requiere aclarar alguna patología específica o más comúnmente sirve como el punto final de un algoritmo cuando el diagnóstico es claro y la patología es tributaria de ser manejada artroscópicamente^{12,13}.

Indicaciones y contraindicaciones

La artroscopia de hombro es una herramienta versátil para el diagnóstico y manejo de anomalías intraarticulares glenohumerales, subacromiales o de la articulación acromioclavicular. Está indicada para la toma de biopsias, resección de cuerpos extraños, descompresión subacromial, sinovectomías, liberación del nervio supraescapular, manejo de capsulitis adhesiva y tendinitis calcificante, así como para el tratamiento de la inestabilidad (fig. 1), lesiones del rodete, roturas del manguito de los rotadores (fig. 2), lesiones del cartílago articular (fig. 3), anomalías del bíceps (fig. 4), manejo de artrosis acromioclaviculares (fig. 5) o en el manejo de infecciones¹⁴⁻²⁷.

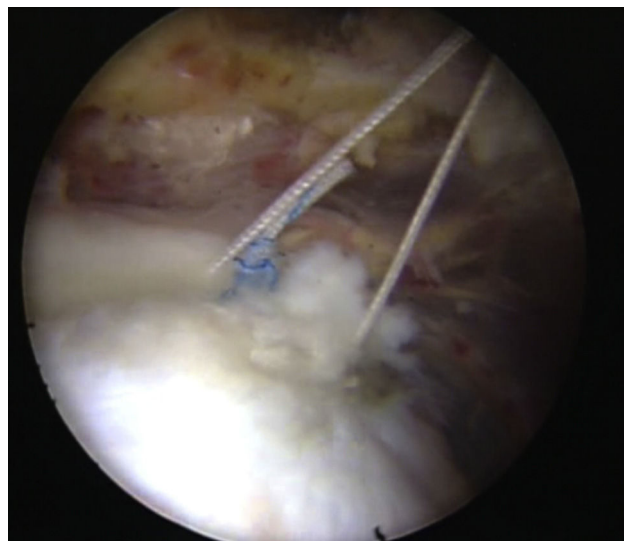


Figura 2 Sutura del manguito de los rotadores.

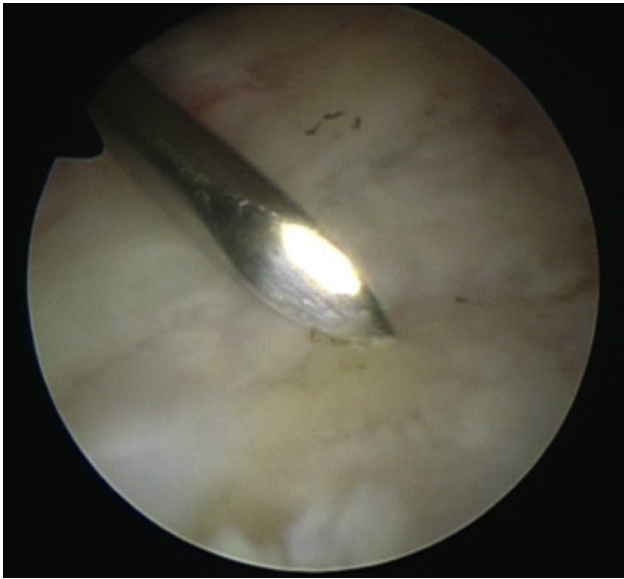


Figura 3 Artrosis en cavidad glenoidea.

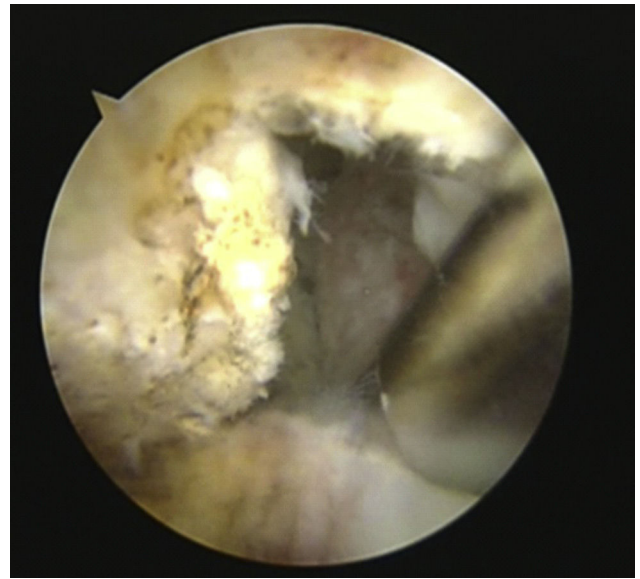


Figura 5 Resección acromioclavicular artroscópica.

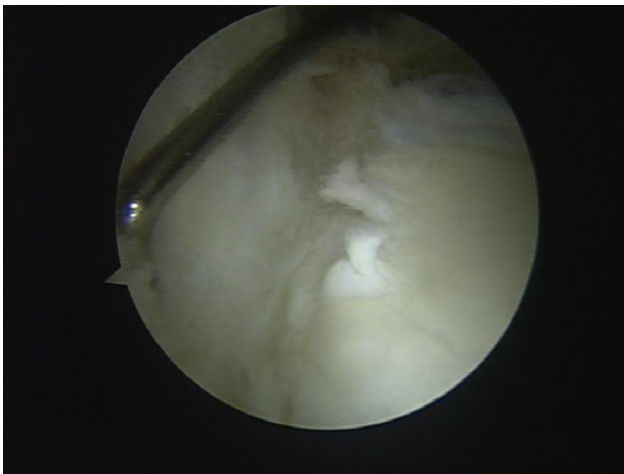


Figura 4 Lesión SLAP.

Está contraindicada cuando hay infecciones locales en la piel y con anquilosis.

Anestesia

La anestesia general es ideal ya que permite mucha flexibilidad en las posiciones de decúbito lateral o silla de playa, permite realizar anestesia hipotensora para controlar el sangrado, origina relajación muscular y facilita la conversión de la cirugía artroscópica a abierta. La combinación con anestesia regional mejora el control postoperatorio del dolor, minimiza la anestesia general, ayuda a controlar el sangrado postoperatorio y permite un alta más precoz del servicio de recuperación^{28,29}.

Posición del paciente

Todos los procedimientos artroscópicos del hombro pueden realizarse en posición de decúbito lateral o en silla de playa.

La escogencia de la posición depende del entrenamiento y preferencia del especialista y el tipo de patología.

Ambos tienen riesgos y beneficios. En la posición de decúbito lateral pueden originarse lesiones nerviosas o en tejidos blandos por tracción y daños por hipoperfusión en la extremidad; además, es más difícil el control de las vías aéreas y dificulta en caso de que sea necesario convertir a cirugía abierta³⁰.

En la posición en silla de playa se pueden originar problemas de perfusión en la arteria vertebral y embolias grasas o aéreas. Se beneficia de una conversión fácil a un procedimiento abierto^{31,32}.

Instrumentos e implantes

Entre los instrumentos e implantes necesarios para el uso en procedimientos artroscópicos de hombro se encuentran los siguientes:

- Lente estándar de 40 mm de 30°: es suficiente para visualizar la articulación; una lente de 70° podría mejorar la visualización de la articulación acromioclavicular y del músculo subescapular³³.
- Bomba de irrigación: permite regular la presión intraarticular y la visualización³⁴ y control del sangrado.
- Sistema de radiofrecuencia: permite llevar a cabo la descompresión subacromial, ablación de tejido, control del sangrado, mejora de la visualización y liberación de las hojas del manguito de los rotadores cuando se encuentra retraído^{35,36}.
- Aguja espinal de diámetro 18 o 20: para hacer portales³⁷.
- Sistema de cánulas: para manejar suturas y evitar la salida de líquido del hombro³⁸.
- Pinzas de artroscopia de tipo Grasper y Basket, además de probador.
- Pinzas de hombro de tipo pico de pájaro, cortadores y pasadores.
- Varilla de Wissinger.

- Anudador y cortador de suturas.
- Dispositivos para realizar perforaciones.
- Aguja desechable: para la pinza del manguito de los rotadores.
- Cuchilla desechable de condrotomo, para desbridamiento de tejido³⁹.
- Fresa desechable para condrotomo: para avivar los bordes en la tuberosidad de las suturas del manguito de los rotadores o en la cavidad glenoidea en las inestabilidades⁴⁰; también es indispensable en la resección artroscópica de la articulación acromioclavicular.
- Bisturí.
- Pieza de mano: para uso en inestabilidades y lesiones en bíceps.
- Suturas de anclaje en número necesario para realizar una correcta configuración de reparación, dependiendo del tipo de rotura⁴¹.
- En las inestabilidades sencillas deben usarse 3 anclajes de fijación a la cavidad glenoidea y el número de implantes puede aumentar dependiendo de las lesiones asociadas²².

Recomendaciones

Aunque la artroscopia de hombro es un procedimiento relativamente seguro cuando se realiza en condiciones adecuadas, se presentan complicaciones. Las lesiones neurológicas pueden llegar al 30%⁴². Este porcentaje puede ser limitado si se usan los portales de manera adecuada y se realiza una tracción adecuada. La rigidez postoperatoria es otra entidad común y puede ser limitada si se implementan ejercicios de movimiento de manera temprana y terapia física con énfasis en pasivos⁴³. Las infecciones son infrecuentes (0,04-2,23%). El uso de antibióticos postoperatorios no suele ser necesario. Otras complicaciones incluyen: síndrome compartimental, trombosis venosa profunda, enfisema subcutáneo, neumomediastino y neumotórax⁴⁴⁻⁴⁶.

Conclusiones

La cirugía artroscópica de hombro es una evolución de la cirugía mínimamente invasiva. Para ser segura, requiere un entrenamiento especial en el estudio de las patologías frecuentes y en la técnica quirúrgica. Para que este procedimiento se pueda realizar de manera segura y efectiva, se requieren insumos básicos que aseguren la seguridad del paciente.

Responsabilidades éticas

Protección de personas y animales. Los autores declaran que para esta investigación no se han realizado experimentos en seres humanos ni en animales.

Confidencialidad de los datos. Los autores declaran que han seguido los protocolos de su centro de trabajo sobre la publicación de datos de pacientes.

Derecho a la privacidad y consentimiento informado. Los autores declaran que en este artículo no aparecen datos de pacientes.

Conflicto de intereses

Los autores declaran no tener ningún conflicto de intereses.

Bibliografía

1. Sanders TG, Morrison WB, Miller MD. Imaging techniques for the evaluation of glenohumeral instability. *Am J Sports Med.* 2000;28:414-34.
2. Goud A, Segal D, Hedayati P, Pan JJ, Weissman BN. Radiographic evaluation of the shoulder. *Eur J Radiol.* 2008;68:2-15.
3. Spencer EE Jr, Dunn WR, Wright RW, Wolf BR, Spindler KP, McCarty E, et al. Interobserver agreement in the classification of rotator cuff tears using magnetic resonance imaging. *Am J Sports Med.* 2008;36:99-103.
4. Fuchs B, Weishaupt D, Zanetti M, Hodler J, Gerber C. Fatty degeneration of the muscles of the rotator cuff: assessment by computed tomography versus magnetic resonance imaging. *J Shoulder Elbow Surg.* 1999;8:599-605.
5. Garneau RA, Renfrew DL, Moore TE, el-Khoury GY, Nepola JV, Lemke JH. Glenoid labrum: Evaluation with MR imaging. *Radiology.* 1991;179:519-22.
6. Sanders TG, Tirman PF, Linares R, Feller JF, Richardson R. The glenolabral articular disruption lesion: MR arthrography with arthroscopic correlation. *AJR Am J Roentgenol.* 1999;172:171-5.
7. Shubin Stein BE, Ahmad CS, Pfaff CH, Bigliani LU, Levine WN. A comparison of magnetic resonance imaging findings of the acromioclavicular joint in symptomatic versus asymptomatic patients. *J Shoulder Elbow Surg.* 2006;15:56-9.
8. de la Puente R, Boutin RD, Theodorou DJ, Hooper A, Schweitzer M, Resnick D. Post-traumatic and stress-induced osteolysis of the distal clavicle: MR imaging findings in 17 patients. *Skeletal Radiol.* 1999;28:202-8.
9. Kim TK, Queale WS, Cosgarea AJ, McFarland EG. Clinical features of the different types of SLAP lesions: an analysis of one hundred and thirty-nine cases. *J Bone Joint Surg Am.* 2003;85:66-71.
10. Burkhart SS, DeBeer JF. Traumatic glenohumeral bone defects and their relationship to failure of arthroscopic Bankart repairs: Significance of the inverted pear glenoid and the humeral engaging Hill-Sachs lesion. *Arthroscopy.* 2000;16:677-94.
11. Miniaci A, Gish MW. Management of anterior glenohumeral instability associated with large Hill-Sachs defects. *Tech Shoulder Elbow Surg.* 2004;5:170.
12. Burkhart SS. Current concepts: A stepwise approach to arthroscopic rotator cuff repair based on biomechanical principles. *Arthroscopy.* 2000;16:82-90.
13. Burkhart SS. Arthroscopic rotator cuff repair: Indications and technique. *Oper Techn Sports Med.* 1997;5:204-14.
14. Nelson BJ, Arciero RA. Arthroscopic management of glenohumeral instability. *Am J Sports Med.* 2000;28:602.
15. Simovitch RW, Pennington SD, Lavery KP, Warner JJP. Management of os acromiale. *TSES.* 2006;7:147-54.
16. Esch JC, Ozerkis LR, Helgager JA, Kane N, Lilliott N. Arthroscopic subacromial decompression: Results according to the degree of rotator cuff tear. *Arthroscopy.* 1988;4:241-9.
17. Weber A, Bell S. Arthroscopic subacromial surgery in inflammatory arthritis of the shoulder. *Rheumatology.* 2001;40:384-6.
18. Bynum CK, Tasto J. Arthroscopic treatment of synovial disorders in the shoulder, elbow, and ankle. *Am J Knee Surg.* 2002;15:57-9.
19. Lafosse L, Kochhar T. Endoscopic release of suprascapular nerve entrapment at the suprascapular notch. En: Abrams JS, Bell RH, editores. *Arthroscopic rotator cuff surgery: a practical approach to management.* Nueva York: Springer; 2007. p. 318-31.

20. Holloway GB, Schenk T, Williams GR, Ramsey ML, Iannotti JP. Arthroscopic capsular release for the treatment of refractory postoperative or post-fracture shoulder stiffness. *J Bone Joint Surg Am.* 2001;83:1682–7.
21. Hurt G, Baker CL Jr. Calcific tendinitis of the shoulder. *Orthop Clin North Am.* 2003;34:567–75.
22. Nelson BJ, Arciero RA. Arthroscopic management of glenohumeral instability. *Am J Sports Med.* 2000;28:602.
23. Noojin FK, Savoie FH, Field LD. Arthroscopic Bankart repair using long-term absorbable anchors and sutures. *Orthopedics Today.* 2000;4:18–9.
24. Burkhart SS, Danaceau SM, Pearce CE Jr. Arthroscopic rotator cuff repair: Analysis of results by tear size and by repair technique—margin convergence versus direct tendon-to-bone repair. *Arthroscopy.* 2001;17:905–12.
25. Passler HH. Microfracture for treatment of cartilage defects. *Zentralbl Chir.* 2000;125:500–4.
26. Barber A, Field LD, Ryu R. Biceps tendon and superior labrum injuries: decision making: instructional course. *J Bone Joint Surg Am.* 2007;89:1844–64.
27. Jeon IH, Choi CH, Seo JS, Seo KJ, Ko SH, Park JY. Arthroscopic management of septic arthritis of the shoulder joint. *J Bone Joint Surg Am.* 2006;88:1802–6.
28. Anthony R. Regional anesthesia for shoulder surgery. *Tech Reg Anesth Pain Man.* 1999;3:64–78.
29. Zikria BA, Lee RJ, Petersen SA, Cosgarea AJ, Wilckens JH. Shoulder arthroscopy: basic concepts and fundamental procedures. *Am Acad Orthop Surg.* 2012:2012.
30. Peruto CM, Ciccotti MG, Cohen SB. Shoulder arthroscopy positioning: Lateral decubitus versus beach chair. *Arthroscopy.* 2009;25:891–6.
31. Papadonikolakis A, Wiesler ER, Olympio MA, Poehling GG. Avoiding catastrophic complications of stroke and death related to shoulder surgery in the sitting position. *Arthroscopy.* 2008;24:481–2.
32. Rains DD, Rooke GA, Wahl CJ. Pathomechanisms and complications related to patient positioning and anesthesia during shoulder arthroscopy. *Arthroscopy.* 2011;27:532–41.
33. Burkhart SS, Ochoa E Jr. Subscapularis tendon tears: diagnosis and treatment strategies. *Curr Orthop Prac.* 2008:2008.
34. Richards DP, Burkhart SS, Lo IK. Subscapularis tears: arthroscopic repair techniques. *Orthop Clin North Am.* 2003;34:485–98.
35. Fouse M, Nottage WM. All arthroscopic rotator cuff repair. *Sports Med Arthrosc Rev.* 2007;15:208–15.
36. Burkhart SS, Lo IK, Brady PC. Burkhart's view of the shoulder: a cowboy's guide to advanced shoulder arthroscopy. Philadelphia, PA: Lippincott Williams & Wilkins; 2006.
37. Arciero RA, Mazzocca AD. Traumatic posterior shoulder subluxation with labral injury: suture anchor technique. *TSES.* 2004;5:13–24.
38. Andrews JR, Carson WG Jr, Ortega K. Arthroscopy of the shoulder: technique and normal anatomy. *Am J Sports Med.* 1984;12:1–7.
39. Millstein ES, Snyder SJ. Arthroscopic evaluation and management of rotator cuff tears. *Orthop Clin North Am.* 2003;34:507–20.
40. Tauro JC. Arthroscopic inferior capsule split and advancement for anterior and inferior shoulder instability: technique and results at 2 to 5 year follow-up. *Arthroscopy.* 2000;16:451–6.
41. Ma CB, Comerford L, Wilson J, Puttlitz CM. Biomechanical evaluation of arthroscopic rotator cuff repairs: double-row compared with single-row fixation. *J Bone Joint Surg Am.* 2006;88:403–10.
42. Marecek GS, Saltzman MD. Complications in shoulder arthroscopy. *Orthopedics.* 2010;33:492–7.
43. Huberty DP1, Schoolfield JD, Brady PC, Vadala AP, Arrigoni P, Burkhart SS. Incidence and treatment of postoperative stiffness following arthroscopic rotator cuff repair. *Arthroscopy.* 2009;25:880–90.
44. Randelli P, Castagna A, Cabitza F, Cabitza P, Arrigoni P, Denti M. Infectious and thromboembolic complications of arthroscopic shoulder surgery. *J Shoulder Elbow Surg.* 2010;19:97–101.
45. Brislin KJ, Field LD, Savoie FH 3rd. Complications after arthroscopic rotator cuff repair. *Arthroscopy.* 2007;23:124–8.
46. Weber SC, Abrams JS, Nottage WM. Complications associated with arthroscopic shoulder surgery. *Arthroscopy.* 2002;18:88–95.