

ORIGINAL

Roturas masivas del manguito de los rotadores: resultados clínicos de la reparación artroscópica con técnica doble MAC



Andrés Arismendi Montoya^{a,*}, Hernán Darío Gallego Eusse^b
y Juan Felipe Ramírez Montoya^c

^a Ortopedista, Especialista en Cirugía de Hombro y Codo, Clínica del Campestre, Medellín, Colombia

^b Ortopedista, Hospital Pablo Tobón Uribe, Clínica del Campestre, Medellín, Colombia

^c Ortopedista, Clínica CES (Corporación para Estudios en Salud), Medellín, Colombia

Recibido el 7 de febrero de 2017; aceptado el 11 de agosto de 2017

Disponible en Internet el 9 de febrero de 2018

PALABRAS CLAVE

Artroscopia
de hombro;
Reparación del
manguito de los
rotadores;
Técnica doble MAC;
Roturas masivas

Resumen

Introducción: Las roturas masivas del manguito de los rotadores representan una de las lesiones más complejas a las cuales se puede enfrentar el ortopedista especialista en hombro y son un gran reto cuando se desean lograr resultados clínicos satisfactorios. El objetivo del trabajo es describir los resultados clínicos de una nueva técnica quirúrgica para la reparación artroscópica de lesiones grandes y masivas del manguito de los rotadores (MR) utilizada en una clínica ortopédica especializada durante un período de 3 años.

Materiales y métodos: Se realizó un estudio descriptivo de una cohorte de pacientes con lesiones grandes y masivas del MR, diagnosticados mediante artroresonancia directa y que cumplían criterios para reparación artroscópica, a los cuales se les realizó la reparación mediante una nueva técnica denominada doble MAC. Se analizaron como desenlaces la escala de Constant postoperatoria, la existencia de complicaciones y el grado de satisfacción de los pacientes con el procedimiento.

Resultados: Se evaluó a 21 pacientes (10 hombres y 11 mujeres) con una media de edad de 59,4 años (DE: 8,2) en el momento de la cirugía. Las roturas comprometieron el músculo supraespinoso en todos los casos y en el 42,8% el infraespinoso con un tamaño medio de rotura de 34,5 mm (DE: 11,2). El tiempo entre la cirugía y la evaluación fue, por término medio, de 9 meses. La escala de Constant postoperatoria fue, por término medio, de 77,4 (DE: 9,0). No se presentaron complicaciones en la cirugía o falla de los anclajes. Solo un paciente presentó capsulitis adhesiva temprana, que se trató con movilización articular, con la cual se logró normalizar todos los arcos de movilidad.

* Autor para correspondencia.

Correo electrónico: mellizoster@gmail.com (A. Arismendi Montoya).

<https://doi.org/10.1016/j.rccot.2017.08.006>

0120-8845/© 2018 Sociedad Colombiana de Ortopedia y Traumatología. Publicado por Elsevier España, S.L.U. Todos los derechos reservados.

Discusión: La técnica doble MAC para la reparación artroscópica de las lesiones grandes y masivas del manguito de los rotadores es una técnica segura y efectiva, con buenos resultados funcionales evaluados a medio plazo y un porcentaje de satisfacción superior al 90%.

Nivel de evidencia clínica: Nivel IV.

© 2018 Sociedad Colombiana de Ortopedia y Traumatología. Publicado por Elsevier España, S.L.U. Todos los derechos reservados.

KEYWORDS

Shoulder arthroscopy;
Rotator cuff repair;
Double MAC;
Massive tears

Massive rotator cuff tears: Clinical outcomes of arthroscopic repair using a double MAC technique

Abstract

Background: Massive ruptures of the rotator cuff represent one of the most complex lesions that can be faced by the orthopaedic shoulder surgeon, and pose a great challenge to achieve satisfactory clinical results. The aim of this study is to describe the clinical outcomes of a new surgical technique for the repair of large and massive rotator cuff injuries used in a specialised orthopaedic clinic during a period of 3 years.

Materials and methods: A descriptive study was carried out on a cohort of patients with large and massive lesions of the rotator cuff, diagnosed by direct arthro-resonance, and who met criteria for arthroscopic repair. They underwent repair using a new technique called double MAC (Mason-Allen configuration). The post-surgical outcomes were measured using the Constant scale, and the presence of complications and the level of patient satisfaction with the procedure were analysed as outcomes.

Results: There were 21 patients (10 men and 11 women) with mean age of 59.4 (SD: 8.2) years at the time of surgery. A supraspinatus rupture was present in all (100%) of patients, and an infraspinatus rupture was present in 42.8%. The mean size of the tear was 34.5 mm (SD: 11.2). Mean time between surgery and assessment was 9 months. Mean post-operative Constant score was 77.4 (SD: 9.0). There were no surgical complications or anchor failure. An early adhesive capsulitis was diagnosed and managed with articular mobilisation, with subsequent improvement in range of motion.

Discussion: Double MAC technique for arthroscopic repair of large and massive RCT is a safe and effective technique, with good clinical outcomes in the medium term and a patient satisfaction of over 90%.

Evidence: Level IV.

© 2018 Sociedad Colombiana de Ortopedia y Traumatología. Published by Elsevier España, S.L.U. All rights reserved.

Introducción

Las roturas masivas del manguito de los rotadores representan una de las lesiones más complejas a las cuales se puede enfrentar el ortopedista especialista en hombro y son un gran reto si se desea lograr resultados clínicos satisfactorios. La reparación quirúrgica de estas roturas es técnicamente difícil y está asociada con tasas de rerrotura que son mayores que las de roturas más pequeñas. Las dificultades técnicas específicas incluyen la mala calidad del tendón y su poca elasticidad, adherencias y fibrosis alrededor del tendón retraído, atrofia muscular e infiltración grasa¹. Sumado a esto, la capacidad biológica del tendón para cicatrizar adecuadamente está alterada debido a una hipovascularidad del tendón enfermo, lo cual se convierte en un problema adicional para la integración tendón-hueso. La prevalencia reportada de roturas masivas del manguito de los rotadores es tan alta como el 40% de todas las roturas del manguito de los rotadores².

No existe un consenso en la bibliografía en torno a la definición exacta de lo que es una rotura masiva del manguito de los rotadores. Sin embargo, varios autores han tratado de clasificar estas lesiones con el fin de guiar la evaluación y el manejo de estos pacientes. Cofield clasificó las roturas masivas como aquellas que son mayores de 5 cm en tamaño en cualquiera de los planos, anteroposterior o de medial a lateral, mientras que Gerber definió las roturas masivas como aquellas que tienen compromiso completo de, por lo menos, 2 tendones^{3,4}. Davidson y Burkhart recientemente propusieron un sistema de clasificación que asocia el patrón geométrico de la rotura con el tratamiento y el pronóstico, donde definen las roturas masivas como aquellas con un área mayor de 2×2 cm⁵.

Las roturas masivas olvidadas con el tiempo progresan a artrosis glenohumeral y disminución del espacio subacromial, desenlace conocido como artropatía por rotura crónica del manguito de los rotadores^{6,7}. Las roturas pequeñas pueden ser asintomáticas, pero las lesiones grandes y masivas

del manguito de los rotadores están asociadas con pérdida de la fuerza en abducción y rotación externa. Además, ciertas patologías del tendón de la cabeza larga del bíceps causan dolor constante en el hombro y pueden disminuir los arcos de movimiento en pacientes con roturas masivas del manguito de los rotadores⁸.

Existen múltiples opciones quirúrgicas disponibles para enfrentarse al paciente con una rotura masiva del manguito de los rotadores desde el desbridamiento artroscópico con tenotomía o tenodesis del tendón del bíceps, la reparación parcial del manguito, la reparación completa, aumento biológico con parches de tejido, reconstrucción de la cápsula superior y múltiples transferencias tendinosas hasta la prótesis reversa de hombro⁹. La decisión depende principalmente de si existe migración superior de la cabeza humeral o no debido a la cronicidad de la rotura.

Avances en las técnicas quirúrgicas, mayor experiencia, tecnología y equipos más sofisticados han facilitado la reparación artroscópica de las roturas masivas del manguito de los rotadores. La reparación artroscópica ideal es aquella que restaura la biomecánica, disminuye el dolor, mejora la función y logra una fijación más fuerte que permite una rehabilitación agresiva y la cicatrización tendón-hueso¹⁰. Siempre que sea razonablemente posible, se debe buscar una reparación anatómica completa del manguito de los rotadores. Sin embargo, los resultados de la reparación de roturas masivas son menos predecibles y con tasas de rerroturas más altas sin que esto represente en todas las ocasiones desenlaces clínicos no favorables en estos pacientes¹¹.

Para lograr la reparación completa de las roturas masivas, se han diseñado múltiples configuraciones de suturas y técnicas con el fin de aumentar la resistencia de la fijación y el contacto del tendón con la huella de inserción humeral y así promover la integración tendón-hueso. Las técnicas más estudiadas han sido las de fila sencilla, doble fila y sutura puente. Estudios biomecánicos han mostrado superioridad de las técnicas de doble fila comparadas con las de fila sencilla, basados en la mayor resistencia a la falla y mejor cubrimiento de la huella humeral^{12,13}. En un metaanálisis reciente se demostró que las técnicas de doble fila y sutura puente tienen menor riesgo de rerrotura que las técnicas con fila sencilla a 1 año de seguimiento en todos los patrones de rotura, incluyendo las roturas masivas¹⁴. Sin embargo, los resultados clínicos en los pacientes operados con técnica de fila única no han demostrado ser peores que los resultados en pacientes con técnicas de doble fila¹⁵.

Una alternativa para contrarrestar las limitaciones de las técnicas de sutura anteriormente descritas es una nueva técnica denominada doble MAC. Esta técnica de sutura del manguito de los rotadores utiliza una fila con dos anclajes cargados con doble sutura y una configuración que permite una fijación del tendón a la huella insercional mucho más anatómica, pues el tendón se adhiere completamente y sin pliegues entre las suturas hacia el espacio subacromial.

Desde hace 2 años, la técnica doble MAC se ha implementado en la práctica del cirujano de hombro y codo (autor principal del artículo) en nuestro contexto local. Sin embargo, no existe un registro sistemático que evalúe el resultado clínico de los pacientes. Por ello, esta investigación pretende realizar una descripción completa de la nueva técnica y evaluar los resultados funcionales en pacientes con

lesiones grandes y masivas del manguito de los rotadores que fueron intervenidos quirúrgicamente con esta técnica.

Materiales y métodos

Se realizó un estudio observacional descriptivo en pacientes con 18 años o más con roturas del manguito de los rotadores de origen traumático o degenerativo, grandes y masivas según la clasificación de Cofield¹⁶, diagnosticadas por artroresonancia directa o en el momento de la cirugía, y que cumplían criterios para reparación artroscópica. Los pacientes fueron captados entre enero de 2012 y marzo de 2015.

Se excluyó a los pacientes que presentaran seudoparálisis, aquellos con cambios de artrosis graves en los rayos X y que no respondieron a la invitación al estudio o rechazaron la participación en este.

Las variables evaluadas fueron sociodemográficas y clínicas, incluyendo comorbilidades, tiempo de evolución de la enfermedad, lado de la lesión, lateralidad (diestro o zurdo), origen traumático o degenerativo de la lesión, tendones comprometidos (supraespinoso, infraespinoso, subescapular o tendón del bíceps), tendones comprometidos asociados (supraespinoso más infraespinoso, supraespinoso más subescapular o supraespinoso más infraespinoso más subescapular), tamaño de la rotura, degeneración grasa de cada tendón y atrofia muscular. También se evaluaron detalles del procedimiento quirúrgico, como tiempo entre el inicio de los síntomas y el tratamiento artroscópico, tiempo quirúrgico, procedimientos asociados (tenotomía y tenodesis del bíceps, resección del tercio distal de la clavícula) y complicaciones durante el procedimiento. Las variables clínicas de resultado fueron complicaciones postoperatorias, arcos de movimiento, escala de Constant, satisfacción, tiempo entre la cirugía y la valoración de los resultados o seguimiento.

Los pacientes se identificaron a partir del registro llevado por el grupo quirúrgico y los registros de historia clínica electrónica de la clínica ortopédica especializada. A los pacientes que decidieron participar y firmaron el consentimiento informado se les analizó la historia clínica para registrar datos de interés del estudio, como las características sociodemográficas, clínicas, características de la lesión, detalles del procedimiento quirúrgico y el registro de cada cirugía.

Un segundo evaluador, aparte del cirujano, aplicó la escala de valoración del hombro de Constant¹⁷. El último componente del test que evalúa la fuerza se realizó con un dinamómetro (WeiHang Modelo WH-A04L Hong Kong, China) adherido al suelo y anclado sobre la muñeca del paciente. Se les pidió realizar el movimiento de abducción del brazo en el plano de la escápula durante cinco ocasiones y se registró el mejor valor obtenido. Se pidió al paciente el grado de satisfacción percibido con el tratamiento quirúrgico.

Los datos obtenidos se registraron en un formato y se incluyeron en una base de datos en Microsoft Excel. Se obtuvieron datos estadísticos descriptivos, como medias y medianas con sus respectivas medidas de dispersión, desviaciones estándar o rangos intercuartílicos, según fuera la distribución normal de los datos evaluada con la prueba Shapiro-Wilk. Se presentarán en frecuencias absolutas y porcentajes la información de las variables cualitativas.

Se analizó la información en el software estadístico IBM SPSSV.19.

Este estudio fue aprobado por el comité de ética de investigación de la clínica ortopédica especializada.

Descripción de la técnica quirúrgica doble MAC

Todas las cirugías fueron realizadas por el mismo cirujano, especialista en cirugía de hombro. El procedimiento se realizó con anestesia general más un bloqueo interescalénico guiado por ecografía. Se suministró un antibiótico profiláctico según protocolo de la clínica ortopédica especializada y se colocó al paciente en decúbito lateral según lateralidad de la lesión (derecha o izquierda). Se realizó asepsia y antisepsia según protocolo de la Clínica del Campestre y se cubrió con los campos estériles, luego se realizó una tracción de la extremidad en flexión y abducción con 5 kg de peso según el peso del paciente.

Se realizó un portal posterior (2 cm inferior del borde posterolateral del acromion) en dirección a la coracoides, se evaluó la rotura en su porción articular y se realizó una exploración completa de la articulación glenohumeral. Con técnica dentro-fuera se creó un portal anterolateral de trabajo para el desbridamiento y liberación de la lesión desde la porción articular. Enseguida se exploró y descomprimió el espacio subacromial por medio del portal anterolateral con el uso de una maquinilla de afeitar o cuchilla y vaporizador, y para esto se realizó una burssectomía subacromial amplia.

Se reconocieron los límites de la lesión masiva o grande y se desbridaron los bordes. Se pasó una cánula de 7,75 mm para usar como portal de trabajo; por el portal anterolateral se desbridó y reconoció la huella con la maquinilla de afeitar y se escarificó con una fresa hasta lograr sangrado de esta zona.

Se realizaron dos miniportales superiores, uno anterior y otro posterior, para el paso de anclajes y manipulación de las suturas. Se usaron 2 anclajes (Haelix de 5.5 bio-compuesto o titanio, Depuy Mitek). Se inició con el anclaje anterior para la porción anterior de la rotura (fig. 1). Se

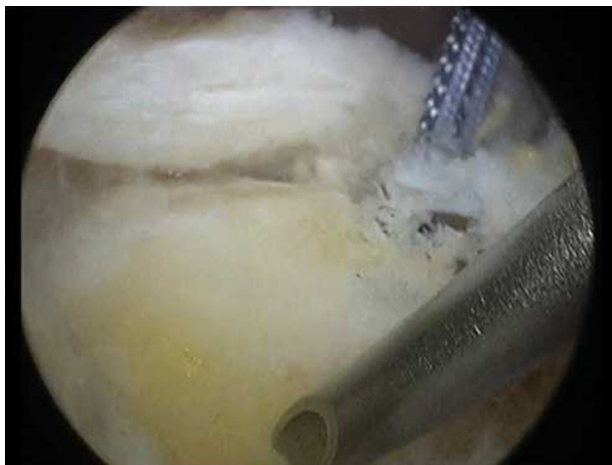

Figura 1 Anclaje anterior colocado en labio posterior de surco intertuberoso vacío por rotura crónica del tendón de la porción larga del bíceps. La aguja marca el miniportal posterior para la colocación del anclaje posterior.

realizó configuración de tipo MAC en la porción anterior del manguito y, a continuación, se realizó de nuevo una configuración de tipo MAC para el manguito posterior (fig. 2). Siempre se utilizó una pinza Expressen (Depuy Mitek).

Para la configuración doble MAC, se reparó y se extrajo a través de la cánula de 7,75 mm la sutura colchonera más posterior del MAC anterior y la sutura colchonera más anterior del MAC posterior (fig. 3). Se realizó un nudo por fuera de la cánula, se recortó la sutura después del nudo y se traccionó este con la sutura colchonera más anterior del MAC anterior y más posterior del MAC posterior hasta que el nudo hizo tope con el manguito. A continuación, se extrajeron las suturas anterior y posterior del colchonero de ambos MAC y se anudó con un nudo no deslizante utilizando el baja nudos (fig. 4). Esto logró el cierre de las fuerzas acopladas anterior y posterior con dos puntos colchoneros largos sin dejar pliegues hacia el espacio subacromial.

Finalmente se terminó la reparación con los dos postes de tracción del MAC anterior y posterior con un nudo bloqueado de tipo SMC (Samsung Medical Center; fig. 5).

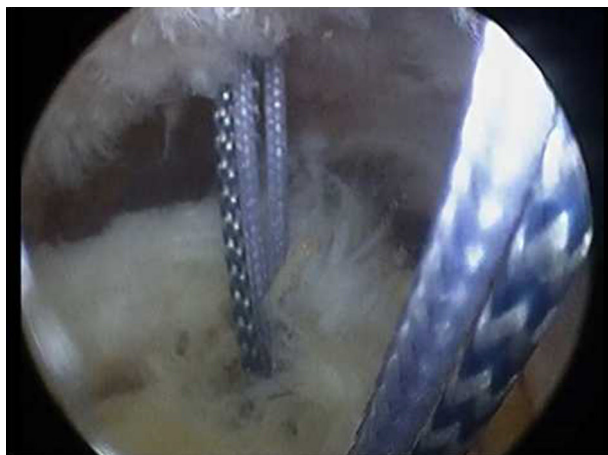


Figura 2 Colocación de ambos anclajes para iniciar el paso de suturas con sutura de tipo MAC anterior y posterior.



Figura 3 El primer paso para el amarrado del punto doble MAC consiste en recuperar el punto colchonero más posterior del MAC anterior y el punto colchonero más anterior del MAC posterior, y anudar estos dos y traccionarlos con el colchonero más anterior del MAC anterior y el más posterior del MAC posterior.

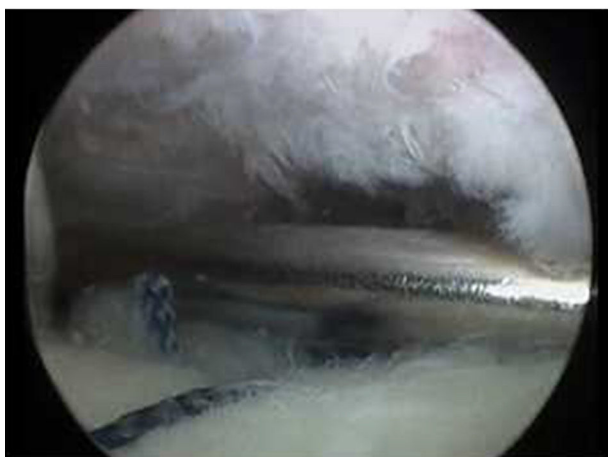
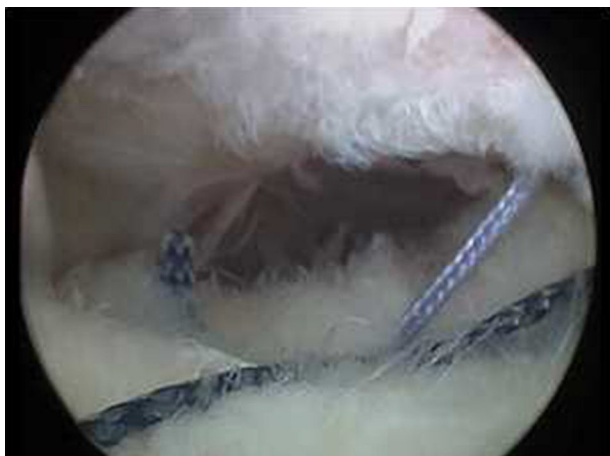

Figura 4 Obsérvese cómo ya se realizó amarrado del colchonero corto más medial y como se hace el amarrado del colchonero largo con la hebra atigrada más anterior del MAC anterior y la más posterior del MAC posterior con técnica de nudo no deslizante usando el baja nudos.

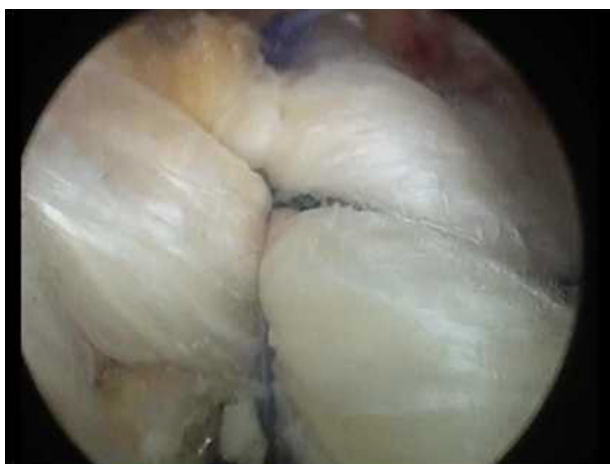

Figura 5 Imagen desde portal lateral donde se observa lazada violeta de tracción del MAC posterior pisando ambos colchoneros, corto y largo. Esta configuración favorece que la sutura terminada esté libre de muñones irregulares en la superficie de la bolsa del manguito de los rotadores.

Se realizó descompresión subacromial según fuera necesario el caso u otro procedimiento y se evaluó la reparación del manguito de los rotadores por el portal anterolateral. Se cerraron los portales con sutura no absorbible, curación de las heridas y cabestrillo con abducción de 30°.

Resultados

De los 35 pacientes a quienes se les realizó esta técnica quirúrgica durante el período de estudio, se incluyeron y se logró seguimiento completo de 21 pacientes (11 mujeres y 10 hombres) con una media de edad de 59,4 años (en la [tabla 1](#) de describen las características sociodemográficas de los pacientes).

La mayoría de los pacientes accedió a través de medicina prepagada a la cirugía y trabajaban en actividades de baja demanda física. Ninguno de los pacientes sufrió una lesión secundaria a un accidente laboral. Aunque la mayoría eran diestros, hasta el 28,6% de los casos la lesión se presentó en el lado izquierdo. La causa de la lesión fue tanto degenerativa como traumática y tuvo un tiempo de duración de los síntomas mucho mayor en aquellos de causa degenerativa, con una media de 18 semanas de evolución.

La valoración de los resultados de la artroresonancia directa se logró obtener en todos los pacientes. En todos los casos se documentó una rotura del supraespinoso con un tamaño de rotura promedio de 34,57 mm (DE: 11,29) y asociado, hasta en el 42,8% de los casos, una rotura del infraespinoso. La mayoría de los pacientes presentó atrofia muscular y una degeneración grasa menor del 50% según la clasificación de Goutalier ([tabla 2](#)).

El tiempo quirúrgico promedio fue 150 minutos, considerando que en 11 pacientes (52,4%) se realizó, al menos, un procedimiento adicional que incluyeron en total, en la serie, siete tenotomías del bíceps, cinco tenodesis, cinco acromioplastias y cuatro resecciones del tercio distal de la clavícula.

En dos pacientes se presentó la necesidad de un anclaje adicional, en 15 (71,4%) de los casos se usaron anclajes de titanio y no se presentaron complicaciones relacionadas con los anclajes, los nudos, los portales artroscópicos u otros durante la cirugía.

La valoración se realizó en un promedio de 39,4 semanas (DE: 19,5) después de la cirugía. En este tiempo no se presentaron complicaciones relacionadas con infección, falla de los anclajes, lesión neurológica, osteomielitis o síndrome doloroso regional complejo. Solo se presentó un caso de capsulitis adhesiva que fue reintervenida de forma temprana y se le realizó movilización con anestesia general, con posterior mejora completa de los arcos de movilidad.

El tiempo de incapacidad obtuvo una mediana de 8 semanas (RIC: 4-8) mientras que el tiempo de dolor postoperatorio obtuvo una mediana de 15 semanas (RIC: 6-30), lo que fue similar tanto en los pacientes que recibieron otro procedimiento óseo adicional como descompresión subacromial o resección del tercio distal de la clavícula como en quienes no recibieron otro procedimiento óseo con una mediana de 15 semanas (RIC: 7-60) y 15 semanas (RIC: 1-26,5), respectivamente.

La escala de Constant obtuvo un promedio de 77,48 (DE: 9,03) y el grado de satisfacción de los pacientes, definido

Tabla 1 Características sociodemográficas de los pacientes en quienes se realizó reparación artroscópica con técnica doble MAC para la reparación artroscópica de lesiones grandes y masivas del manguito de los rotadores

Variable	n = 21 (%)
Sexo (mujer/hombre) (mujer %)	11 / 10 (52,4)
Edad: años, media (desviación estándar)	59,4 (8,2)
Seguridad Social (contributivo/medicina prepagada)	2 (9,5)/19 (90,5)
Actividad laboral (ama de casa/médico/oficina/transportista)	5 (23,8)/1 (4,8)/14 (66,7)/1 (4,8)
Comorbilidades (hipertensión arterial/hipotiroidismo/diabetes)	10 (47,6)/5 (23,8)/1 (4,8)
Lado de la lesión (derecho/izquierdo)	15 (71,4)/6 (28,6)
Lado dominante (diestro/zurdo)	20 (95,2)/1 (4,8)
Causa de la lesión (traumática/degenerativa)	10 (47,6)/11 (52,4)
Semanas de evolución de síntomas, mediana (P25-P75) (traumática/degenerativa/total)	3 (1,7-6)/18 (6-48)/6 (3-18)

Tabla 2 Características de la lesión de los pacientes en quienes se realizó reparación artroscópica con técnica doble MAC para la reparación artroscópica de lesiones grandes y masivas del manguito de los rotadores

Variable	N = 21 (%)
Tendón comprometido (supraespinoso/infraespinoso/redondo menor/subescapular/bíceps)	21 (100)/9 (42,8)/0 (0,0)/1 (4,8)/1 (4,8)
Tamaño de la rotura en milímetros, media (desviación estándar)	34,5 (11,2)
Degeneración grasa de Goutalier (estadio I/estadio II/estadio III)	6 (28,6)/10 (47,6)/5 (23,8)
Acromion de Bigliani (tipo 1/tipo 2/tipo 3/sin datos)	5 (23,8)/2 (9,5)/4 (19,0)/10 (47,6)
Artrosis acromioclavicular	12 (57,1)

Tabla 3 Resultados clínicos de los pacientes en quienes se realizó reparación artroscópica con técnica doble MAC para la reparación artroscópica de lesiones grandes y masivas del manguito de los rotadores

Variable	N = 21 (%)
Dolor en milímetros, mediana (P25-P75)	13 (12-15)
Actividades de la vida diaria, mediana (P25-P75)	17 (16-19,5)
Equilibrio articular, mediana (P25-P75)	38 (33-40)
Fuerza, mediana (P25-P75)	9 (7-12,5)
Test de Constant, total mediana (P25-P75)	78 (72,5-83,5)
Test de Constant, total media (desviación estándar)	77,48 (9,03)
Nivel de satisfacción (insatisfecho/poco satisfecho/satisfecho/muy satisfecho)	0 (0,0)/2 (9,5)/9 (42,9)/10 (47,6)

específicamente como satisfecho o muy satisfecho, fue el 90,5%. Los dos pacientes que refirieron estar insatisfechos con el resultado presentaron escalas de Constant de 57 y 64, y estos fueron los valores mínimos obtenidos en esta serie de casos. Al evaluar los resultados de la escala de Constant según la causa de la lesión, se obtuvo un promedio de 75,8 (DE: 8,2) para aquellos pacientes de causa traumática y un promedio de 79 (DE: 9,09) para aquellos de causa degenerativa (tabla 3).

Discusión

Dentro de las estrategias quirúrgicas de reparación artroscópica más utilizadas en el manejo de las roturas masivas del manguito de los rotadores se encuentran las técnicas de una fila y de doble fila. Los resultados en diversos estudios realizados para demostrar la diferencia clínica y estructural en la cicatrización del manguito de los rotadores entre dichos

procedimientos no han mostrado gran superioridad de uno sobre otro. En las series publicadas por Burks et al.¹⁸ y Franceschi et al.¹⁹ en que se comparan una fila frente a doble fila, no se encuentran diferencias clínicas o en la resonancia magnética entre las técnicas empleadas. Existe alguna evidencia clínica que soporta los mejores resultados funcionales al comparar las técnicas, excepto en pacientes con roturas grandes o masivas, pero se han demostrado menores tasas de rerrotura usando doble fila sin encontrar diferencia clínica alguna²⁰⁻²⁴. Y aunque las técnicas de doble fila parecieran dar una ventaja mecánica y biológica en la reparación del manguito de los rotadores, esto no se traduce en mejores resultados clínicos o de imagen en los pacientes²⁵. Es, en este escenario, en el cual surge el interés por técnicas adicionales.

Este estudio describe una nueva técnica, doble MAC, empleada para la reparación artroscópica de roturas grandes y masivas del manguito de los rotadores, con la cual se obtienen buenos resultados en la mayoría de los pacientes, con

escalas de Constant postoperatorias adecuadas y con grados de satisfacción del 90,5% en la serie evaluada. Observamos un adecuado control del dolor y arcos de movimientos funcionales en la mayoría de los pacientes. Durante el tiempo de observación, no se presentaron rerroturas y solo un caso de capsulitis adhesiva, a la cual se le realizó manejo de forma temprana con buenos resultados en el momento de la evaluación.

Las características sociodemográficas de los pacientes evaluados en esta serie de casos es similar a las encontradas en otras series con roturas grandes y masivas en relación con la edad, género, lado comprometido y lado dominante²⁶⁻³⁴. El tiempo medio de los síntomas antes de la cirugía en pacientes de causa degenerativa fue similar a los encontrados en otros estudios: 18, 19,7 y 16 meses; algunos tan tardíos como 30,6 meses y algunos tan tempranos como 3 meses, similar a la mediana global de nuestros pacientes que fue de 6 semanas (RIC: 3-18).

El principal tendón comprometido en nuestro estudio fue el supraespinoso, en asociación con el infraespinoso, y con un tamaño medio de rotura de 34,57 mm (DE: 11,29), hallazgo similar al de otras series donde se reportan tamaños medios de rotura de 30 mm (DE: 15,4-18,30) y 33 mm aunque en algunos casos median el área de rotura y otros la clasificaban simplemente como grande o masiva, lo que hace difícil la comparación con otros estudios. No se describen en los artículos revisados la existencia de artrosis acromioclavicular o no, o la clasificación de Bigliani (configuración de la punta del acromion).

La degeneración grasa se encontró similar entre los artículos y en su mayoría era 2 o 3 de la clasificación de Goutallier y la atrofia muscular, hasta el 46%^{35,36}.

Los resultados clínicos evaluados por medio de la escala de Constant en nuestro estudio, de forma global y en un período de 9 meses postoperatorio fue, por término medio, de 77,48 (DE: 9,03), similar a lo obtenido por otros autores con técnicas de una fila de 77,8 (DE: 9,0), 78,5 (DE: 18,6) y 78 (DE: 7,4); técnicas de sutura puente de 74,7 (DE: 13,21), 73,96 (DE: 15,39), y técnicas de doble fila de 74,4 (DE: 18,4), 68 (DE: 16,8) y 80,7 (DE: 7,38). Aunque también encontramos artículos con resultados mucho mejores en roturas de tamaño similar a las de nuestro estudio con escalas de Constant de 90,29 (DE: 10,4)^{37,38}.

Algo que debe tenerse en cuenta es que varios artículos evalúan los resultados de la escala de Constant al año o incluso más tarde, hasta 30 meses postoperatorios y, como Lapner et. al muestran en su estudio, los resultados de las escalas funcionales mejoran con el tiempo³⁹. Así pues, a pesar de haberse realizado una valoración temprana de la escala de Constant en nuestro estudio, los pacientes presentan valores aceptables y similares a los encontrados en otros artículos y es posible que mejoren con el tiempo, lo que nos motivaría a realizar un seguimiento más largo y publicaciones posteriores.

Sabemos que esta comparación de los resultados clínicos según la escala de Constant con otros artículos puede estar sesgada por múltiples variables, como el tamaño de la rotura, tipo de cirugía, técnicas empleadas y protocolo de rehabilitación postoperatorio, entre otras. Lo ideal sería realizar estudios de distribución aleatoria controlados para comparar de forma adecuada esta técnica con otras descritas en la bibliografía. Sin embargo, nuestra serie de casos

sugiere resultados similares de la técnica doble MAC con otras técnicas artroscópicas descritas en la actualidad, lo cual es un primer paso para plantear futuros estudios comparativos.

En conclusión, la técnica doble MAC es una técnica segura y efectiva para el manejo de roturas grandes y masivas del manguito de los rotadores. Se convierte en una nueva opción para el manejo de estos pacientes que representan un reto para el cirujano de hombro. El porcentaje de satisfacción es alto y es comparable con el presentado por otras técnicas de reparación de doble fila.

Conflicto de intereses

Los autores declaran no tener ningún conflicto de intereses.

Bibliografía

- Goutallier D, Postel JM, Gleyze P, Leguilloux P, Van Driessche S. Influence of cuff muscle fatty degeneration on anatomic and functional outcomes after simple suture of full-thickness tears. *J Shoulder Elbow Surg.* 2003;12:550-4.
- Bedi A, Dines J, Warren RF, Dines DM. Massive tears of the rotator cuff. *J Bone Joint Surg Am.* 2010;92:1894-908.
- DeOrto JK, Cofield RH. Results of a second attempt at surgical repair of a failed initial rotator-cuff repair. *J Bone Joint Surg Am.* 1984;66:563-7.
- Gerber C, Fuchs B, Hodler J. The results of repair of massive tears of the rotator cuff. *J Bone Joint Surg Am.* 2000;82:505-15.
- Davidson J, Burkhart SS. The geometric classification of rotator cuff tears: a system linking tear pattern to treatment and prognosis. *Arthroscopy.* 2010;26:417-24.
- Jones CK, Savoie FH. Arthroscopic repair of large and massive rotator cuff tears. *Arthroscopy.* 2003;19:564-71.
- Holtby R, Razmjou H. Relationship between clinical and surgical findings and reparability of large and massive rotator cuff tears: a longitudinal study. *BMC Musculoskelet Disord.* 2014;15:180.
- Boileau P, Ahrens PM, Hatzidakis AM. Entrapment of the long head of the biceps tendon: the hourglass biceps-a cause of pain and locking of the shoulder. *J Shoulder Elb Surg.* 2004;13:249-57.
- Greenspoon JA, Petri M, Warth RJ, Millett PJ. Massive rotator cuff tears: pathomechanics, current treatment options, and clinical outcomes. *J Shoulder Elbow Surg.* 2015;24:1493-505.
- Denard PJ, Jiwani AZ, Lädermann A, Burkhart SS. Long-term outcome of arthroscopic massive rotator cuff repair: the importance of double row fixation. *Arthroscopy.* 2012;28:909-15.
- Galatz LM, Ball CM, Teefey SA, Middleton WD, Yamaguchi K. The outcome and repair integrity of complete arthroscopically repaired large and massive rotator cuff tears. *J Bone Joint Surg Am.* 2004;86:219-24.
- Mazzocca AD, Millett PJ, Guanche CA, Santangelo SA, Arciero RA. Arthroscopic single-row versus double-row suture anchor rotator cuff repair. *Am J Sports Med.* 2005;33:1861-8.
- Millett PJ, Mazzocca A, Guanche CA. Mattress double anchor footprint repair: a novel, arthroscopic rotator cuff repair technique. *Arthroscopy.* 2004;20:875-9.
- Hein J, Reilly JM, Chae J, Maerz T, Anderson K. Retear rates after arthroscopic single-row, double-row, and suture bridge rotator cuff repair at a minimum of 1 year of imaging follow-up: A systematic review. *Arthroscopy.* 2015;31:2274-81.
- Millett PJ, Warth RJ, Dornan GJ, Lee JT, Spiegl UJ. Clinical and structural outcomes after arthroscopic single-row versus double-row rotator cuff repair: a systematic review and meta-

- analysis of level I randomized clinical trials. *J Shoulder Elbow Surg.* 2014;23:586–97.
16. Burkhart SS. Arthroscopic treatment of massive rotator cuff tears. *Clin Orthop.* 2001;390:107–18.
 17. Jones CK, Savoie FH. Arthroscopic repair of large and massive rotator cuff tears. *Arthroscopy.* 2003;19:564–71.
 18. Denard PJ, Lädermann A, Jiwani AZ, Burkhart SS. Functional outcome after arthroscopic repair of massive rotator cuff tears in individuals with pseudoparalysis. *Arthroscopy.* 2012;28:1214–9.
 19. Hanusch BC, Goodchild L, Finn P, Rangan A. Large and massive tears of the rotator cuff: functional outcome and integrity of the repair after a mini- open procedure. *J Bone Joint Surg Br.* 2009;91:201–5.
 20. Boileau P, Ahrens PM, Hatzidakis AM. Entrapment of the long head of the biceps tendon: the hourglass biceps—a cause of pain and locking of the shoulder. *J Shoulder Elb Surg.* 2004;13:249–57.
 21. Sheibani-Rad S, Giveans MR, Arnoczky SP, Bedi A. Arthroscopic single- row versus double-row rotator cuff repair: a meta-analysis of the randomized clinical trials. *Arthroscopy.* 2013;29:343–8.
 22. Constant CR, Murley AH. A clinical method of functional assessment of the shoulder. *Clin Orthop.* 1987;160–4.
 23. Van der Zwaal P, Pool LD, Hacquebord ST, van Arkel ERA, van der List MPJ. Arthroscopic side-to-side repair of massive and contracted rotator cuff tears using a single uninterrupted suture: the shoestring bridge technique. *Arthroscopy.* 2012;28:754–60.
 24. Carbonell I, Martínez AA, Aldea E, Ripalda J, Herrera A. Outcome and structural integrity of rotator cuff after arthroscopic treatment of large and massive tears with double row technique: a 2-year follow-up. *Adv Orthop.* 2013;2013:914148.
 25. Koh KH, Kang KC, Lim TK, Shon MS, Yoo JC. Prospective randomized clinical trial of single- versus double-row suture anchor repair in 2- to 4-cm rotator cuff tears: clinical and magnetic resonance imaging results. *Arthroscopy.* 2011;27:453–62.
 26. Gerber C, Wirth SH, Farshad M. Treatment options for massive rotator cuff tears. *J Shoulder Elb Surg.* 2011;20:S20–9.
 27. Holtby R, Razmjou H. Relationship between clinical and surgical findings and reparability of large and massive rotator cuff tears: a longitudinal study. *BMC Musculoskelet Disord.* 2014;15:180.
 28. Burkhart SS, Danaceau SM, Pearce CE. Arthroscopic rotator cuff repair: Analysis of results by tear size and by repair technique-margin convergence versus direct tendon-to-bone repair. *Arthroscopy.* 2001;17:905–12.
 29. Hegedus EJ, Goode AP, Cook CE, Michener L, Myer CA, Myer DM, et al. Which physical examination tests provide clinicians with the most value when examining the shoulder? Update of a systematic review with meta- analysis of individual tests. *Br J Sports Med.* 2012;46:964–78.
 30. Oh JH, Kim SH, Shin SH, Chung SW, Kim JY, Kim SH, et al. Outcome of rotator cuff repair in large-to-massive tear with pseudoparalysis: A comparative study with propensity score matching. *Am J Sports Med.* 2011;39:1413–20.
 31. Lehman C, Cuomo F, Kummer FJ, Zuckerman JD. The incidence of full thickness rotator cuff tears in a large cadaveric population. *Bull Hosp Jt Dis N Y N.* 1995;54:30–1.
 32. Yamaguchi H, Suenaga N, Oizumi N, Hosokawa Y, Kanaya F. Will preoperative atrophy and fatty degeneration of the shoulder muscles improve after rotator cuff repair in patients with massive rotator cuff tears? *Adv Orthop.* 2012;2012:195876.
 33. Ellman H, Hanker G, Bayer M. Repair of the rotator cuff End-result study of factors influencing reconstruction. *J Bone Joint Surg Am.* 1986;68:1136–44.
 34. Walch G, Maréchal E, Maupas J, Liotard JP. [Surgical treatment of rotator cuff rupture Prognostic factors]. *Rev Chir Orthopédique Réparatrice Appar Mot.* 1992;78:379–88.
 35. Goutallier D, Postel J-M, Gleyze P, Leguilloux P, Van Driessche S. Influence of cuff muscle fatty degeneration on anatomic and functional outcomes after simple suture of full-thickness tears. *J Shoulder Elb Surg.* 2003;12:550–4.
 36. Goutallier D, Postel JM, Lavau L, Bernageau J. [Impact of fatty degeneration of the supraspinatus and infraspinatus muscles on the prognosis of surgical repair of the rotator cuff]. *Rev Chir Orthopédique Réparatrice Appar Mot.* 1999;85:668–76.
 37. Burkhart SS, Barth JRH, Richards DP, Zlatkin MB, Larsen M. Arthroscopic repair of massive rotator cuff tears with stage 3 and 4 fatty degeneration. *Arthroscopy.* 2007;23:347–54.
 38. Gartsman GM. Massive irreparable tears of the rotator cuff Results of operative debridement and subacromial decompression. *J Bone Joint Surg Am.* 1997;79:715–21.
 39. Lapner PL, Sabri E, Rakhra K, McRae S, Leiter J, Bell K, et al. A multicenter randomized controlled trial comparing single-row with double-row fixation in arthroscopic rotator cuff repair. *J Bone Joint Surg Am.* 2012;94:1249–57.