

ORIGINAL

## Resultados del tratamiento de pie equinovaro congénito con el método de Ponseti



Pablo Rosselli Cock<sup>a,\*</sup>, Jéssica Andrea Suárez<sup>b</sup> y Sebastián Rodríguez<sup>b</sup>

<sup>a</sup> Ortopedia infantil, Fundación Cardioinfantil, Bogotá, Colombia

<sup>b</sup> Residente de Ortopedia y Traumatología, III año, Fundación Universitaria Sanitas, Bogotá, Colombia

Recibido el 20 de marzo de 2017; aceptado el 18 de septiembre de 2017

Disponible en Internet el 15 de febrero de 2018

### PALABRAS CLAVE

Ponseti;  
Pie equinovaro;  
Recidiva

### Resumen

**Introducción:** El pie equinovaro congénito es la deformidad congénita más frecuente del pie. Actualmente, el método Ponseti es el método de referencia para el tratamiento de esta anomalía, pues provee de una corrección completa de las deformidades con buena movilidad y función del pie. Existen muchos estudios en el mundo que muestran resultados funcionales del método. Sin embargo, en Colombia no hay publicaciones de este tipo con el método Ponseti.

**Materiales y métodos:** Este es un estudio descriptivo, retrospectivo, de tipo serie de casos en pacientes entre 0 y 12 años diagnosticados con pie equinovaro congénito, tratados con el método Ponseti entre julio de 2002 y diciembre de 2015. Con un seguimiento mínimo de menos 6 meses, se midió la gravedad según la escala de Dimeglio y la funcionalidad según la escala de Laaveg-Ponseti.

**Resultados:** 123 pacientes (183 pies) con un seguimiento medio de 8 años. Edad de inicio del tratamiento: entre 0 y 24 meses. Según la clasificación del grado de gravedad de Dimeglio, el 6,5% eran leves, el 74% moderados, el 13% graves y el 6,5%, muy graves. La mayoría de los pies estudiados era de origen idiopático (96%). El 20% presentaron recidiva. Los resultados funcionales según la escala de Laaveg-Ponseti fueron excelentes (71%), buenos (23%) o regulares (6%).

**Discusión:** Nuestros resultados con desenlaces buenos y excelentes del 94% son similares a reportes previos. Con una recidiva del 17,8%, en la bibliografía se reportan el 20 y el 40%, respectivamente. Este estudio, a diferencia de los demás, no encontró relación directa entre el uso del aparato de abducción y la recidiva. No hubo sobrecorrecciones y ningún paciente tuvo un resultado malo según la escala de Laaveg-Ponseti.

**Nivel de evidencia clínica:** Nivel IV.

© 2018 Sociedad Colombiana de Ortopedia y Traumatología. Publicado por Elsevier España, S.L.U. Todos los derechos reservados.

\* Autor para correspondencia.

Correo electrónico: rossellipablo@yahoo.com (P.R. Cock).

**KEYWORDS**

Ponseti;  
Clubfoot;  
Relapse

**Outcomes of congenital clubfoot treatment using the Ponseti method****Abstract**

*Background:* Congenital clubfoot is the most common congenital deformity of the foot. The Ponseti method is currently the gold standard for the treatment of this anomaly, as it provides a complete correction of the deformities with good foot mobility and function. There are many studies from all over the world that present the functional results of the method. However, in Colombia there are no publications of this type using the Ponseti method.

*Materials and methods:* This is a descriptive, retrospective, case series-type study in patients between 0 and 12 years old diagnosed with clubfoot, and treated using the Ponseti method between July 2002 and December 2015, and with a minimum follow-up of at least 6 months. Severity was measured according to the Dimeglio scale, and functionality with the Laaveg-Ponseti scale.

*Results:* The study included a total of 123 patients (183 feet) with a mean follow-up of 8 years. Treatment was started between 0 and 24 months. According to Dimeglio severity rating, 6.5% were mild, 74% moderate, 13% severe, and 6.5% very severe. Most (96%) of the studied feet were of idiopathic origin. There was a relapse in 17.8%. The functional results, according to the Laaveg-Ponseti scale were excellent in 71%, good in 23%, and average in 6%.

*Discussion:* The results with good and excellent outcomes of 94% are similar to previous studies. With a relapse rate of 17.8%, compared to the 20% and 40%, respectively, reported in the literature. This study, unlike the others, found no direct relationship between the use of the abduction apparatus and relapse. There were no over-corrections and no patient had a poor outcome according to the Laaveg-Ponseti scale.

*Evidence level:* IV.

© 2018 Sociedad Colombiana de Ortopedia y Traumatología. Published by Elsevier España, S.L.U. All rights reserved.

**Introducción**

El pie equinovaro congénito (PEVC) es la deformidad congénita más frecuente del pie y se caracteriza por varo del talón, equino del tobillo, aducto y supinación del antepié, cavo y, en algunos casos, torsión tibial interna<sup>1-3</sup>. Esta patología tiene una incidencia aproximada de uno por cada mil recién nacidos vivos, de los cuales el 80% se produce en países en vías de desarrollo. Según el método Ponseti (MP) internacional, se calcula que en Colombia nacen al año alrededor de 850 niños con PEVC. Es más frecuente en el sexo masculino y en el 50% de los casos es bilateral. Cuando no se trata o se trata de manera inapropiada, la discapacidad es grave desde el punto de vista funcional y psicosocial<sup>4,5</sup>.

De acuerdo con la etiología, el PEVC se puede clasificar en idiopático, sindrómico o teratológico, neuropático o postural. Aunque se desconoce la causa de las deformidades presentes en la mayoría de los pacientes, una de las teorías más aceptadas para explicar su origen es la histomorfométrica. Según esta teoría, existe un tejido retráctil (miofibroblastos) en la cara interna del pie que provoca las deformidades características<sup>6-8</sup>. Esta alteración histológica es también la responsable de la alta probabilidad de recurrencia de las deformidades una vez que ha terminado el tratamiento.

Durante muchos años se trató el PEVC con cirugías extensas, pero con resultados funcionales muy malos. Los pies intervenidos tenían muy poca movilidad, eran débiles, dolorosos y muchos presentaban signos de artrosis

en la adultez. Esto hizo que se retomara el método de Ponseti que ya había sido descrito en la década de los sesenta, pero que se difundió en el mundo a principios del siglo XXI. Esta técnica, considerada de primera elección en el tratamiento del PEVC de cualquier etiología, se resume de la siguiente manera: una parte del tratamiento corresponde al médico tratante y otra a los padres o acompañantes del niño. En la primera parte, se realizan unas manipulaciones que buscan corregir de manera simultánea el cavo, el aducto y el varo mientras se mantiene el antepié siempre en supinación. Posteriormente, se colocan unos yesos inguinopédicos muy bien moldeados que mantienen la corrección obtenida. Estos se cambian cada 4-7 días, tiempo en que se hace evidente la corrección de las deformidades. En la mayoría de los casos, no se necesitan más de siete yesos para corregir las deformidades. Por último y, si aún persiste el equino, como sucede en la mayoría de los casos, se lleva a cabo una tenotomía percutánea completa del tendón de Aquiles 1,5 cm por encima de la tuberosidad del calcáneo, seguida de una inmovilización con un yeso inguinopédico durante 3 semanas. De esta manera culmina la sección del tratamiento que le corresponde al médico tratante y se inicia la que corresponde al familiar o acompañante del paciente. Una vez que se corrige el 100% las deformidades, se prescribe un aparato de abducción en que los pies se encuentran unidos por una barra en posición de abducción (de 45 a 60°). Debe usarse de manera permanente durante 3 meses y luego por la noche hasta los 4 años. Es muy importante su uso

con estricto cumplimiento puesto que la primera causa de recidiva de las deformidades obedece a la falta de utilización de este.

En diferentes estudios se han reportado tasas de recidiva de un 56% con el uso del aparato de abducción los dos primeros años. Sin embargo, el porcentaje baja al 11% después del uso de la férula hasta los 4 años<sup>9</sup>. Hay también un reporte de resultados favorables incluso en el 89% en algunas series.

A pesar de que existen muchos estudios en el mundo que muestran los resultados funcionales del método de Ponseti (MP), en Colombia no hay publicaciones que evalúen los resultados funcionales de esta modalidad de tratamiento.

## Materiales y métodos

Fue un estudio descriptivo, retrospectivo, del tipo serie de casos. Se incluyeron pacientes entre 0 y 12 años con diagnóstico de PEVC (con o sin tratamiento previo), quienes fueron manejados con el MP y seguidos, por lo menos, 6 meses. Todos los pacientes se seleccionaron de la consulta privada de uno de los autores entre el 1 de julio de 2002 y el 31 de diciembre de 2015. Fueron excluidos aquellos pacientes que tenían modificaciones de la técnica, datos incompletos en la historia clínica o se perdieron durante el seguimiento.

Con la revisión de historias clínicas, se evaluaron diferentes variables demográficas y clínicas, como edad de inicio del tratamiento, sexo, lateralidad, historia familiar de PEVC, existencia de displasia de cadera, etiología y clasificación de la deformidad según los criterios de Dimeglio que se divide en PEV benigno, moderado, grave y muy grave. En cuanto al MP, se cuantificó el número de yesos colocados, tiempo de uso de la férula y necesidad de tenotomía del tendón de Aquiles. Asimismo, se evaluó si hubo recidiva y de qué tipo, existencia de sobrecorrección, necesidad de reinicio del método y otros procedimientos quirúrgicos. Se evaluaron los resultados funcionales, satisfacción y movilidad con la escala de Laaveg-Ponseti y se consideró como excelente una calificación entre 90 y 100 puntos, buena entre 80 y 89, regular entre 70 y 79, y mala por debajo de 70<sup>10,11</sup>.

Las variables cualitativas se describen como frecuencias absolutas o porcentajes. Las variables cuantitativas se reportan con medidas de tendencia central y dispersión. El presente estudio fue aprobado por el Comité de Ética en Investigación de la Fundación Universitaria Sanitas con lo que se cumplió de esta manera con lo establecido en la Resolución 8430 de 1993 del Ministerio de Salud de la República de Colombia en cuanto a ética de la investigación.

## Resultados

Durante el período de estudio se trató a 123 pacientes (183 pies). 57 pacientes (46%) fueron de sexo femenino y 66 (54%) de sexo masculino. 33 pies afectados (18%) eran izquierdos, 30 (16,4%) eran derechos y 120 (65,6%) eran bilaterales. La edad de inicio del tratamiento osciló entre 0 y 24 meses para un promedio de 44 días. Veinte pacientes (16,2%) tenían asociada displasia de cadera verificada con radiografía de pelvis como parte del tamizado universal de rutina. Dos pacientes (1,6%) tuvieron historia familiar de PEVC.

Según la clasificación de Dimeglio, la mayoría de los pacientes eran II y III (fig. 1). La mayoría de los pacien-

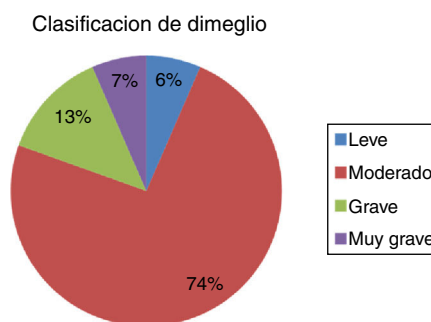


Figura 1 Clasificación de Dimeglio del grado de rigidez de las deformidades del pie equinvaro.

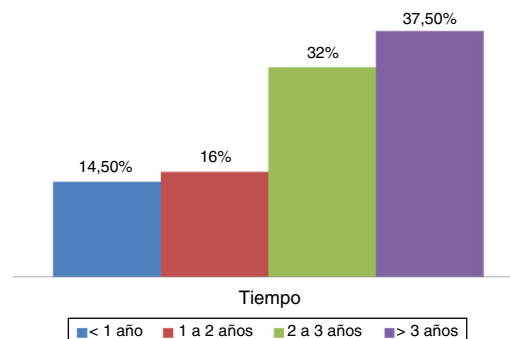


Figura 2 Gráfico que ilustra el tiempo en que los pacientes estudiados usaron la férula de abducción.

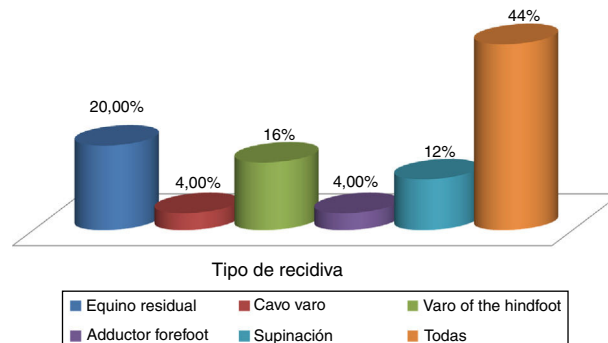


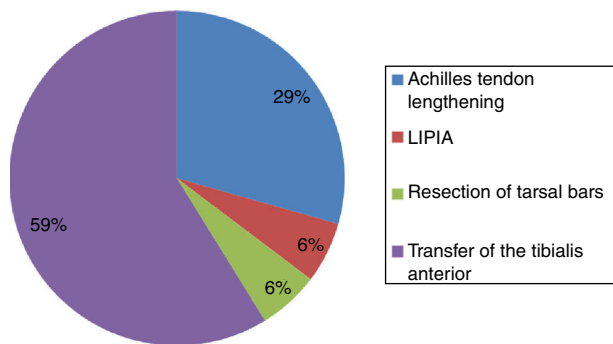
Figura 3 Tipos de recidiva y su distribución.

tes incluidos tenía origen idiopático, 118 (96%), 2 (1,5%) sindrómico y 3 (2,5%) se clasificaron como neuropáticos. Un caso de origen idiopático había requerido cirugía previa.

El promedio de yesos colocados para mantener la corrección fue 6,5, los cuales se colocaron cada semana. Se hizo tenotomía del tendón de Aquiles en 111 pacientes (90,3%). En la mayoría de los pacientes se efectuó la tenotomía con anestesia general, 121 (98%), y en 2 (2%), con anestesia local.

Todos los pacientes usaron la férula de abducción, a excepción de uno de ellos. De los que la usaron, 18 (14,5%) menos de 1 año, 20 pacientes (16%) de 1 a 2 años, 39 (32%) de 2 a 3 años y 45 pacientes (37,5%) la usaron más de 3 años (fig. 2).

El 20% de los pies presentaron recidiva. En la figura 3 se muestran los tipos de recidivas como equino residual,



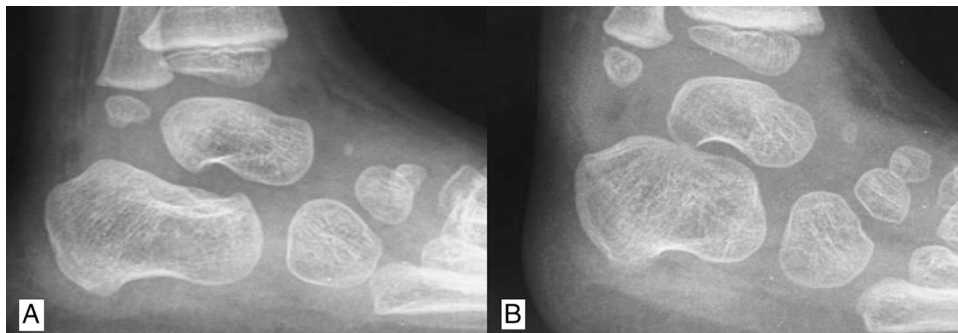
**Figura 4** Cirugías realizadas a pacientes con recidiva del método de Ponseti. LIPIA:.

aducto del antepié, cavo varo, supinación, varo del retropié y la unión de todas las deformidades y su distribución. En todos los pacientes, menos a uno, a quien se le documentó barras tarsianas y se resecaron, se reinició el método, de los cuales respondieron el 56% y el 44% restante fue necesario intervenirlos quirúrgicamente. Los procedimientos quirúrgicos realizados se muestran en la figura 4. Solamente un paciente, con síndrome de barras tarsianas subtalares unilaterales, requirió un procedimiento quirúrgico extenso (fig. 5).

No se encontró una relación clara entre el tiempo del uso de la férula y el porcentaje de recidiva, lo que mostró que el 32% de los pacientes con recidiva la usaron más de 3 años; el 45%, de 2 a 3 años; el 9%, de 1 a 2 años, y el 13,6%, menos de 1 año.

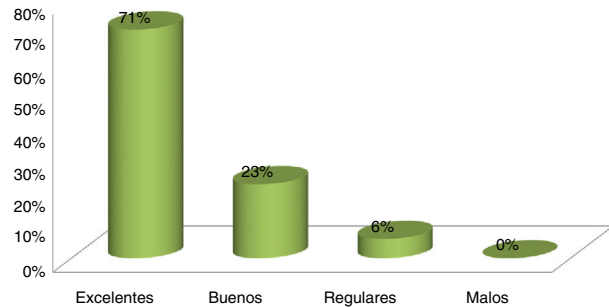
Entre las complicaciones presentadas con el MP, encontramos infección superficial en la piel en 2 casos (1,5%), lesiones en piel en 2 pacientes (1,5%), deslizamiento del yeso en 10 (8%) y en 1 paciente se retiró el yeso por parte de los padres antes de lo indicado.

El seguimiento duró, por término medio, 8 años. Los resultados funcionales según la escala de Laaveg-Ponseti fueron excelentes y buenos en la mayoría de los pacientes, pocos regulares y en ningún caso malos resultados (fig. 6). Los registros fotográficos de los pies antes y después del tratamiento dieron mayor validez a los resultados, en los cuales se pone de manifiesto la corrección obtenida con el tratamiento (figs. 7 y 8).



**Figura 5** A, corresponde al pie normal, en el cual se ve un espacio subtalar conservado. B, el pie equinovaro congénito que no respondió al tratamiento con el método de Ponseti. Se aprecia una disminución del espacio subtalar que correspondió a una fusión ósea subtalar.

Escala de laaveg-ponseti



**Figura 6** Resultados funcionales según la escala de Laaveg-Ponseti.

## Discusión

Los resultados obtenidos con desenlaces entre buenos y excelentes fueron el 94%, cifra muy similar a la encontrada en otros reportes<sup>12-14</sup>. Nuestra recidiva fue el 17,8%, mientras que en la bibliografía se reporta entre el 20 y el 40%<sup>15</sup>. En este estudio, a diferencia de los demás, no se encontró relación directa entre el uso del aparato de abducción y la recidiva. Vale la pena resaltar que no hubo sobrecorrecciones, una de las complicaciones más temidas cuando se llevan a cabo liberaciones quirúrgicas extensas, y ningún paciente tuvo un mal resultado al evaluar con la escala de Laaveg y Ponseti.

La principal ventaja de este estudio radica en que todos los pacientes fueron tratados por la misma persona que se ciñó estrictamente a los alineamientos de Ponseti, sin variaciones en la técnica. El hecho de que los pacientes no pertenecieran a la consulta pública permitió mayor control de los pacientes, mayor adherencia al tratamiento y una supervisión más cercana de un elemento muy importante: el uso de la férula de abducción. Además, los registros fotográficos de los pies antes y después del tratamiento dieron mayor validez a los resultados (figs. 7 y 8). Un elemento de sesgo en los desenlaces obtenidos es que en la consulta privada los casos sindrómicos, teratológicos o intervenidos suelen ser escasos, circunstancia que excluye los casos más difíciles y favorece los desenlaces satisfactorios.

En la actualidad, el MP cuenta con el seguimiento más largo (40 años) de todas las formas de tratamiento del PEVC

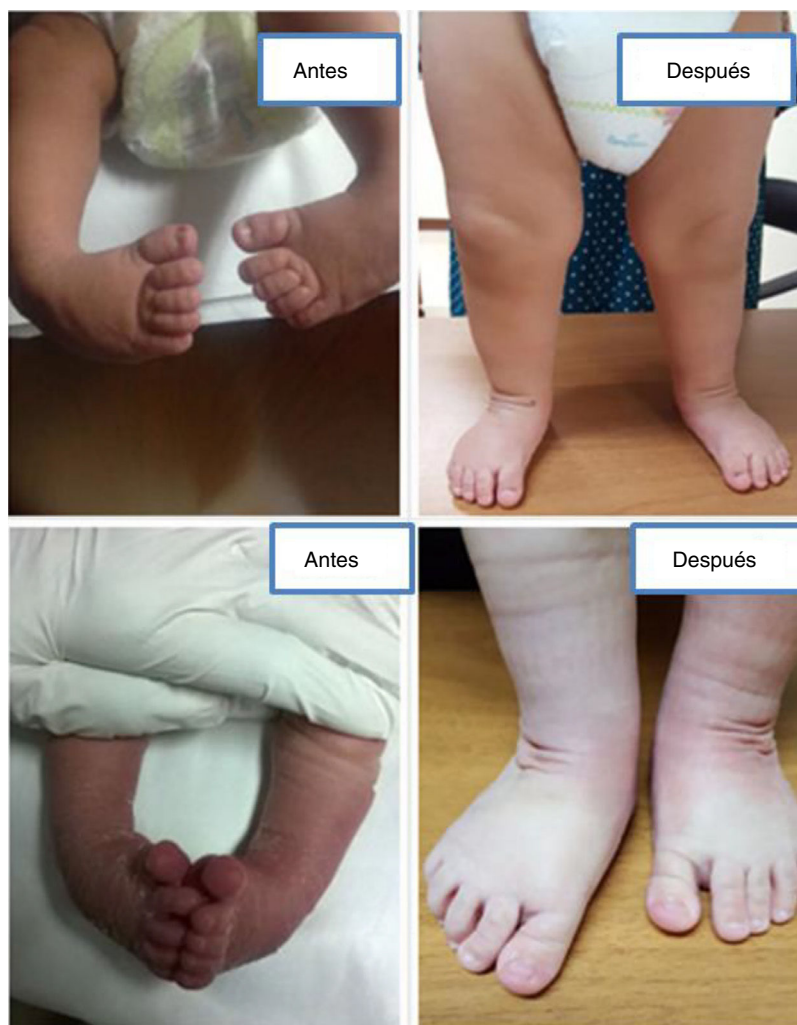
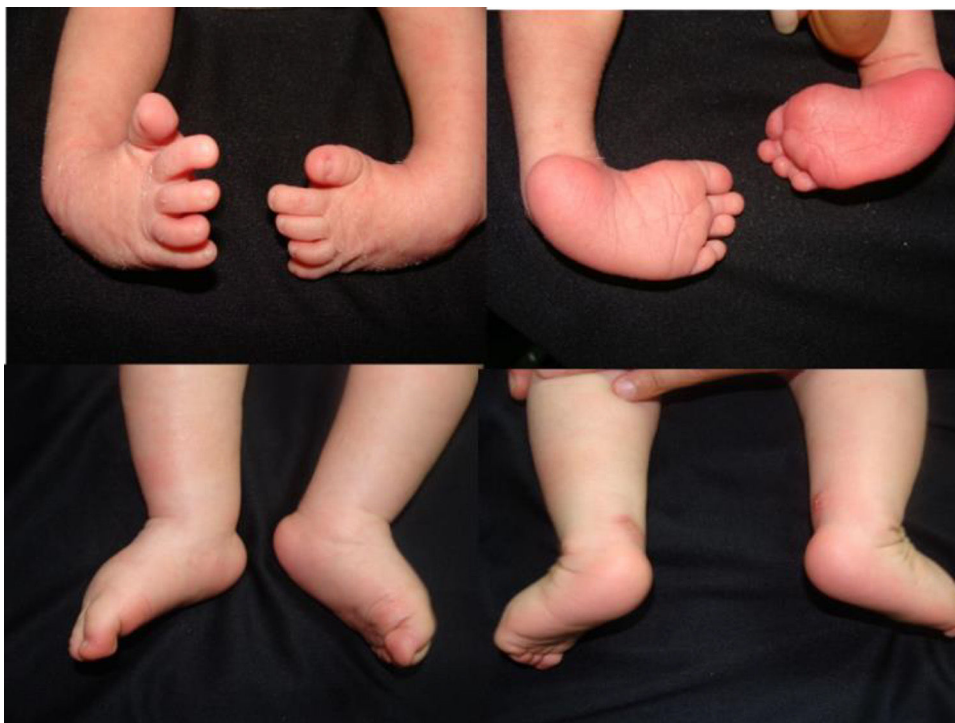
Figura 7 Casos de pacientes con imágenes antes y después del método Ponseti.

como el reportado por Cooper et al. en 1995<sup>16</sup>. Es el tratamiento ideal por las ventajas respecto a otros métodos terapéuticos, pues ofrece una buena corrección de las deformidades, buena movilidad y función, y, además, preserva la función plantiflexora de los gastrocóleos, los principales propulsores de la marcha. Además, es muy económico y casi nunca necesita radiografías a menos de que se sospeche la existencia de fusiones de los huesos del tarso. La tenotomía del tendón de Aquiles no requiere hospitalización y en muchos casos puede realizarse con anestesia local. A diferencia de otras modalidades de tratamiento, en las cuales se realizan cirugías extensas, con este método no existe la posibilidad de sobrecorrección de las deformidades, circunstancia en que se afecta de manera muy considerable la función propulsora del pie. Por el hecho de ser menos invasivo, preserva la movilidad del pie y evita la aparición del dolor en la edad adulta. Sin embargo, el método mencionado presenta algunas desventajas, pues requiere un control periódico de los pacientes, en especial durante los dos primeros años de vida, y puede fallar si no se usa el aparato abductor una vez que se hayan corregido las deformidades<sup>17-21</sup>.

Las edades de inicio de tratamiento fueron 44 días por término medio, edad en la cual el método provee de los mejores resultados. Esto no es lo habitual en nuestro ineficiente sistema de salud, en el cual, por lo general, se inicia el tratamiento en niños mayores. Vale la pena resaltar que la mayoría de los niños tratados presentaba un grado de rigidez entre moderado y grave, las variedades más frecuentes de presentación del PEVC.

En varios estudios, algunos con laboratorio de análisis del movimiento, se han comparado los resultados funcionales entre el tratamiento quirúrgico extenso y el método de Ponseti, y se ha encontrado mejor movilidad del pie, mejor fuerza y una marcha más eficiente con el segundo<sup>22-25</sup>. El uso adecuado de la férula abductora después de la corrección completa de las deformidades cambió el pronóstico en cuanto a la necesidad de procedimientos adicionales. Bor et al. pusieron de manifiesto que los pacientes que no utilizaron la férula corrían un riesgo del 55% de recidiva; en pacientes con uso regular, la recidiva fue del 20,5% y quienes se desviaron del protocolo de uso tuvieron la necesidad de un procedimiento quirúrgico adicional del 45,2%. En este estudio, los resultados buenos fueron del 89,2% y no requirieron



**Figura 8** Caso de paciente con imágenes antes y después del método Ponseti.

de cirugía, y en el 32,4% de los pies se realizaron procedimientos quirúrgicos adicionales a la tenotomía del tendón de Aquiles<sup>26</sup>. En los primeros 20 años de seguimiento del MP se reportó una recidiva del 56% cuando el aparato de abducción se usó solo hasta los primeros 2 años. Sin embargo, este valor disminuyó al 11% cuando la férula abductora se usó hasta los 4 años, independientemente de la gravedad de la deformidad, edad de presentación o tratamientos previos. En otro estudio de Ippolito et al. se comparó el resultado del MP con otros tratamientos y se encontró que el 78% de los pies presentaba excelente o buena función en el grupo del MP, comparado con solo el 43% los pies tratados con cirugías extensas.

Llama la atención la relación entre el PEVC con displasia del desarrollo de las caderas que en nuestra serie fue del 16%. Es un hallazgo controvertido, pues la mayoría de las publicaciones coincide en que no existe asociación entre estas dos anomalías.

Pensamos que un seguimiento medio de 8 años es suficiente, teniendo en cuenta que la mayoría de las recidivas se presenta antes de los 4 años y que es raro que haya modificaciones en la forma y función del pie después de esta edad, pues la mayoría de las recidivas (80%) se produce en los primeros dos años de seguimiento<sup>27</sup>. Además, aunque los seguimientos de Ippolito y Ponseti superan los 50 años, su método se hizo popular en el resto del mundo a principios de este siglo, por lo que hay pocos estudios con un seguimiento mayor.

Aunque no se analizó en el trabajo, una de las ventajas del MP es su bajo costo. Ningún tratamiento en ortopedia, con excepción del uso del arnés de Pavlik, provee de unos resultados tan espectaculares en tan corto tiempo. Estos resultados alentadores motivan a difundir el método en el

resto del país. Si bien es una modalidad de tratamiento sencilla, abundan los detalles y no se limita a una simple colocación de yesos, como la mayoría de las personas piensa. Sorprende ver que muy pocas personas dominan la técnica y que, además, la modifican cuando ya es un tratamiento estandarizado que ha demostrado ser eficiente con el paso de los años.

La filial en América Latina del método de Ponseti internacional (PIA LAT) está empeñada en enseñar el método a ortopedas infantiles en todo el país para así cambiar el destino de miles de niños que, de otra forma, estarán condenados a vivir con una discapacidad durante el resto de su vida.

## Conflicto de intereses

Los autores declaran no tener ningún conflicto de intereses.

## Bibliografía

1. Tachdjian's Pediatric Orthopaedics, 3<sup>rd</sup> edition. Volume 2. Philadelphia: WB Saunders; 2002. p. 922-58.
2. Morrissy, Weinstein. Lovell and Winter's Pediatric Orthopaedics. 6<sup>th</sup> edition Philadelphia: Lippincott Williams and Wilkins; 2006. p. 1262-77.
3. Turco V. Clubfoot. Current problems in Orthopaedics. New York: Churchill Livingstone; 1981.
4. Rosselli P, Duplat J, Uribe I, Turriago C. Ortopedia infantil. Bogotá: Panamericana; 2005. p. 68.
5. Staheli Lynn T. Ortopedia pediátrica. Madrid: Marbán; 2006. p. 102-5.
6. Bohm M. The embryologic origin of clubfoot. J Bone Joint Surg. 1929;(11A):229.

7. Fukujara K, Schollmeier G, Uthoff HK. The pathogenesis of clubfoot: a histomorphometric and immunohistochemical study of fetuses. *J Bone Joint Surg.* 1994;(76B):450.
8. Zimny M, Willing SJ, Roberts JM, D'Ambrosia RD. An electron microscopic study of the fascia from the medial and lateral sides of clubfoot. *J Pediatr Orthop.* 1985;5:577.
9. Dimeo AJ Sr, Lalush DS, Grant E, Morcuende JA. Development of a surrogate biomodel for the investigation of clubfoot bracing. *J Pediatr Orthop.* 2012;32:e47-52.
10. Forriol Campos F. Manual de cirugía ortopédica y traumatología. 2.ª edición Madrid: Panamericana; 2009. p. 1441-4.
11. Herzenberg JE, Radler C, Bor N. Ponseti versus traditional methods of casting for idiopathic clubfoot. *J Pediatr Orthop.* 2002;22:517-21.
12. Ponseti IV. Congenital clubfoot. Fundamentals of treatment. Oxford: Oxford University Press; 1996.
13. Cooper DM, Dietz FR. Treatment of idiopathic clubfoot: a thirty year follow-up note. *J Bone Joint Surg Am.* 1995;77:1477-89.
14. Turco VJ. Resistant congenital club foot: One-stage postero-medial release with internal fixation. A follow-up report of a fifteen-year experience. *J Bone Joint Surg Am.* 1979;61:805-14.
15. Radler C, Mindler GT. Pediatric clubfoot: Treatment of recurrence. *Orthopade.* 2016;45:909-24.
16. Cooper DM, Dietz FR. Treatment of idiopathic clubfoot: a thirty-year follow-up note. *J Bone Joint Surg.* 1995;(77A):1477.
17. Ponseti I. Clubfoot. Ponseti Management. Global health publication; 2003.
18. Ponseti I. Treatment of congenital club foot. *J Bone Joint Surg.* 1992;(74A):448.
19. Ponseti I. Congenital clubfoot. Fundamentals of treatment. Oxford: Oxford University Press; 1996.
20. Tachdjian MO. Congenital talipes equinovarus. En: Tachdjian MO, editor. *Pediatric Orthopedics.* 2nd edition Philadelphia: Saunders; 1990. p. 2517.
21. Willis RB, Al-Hunaishel M, Guerra L, Kontio K. What proportion of patients need extensive surgery after failure of the Ponseti technique for clubfoot? *Clin Orthop Relat Res.* 2009;467:1294-7.
22. Ippolito E, Farsetti P, Caterini R, Tudisco C. Long-term comparative results in patients with congenital clubfoot treated with two different protocols. *J Bone Joint Surg Am.* 2003;85:1286-94.
23. Morcuende JA, Dolan LA, Dietz FR, Ponseti IV. Radical reduction in the rate of extensive corrective surgery for clubfoot using the Ponseti method. *Pediatrics.* 2004;113:376-80.
24. Scher DM. The Ponseti method for treatment of congenital club foot. *Curr Opin Pediatr.* 2006;18:22-5.
25. Segev E, Keret D, Lokiec F, Yavor A, Wientroub S, Ezra E, et al. Early experience with the Ponseti method for the treatment of congenital idiopathic clubfoot. *Isr Med Assoc J.* 2005;7:307-10.
26. Bor N, Coplan JA, Herzenberg JE. Ponseti Treatment for idiopathic clubfoot minimum 5-year followup. *Clin Orthop Relat Res.* 2009;467:1263-70.
27. Ponseti IV. Treatment of the complex idiopathic clubfoot. *Clin Orthop Relat Res.* 2006;451:171-6.