

Guía de instrucción en endoscopia de columna avanzado



Jorge Felipe Ramírez León^a, Francisco Camacho García^{b,*},
José Gabriel Rugeles Ortiz^c, Michelle Cortés Barré^d y Jose David Vargas Tamayo^e

^a Ortopedista y Traumatólogo - Cirujano de Columna de Mínima Invasión, Clínica Reina Sofía, Bogotá, Colombia

^b Ortopedista y Traumatólogo - Cirujano de la Mano - Microcirugía, Director Científico, CLEMI

^c Ortopedista y Traumatólogo - Cirujano de Columna de Mínima Invasión. Clínica Reina Sofía, Bogotá, Colombia

^d Médica Cirujana - Magistra en Educación

^e Instrumentador Quirúrgico, Instructor Quirúrgico, CLEMI

Recibido el 30 de noviembre de 2017; aceptado el 5 de abril de 2019

Disponible en Internet el 6 de septiembre de 2019

PALABRAS CLAVE

Tratamiento para
hernia discal;
Foraminoplastia
endoscópica lumbar;
Descompresión discal
por abordaje
interlaminar;
Nivel de evidencia: IV

Resumen La evolución de las técnicas quirúrgicas tradicionales y los modelos de formación de los cirujanos exigen cambios, por esta razón el centro de investigación y entrenamiento en cirugía de mínima invasión (CLEMI) ha desarrollado y aplicado modelos de enseñanza que permiten entrenar técnicas quirúrgicas mínimamente invasivas como la endoscopia de columna. CLEMI propone un modelo basado en simulación impartido en un ambiente controlado, estructurado y progresivo que vaya al ritmo individual de cada uno de los participantes. Inicialmente el asistente encontrará conceptos teóricos de instrumental, equipos y la técnica quirúrgica, posteriormente en la fase práctica se aplicarán los conceptos adquiridos usando un modelo sawbone de columna lumbar y finalmente se realizará la práctica en un modelo anatómico humano sobre el que se desarrollan de manera completa y guiada los diferentes procedimientos endoscópicos usados a nivel lumbar. El entrenamiento en modelos bajo un ambiente controlado disminuye el período de aprendizaje y eleva la competencia del estudiante.

© 2019 Publicado por Elsevier España, S.L.U. en nombre de Sociedad Colombiana de Ortopedia y Traumatología.

KEYWORDS

Treatment for
herniated disc;
Lumbar endoscopic
foraminoplasty;

Instruction guide in advanced endoscopy of the spine

Abstract The evolution of traditional surgical techniques and training models of surgeons require changes. For this reason the centre of research and training in minimally invasive surgery (CLEMI) has developed and applied teaching models that help in the training of minimally invasive surgical techniques such as the endoscopy of the spine. CLEMI proposes a model based

* Autor para correspondencia. Teléfono: 3188481078
Correo electrónico: investigacion@clemi.edu.co (F. Camacho García).

Disc decompression by interlaminar approach;
Evidence level: IV

on simulation taught in a controlled, structured, and progressive environment that is adjusted to the individual rhythm of each of the participants. The student will initially encounter the theoretical concepts of instruments, equipment, and the surgical technique. This will be followed by a practical phase in which the acquired concepts will be applied using a sawbone model of the lumbar spine. Finally the practice will be carried out on a human anatomical model on which they develop, in a complete and guided manner, the different endoscopic procedures used at the lumbar level. Model training in a controlled environment decreases the learning period and increases student skills.

© 2019 Published by Elsevier España, S.L.U. on behalf of Sociedad Colombiana de Ortopedia y Traumatología.

Objetivos generales del curso

- Brindar al participante la posibilidad de conocer el entorno quirúrgico y presenciar una cirugía en tiempo real [fig. 1](#).

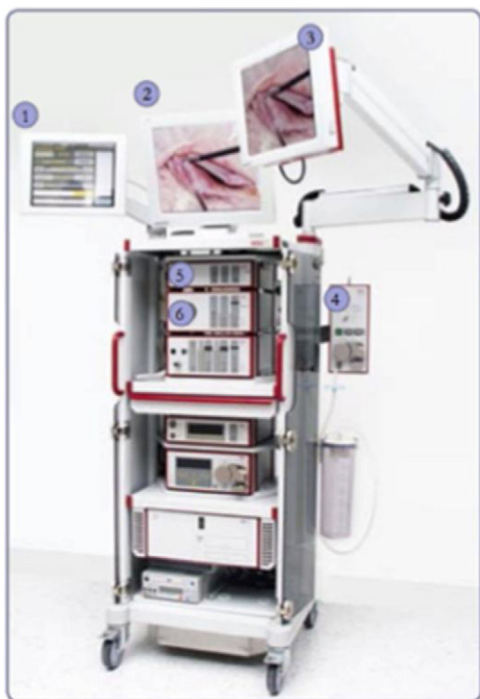

Figura 1 EQUIPOS E INSTRUMENTAL
Torre endoscópica (Richard Wolf GmbH) (figura 1).
Torre Endoscópica.
1.Pantalla táctil
2.Monitor Principal
3.Monitor auxiliar
4.Bomba de irrigación
5.Video-procesador
6.Fuente de luz
7.Shaver.



Figura 2 Pieza de mano de Shaver (figura 2 a) Shaver, pieza de mano con motor integrado.

- Dar a conocer las características, aplicaciones y ventajas de los equipos y el instrumental que se utilizan en las técnicas endoscópicas de columna [fig. 2](#).
- Suministrar al estudiante las herramientas necesarias para el entrenamiento en abordajes endoscópicos transforaminales e interlaminares de columna lumbar mediante prácticas en componentes anatómicos y modelos experimentales [fig. 3](#).

Módulo i. foraminoplastia endoscópica lumbar

Objetivos del módulo

- Entrenar al estudiante en la foraminoplastia endoscópica lumbar por abordaje posterolateral.[fig. 4](#)
- Capacitar al estudiante en la liberación radicular para estrechez foraminal por abordaje endoscópico [fig. 5](#).

Materiales para el módulo

1. Instrumental Especializado para lumbar [fig. 6](#)
2. Componente anatómico Humano (región lumbar) [fig. 8](#)
3. Consola de Shaver y pieza de mano de Shaver



Figura 3 (Cuchillas Y Fresas). Cuchilla y fresas de Sheaver 3.5 mm – 4.0mm.



Figura 4 Equipo de radiofrecuencia (Elliquence™) (figura 4). (Radio Surgical Generator Surgi-max Plus).

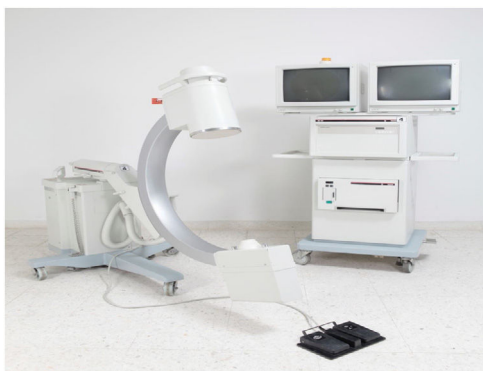

Figura 5 Arco Philips en C B-25. Equipo de radiología.

1. Ejercicio 1. Liberación radicular para estrechez foraminal

Este ejercicio consiste en la liberación de la raíz nerviosa emergente del saco dural por aumentación de la ventana

foraminal adyacente en modelo anatómico.¹⁻⁸ El modelo es colocado sobre una mesa radio lúcida en posición prona con las piernas en flexión de 90° con el fin de abrir los espacios intervertebrales.⁹⁻¹⁴ El cirujano se ubica ipsilateral al abordaje del disco que se va a tratar, con el asistente a su lado y el instrumentador quirúrgico a los pies del paciente.^{15,16}

Nota. Por ser un ejercicio en parejas se busca que se realice de manera simultanea cada uno de los pasos que a continuación donde el rol de cirujano principal y de ayudante va cambiando paso a paso de la técnica quirúrgica, a lo largo de la siguiente secuencia se encuentra la imagen del componente anatómico humano.

Instrucciones

Identifique el sitio de entrada del abordaje posterolateral, a 8-12 cm de la línea media del paciente con la guía gruesa marcador estéril y aguja epidural de 18 french.¹⁷ (fig. 7)

Módulo ii. descompresión discal por abordaje interlaminar

Objetivos del módulo

- Entrenar al estudiante en el abordaje interlaminar para el espacio L5-S1
- Capacitar al estudiante en la descompresión discal del espacio L5-S1 por abordaje interlaminar endoscópico

Materiales para el módulo

1. Instrumental lumbar
2. Componente anatómico (región lumbar) figs. 9-32




Figura 6 Instrumental Especializado

Dilatador romo con guía insertada.

(1). (Dilatador de 5,9 mm con guía delgada insertada (Richard Wolf GmbH))

Cánula biselada. (Figura 6.2)

(2). (Cánulas de trabajo de 8,0 mm con punta biselada (Richard Wolf GmbH))

Trefina. (Figura 6.3)

(3). (Trefinas de 5,9 mm y 195 mm de longitud (Richard Wolf GmbH))

Adaptador de líquidos. (Figura 6.4)

(4). Adaptador de líquidos con reductor gris (Richard Wolf GmbH)

Pinza de copa. (Figura 6.5)

(5). (Pinza de copa no articuladas de 5,2 mm y 210 mm de longitud (Richard Wolf GmbH))

Discoscopio de Columna Lumbar. (Figura 6.6)

(6). Endoscopio Vertebris Lumbar de 4,1 mm con pinza articulada (Richard Wolf GmbH).

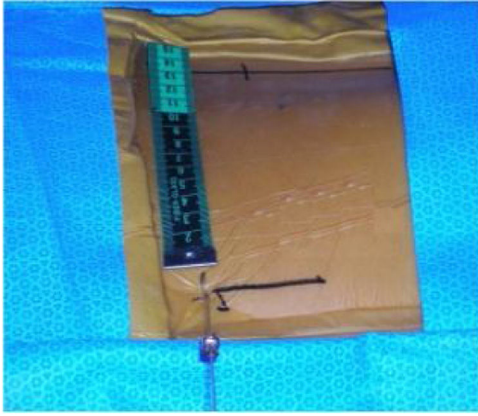


Figura 7 Colocación de la aguja de 16-18 French.
2. Inserte la aguja espinal con un ángulo entre 45 y 60 grados ayudado con el equipo de rayos x sobre el plano horizontal en imágenes AP y Lateral, dirigida hacia el tercio posterior del disco. ^{18,19} (figura 8).

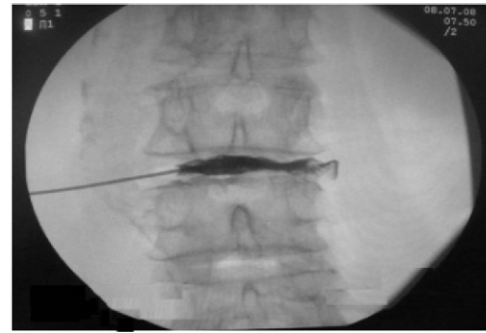


Figura 9 Discografía.

Retire el mandril de la aguja e inserte la guía delgada a través de la camisa de la aguja paso seguido retira la camisa de la aguja realice una pequeña incisión para después pasar a través de la guía delgada el dilatador como canulado hasta llegar a una distancia cercana del disco teñido previamente, para esto el participante tendrá que ayudarse de su equipo de RX en AP. ²⁰⁻²⁷ (figura 10).

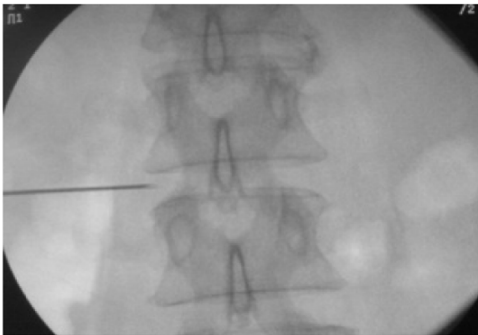


Figura 8 Ingreso de la aguja.

3. Inyecte medio de contraste y azul de metileno estéril al medio para realizar la discografía y la tinción del disco a tratar. (figura 9).

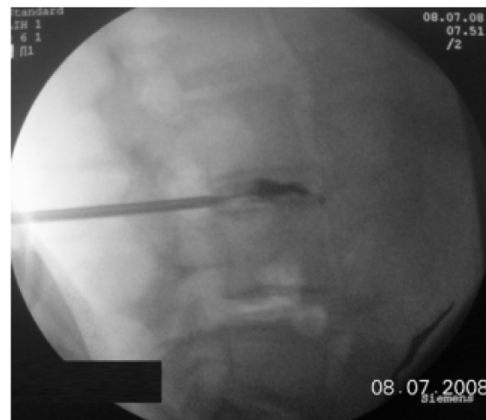

Figura 10 (Dilatador de 5,9 mm con guía delgada insertada) Retire la guía delgada y pase a través del dilatador de 6,4 mm la cánula de trabajo de 8,0 mm con punta biselada. ²⁸ (figura 11).

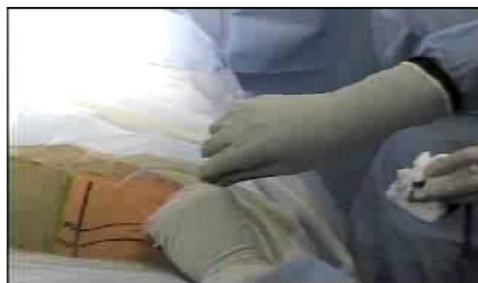


Figura 11 (Retiro de la guía delgada)

Pase el canal de trabajo de punta biselada por encima del dilatador. ²⁹ (figura 12).

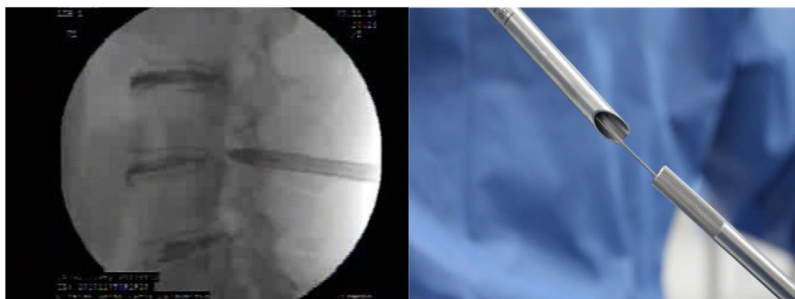


Figura 12 (colocación de la camisa en bisel)

Retire el dilatador dejando la cánula biselada y colocando el adaptador de líquidos en la punta de la camisa.³⁰ (figura 13).

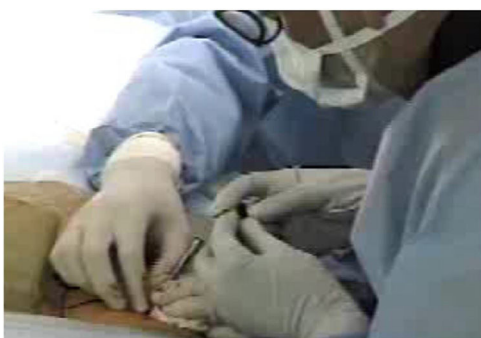


Figura 13 (Retiro del dilatador canulado y colocar adaptador de líquidos)

Introduzca el endoscopio a través del canal de trabajo e identifique las diferentes estructuras del triángulo de Kambin³¹ (figura 14).

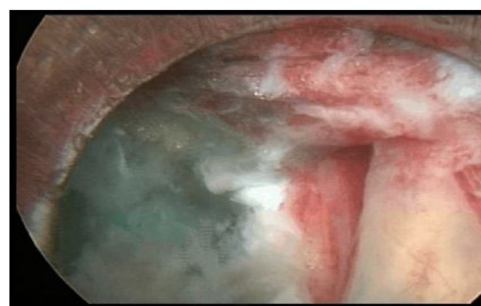

Figura 15 (Visualización del triángulo de Kambi)

Ingrese a través del canal de trabajo del endoscopio la pinza sacabocados. (figura 16).

2. Ejercicio 2. Descompresión discal por abordaje interlaminar

Este ejercicio consiste en la descompresión de disco por abordaje endoscópico interlaminar en componente

anatómico.³⁸⁻⁴¹ El modelo es colocado sobre una mesa radiolúcida en posición prona con las piernas flejadas en ángulo de 90° en promedio, el cirujano se ubica ipsilateral al abordaje del disco que se va tratar, con el asistente a su lado y su instrumentador a los pies del paciente.⁴²⁻⁴⁶

Nota. Por ser un ejercicio realizado en dos modelos, a lo largo de la siguiente secuencia se encuentra la imagen del componente anatómico a la izquierda y la del modelo experimental a la derecha.

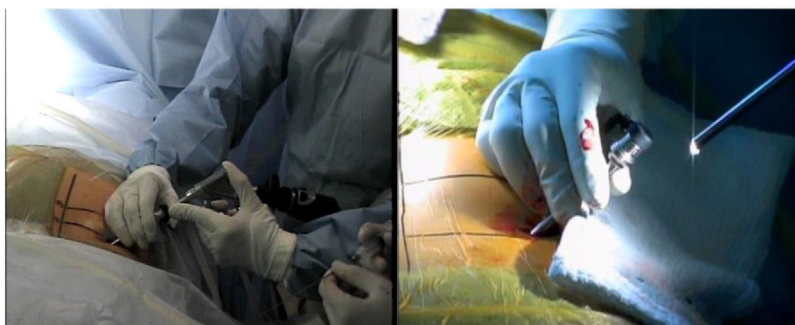


Figura 14 (Colocación del endoscopio por el canal de trabajo)

Vista endoscópica del triángulo de seguridad de Kambin. (figura 15).



Figura 16 (Paso de la pinza sacabocado)
Pinzas sacabocados a través del canal de trabajo (Discoscopio Richard Wolf 25⁰) (figura 17).

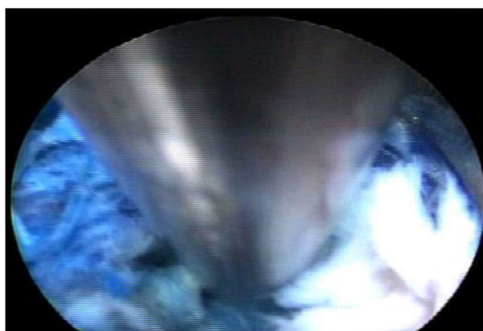


Figura 17 Visualización de la pinza por medio del endoscopio.
Realice la discectomía manual con pinza sacabocados endoscópica, retirando la mayor cantidad de disco posible marcado previamente. ³²⁻³⁶ (figura 18).

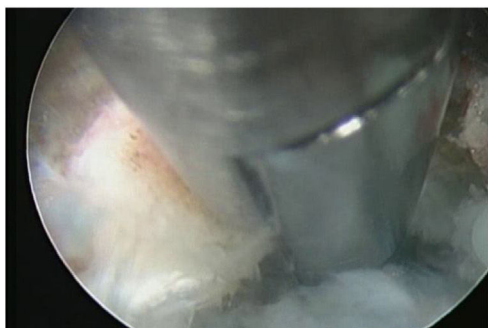


Figura 18 Discectomía mecanizada con pinzas sacabocados endoscópica
Retire las pinzas e inserte el sistema Disc FX Trigger Flex. Utilizando la energía de la radiofrecuencia realice la termodiscolplastia. ³⁷ (figura 19).



Figura 19 (Colocación del sistema Disc FX Trigger Flex 14. Termodiscolplastia con Trigger Flex. (figura 20).

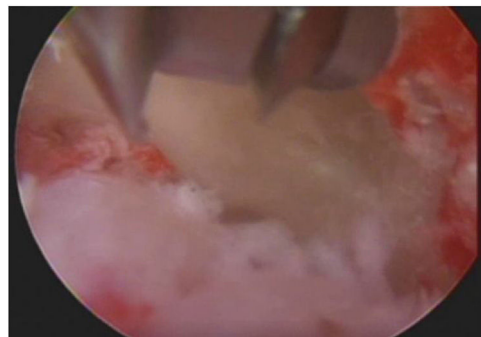


Figura 20 Hacer la respectiva termodiscolplastia sobre el disco a tratar.

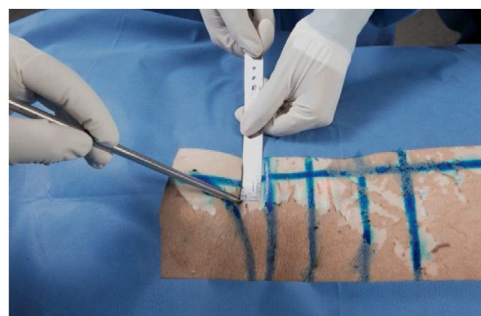

Figura 21 Instrucciones
Identifique el sitio de entrada del abordaje posterior, aproximadamente a 1 cm de la línea media. (figura 21)
Figura 21 (marcación del sitio de entrada con marcador estéril.)
A continuación, realice una incisión de 1 cm y pase el dilatador de 6,4 mm. (figura 22).



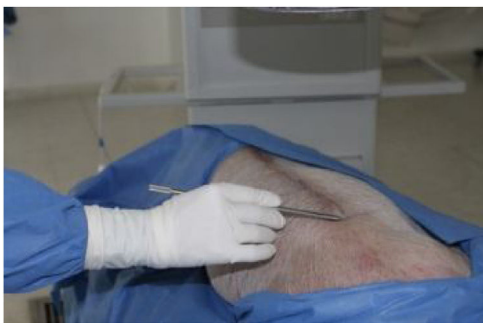


Figura 22 Incisión del sitio de abordaje. Sitio de entrada al abordaje interlaminar. (figura 23).

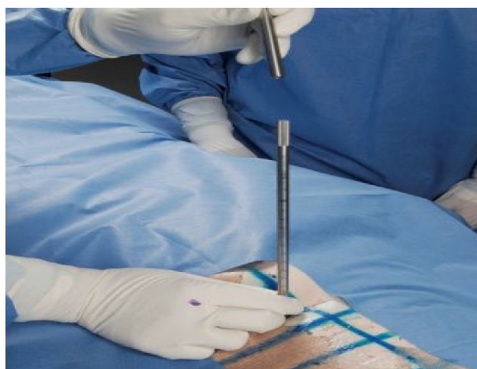


Figura 25 (Ingreso dilatador canulado) Paso de la cánula por encima del dilatador. (figura 26).

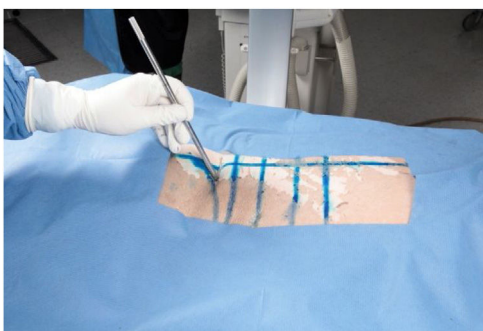


Figura 23 Identificación del punto de entrada Pase el canal de trabajo de 6,4mm por encima del dilatador. (figura 24).

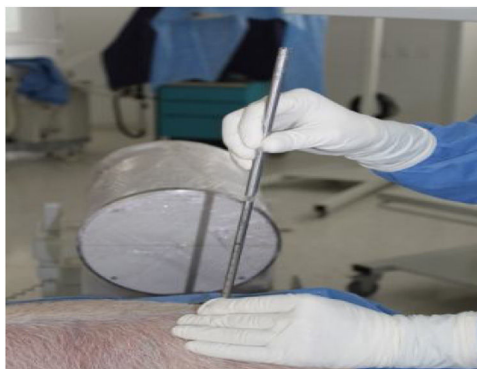

Figura 26 (Paso canula biselada) Ingrese a través del canal de trabajo del endoscopio la pinza sacabocados. (figura 27).

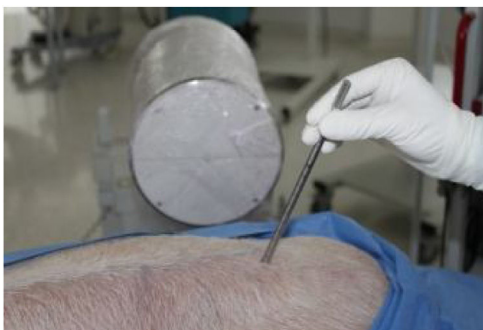

Figura 24 (Paso del dilatador) Ingreso del dilatador. (figura 25).

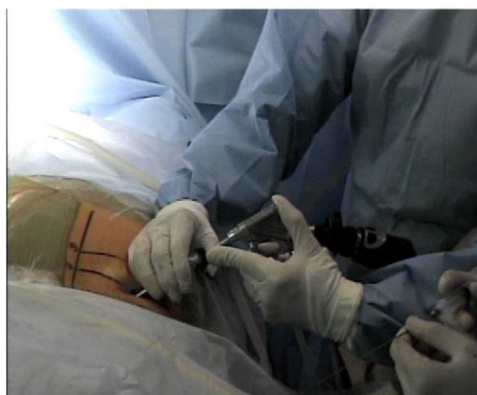

Figura 27 (Ingreso del endoscopio) Introduzca el endoscopio a través del canal de trabajo e identifique el ligamento amarillo. (figure 28).

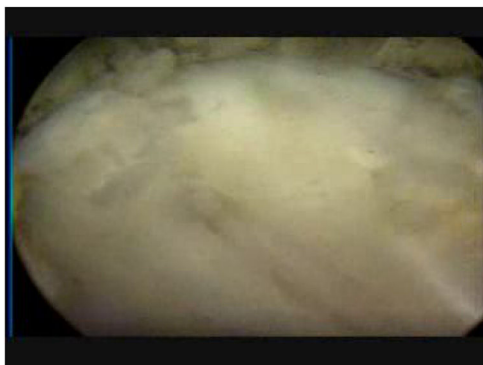

Figura 28 (Identificación del ligamento amarillo)
Realice la apertura del ligamento amarillo hasta la visualización del anillo discal. ⁴⁷ (figura 29).




Figura 29 (Apertura Ligamento Amarillo)
Con la ayuda de las pinzas y la energía del sistema Surgimax, realice la anulotomía. ⁴⁸ (figura 30).



Figura 30 (Anulotomía)
Retire el fragmento extruido con pinzas sacabocados. ⁴⁹ (figura 31).

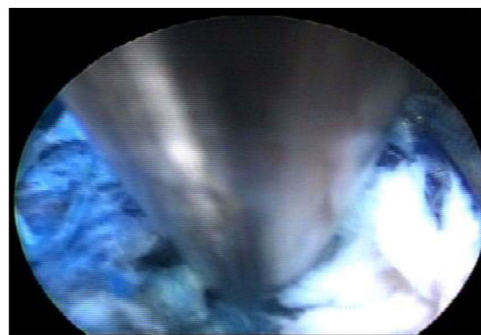


Figura 31 (Extracción de disco extruido)
Visualice y palpe la raíz libre. ⁵⁰ (figura 32).

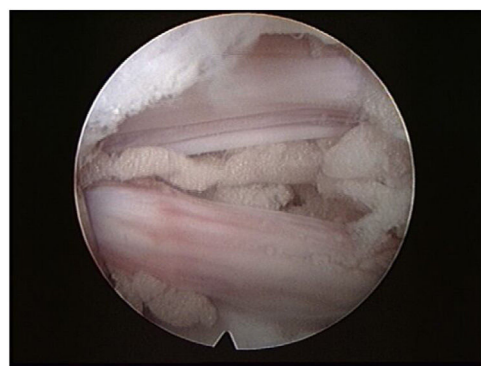


Figura 32 (Raíz Libre).

Bibliografía

1. ACS Surgery: Principles & Practice. Seventh Revised Edition. Stanley W. Ashely et al. American College of Surgeons. www.acssurgery.com.(actualizado feb 2013; citado marzo 2014).
2. Allum RL. Taking the advanced knee Arthroscopic Surgery Course to Singapore. *Ann R Coll Surg Engl.* 2000:14-51.
3. Alvand, K. Logishetty, R. Middleton, T. Khan, W.F.M. Jackson, A.J. Price, et al. Validating a global rating scale to monitor individual resident learning curves during arthroscopic knee meniscal repair.
4. Daniel Kim – Gun Choi – Sang-Ho Lee. Procedimientos Endoscópicos de la Columna Vertebral. 2.013; 34-45.
5. *Arthrosc J Relat Surg Off Publ Arthrosc Assoc N Am Int Arthrosc Assoc*, 31 (2015), pp. 104-112.
6. *Arthrosc J Arthrosc Relat Surg Off Publ Arthrosc Assoc N Am Int Arthrosc Assoc*, 29 (2013), pp. 906-912.
7. *Arthrosc J Arthrosc Relat Surg Off Publ Arthrosc Assoc N Am Int Arthrosc Assoc*, 30 (2014), pp. 121-133.
8. Fischer's Mastery of Surgery. Fischer, Josef E et al., 6th ed. Philadelphia: WoltersKluwer Health/Lippincott Williams & Wilkins, 2012.
9. Godolias G. Full-endoscopic cervical posterior foraminotomy for the operation of lateral disk herniations using 5.9-mm endoscopes: A prospective, randomized, controlled study. *Spine.* 2008;33:940-8.
10. Grechening W, Fellinger M. The Graz learning and training model for arthroscopic Surgery. *Surg Radiol Anat.* 1999:347-50.
11. Insel B, Carofino R, Leger R, Arciero AD. Mazzocca The development of an objective model to assess arthroscopic performance *J Bone Joint Surg Am.* 2009;91:2287-95.
12. *J Shoulder Elb Surg Am Shoulder Elb Surg Al*, 13 (2004), pp. 196-205.

13. Braman JP, Sweet RM, Hananel DM, Ludewig PM, Van Heest AE. Development and validation of a basic arthroscopy skills simulator. 2012.
14. Komp M, Hahn P, Oezdemir S, Giannakopoulos A, Heikenfeld R, Kasch R, Merk H, Godolias G, Puchstein C, Ruetten S. Bilateral decompression of lumbar central stenosis using the full-endoscopic interlaminar technique compared with microsurgical technique: A prospective, randomized, controlled study. *Pain Physician*. 2015;18:61–70.
15. Komp M, Hahn P, Oezdemir S, Merk H, Kasch R, Godolias G, Ruetten S.
16. Cantera Ocegueda DT, Rodríguez Díaz A. Artroscopia Virtual: ruta necesaria en Medicina. *Dolor*. 1996:33.
17. Komp M, Hahn P, Oezdemir S. Decompression of lumbar lateral spinal stenosis: full-endoscopic, interlaminar technique. *Oper Orthop Traumatol*. 2013, <http://dx.doi.org/10.1007/s00064-012-0195-2>.
18. McCarthy A, Harley P. Virtual arthroscopic training: do the "virtual skills" development match the real skills required? *Stud Health Technol Inform*. 1999;62:221–7.
19. Farnworth LR, Lemay DE, Wooldridge T, Mabrey JD, Blaschak MJ, DeCoster TA, et al. A comparison of operative times in arthroscopic ACL reconstruction between orthopaedic faculty and residents: The financial impact of orthopaedic surgical training in the operating room Iowa. *Orthop J*. 2001;21:31–5.
20. Merk MH, Godolias G. Full-endoscopic interlaminar and transforaminal lumbar discectomy versus conventional microsurgical technique: A prospective, randomized, controlled study. *Spine*. 2008;33:931–9.
21. Oezdemir MS. Current status of full-endoscopic techniques in the surgical treatment of disk herniations and spinal canal stenosis. *Chinese Journal of Bone and Joint*. 2014;3:571–84.
22. Komp M, Hahn P. Endoscopic disk and decompression surgery. In: Haertl R, Korge A (eds) *AO Spine - Minimally Invasive Spine Surgery - Techniques, Evidence, En: and Controversies*. Stuttgart New York: Thieme; 2012. p. 315–30.
23. Mabrey JD, Cannon WD. Development of a virtual reality arthroscopic knee simulator. *Stud Health Technol Inform*. 2000;70:192–4.
24. Mantilla José Iván Alfonso Modelos de Simulación Clínica para la Enseñanza de Habilidades Clínicas en Ciencias de la Salud. 2015;(11): 70-79 issn.
25. Meyer RD, Tamarapalli JR. Arthroscopy training using a "Black Box" technique. *Arthroscopy*. 1993:338–40.
26. Monserrat C, López O, Alcañiz M. Estado del Arte en simulación quirúrgica. *Informática y Salud*. 2004;47:15–22.
27. Muller WK, Ziegler R. Virtual reality in arthroscopic training. *J Imag Guide Surg*. 1995;1:288–94.
28. Ruetten S. Equipment for full-endoscopic spinal surgery. In: Vieweg U. En: Grochulla F (eds) *Manual of Spine Surgery*. Heidelberg, New York, Dordrecht, London: Springer; 2012. p. 59–62.
29. Muller WK, Ziegler R. Virtual reality in surgical arthroscopic training. *J Imag Guide Surg*. 1995;1:288–94.
30. National Medical Series for Independent Study NMS Surgery. Jarrell, Bruce E.; Carabasi, R. Anthony. 5th ed. Philadelphia: WoltersKluwer. Health/Lippincott Williams & Wilkins, 2008.
31. Sabiston Textbook of Surgery: the biological basis of modern surgical practice. Sabiston, David C, Townsend, Courtney M. 20th ed. /Courtney M. Townsend Jr. et al. Philadelphia, PA: Elsevier/Saunders, 2016.
32. Operation of lumbar zygoapophyseal joint cysts using a full-endoscopic interlaminar and transforaminal approach: prospective 2-year results of 74 patients. *Surg Innov* 2014; 21:605-14.
33. Unalan PC, Akan K, Orhun H, Akgun U, Poyanli O, Baykan A, et al. A basic arthroscopy course based on motor skill training Knee Surg Sports Traumatol Arthrosc Off J ESSKA. 2010;18: 1395–9.
34. Pedraza HM, Stetten ML. Arthroscopic Education. *Orthopedics*. 2007:161–73.
35. Poehling GG. Arthroscopic teaching technics. *South Med J*. 1978 Sep;71:1067–9.
36. Ziegler R, Fischer G, Müller W. M. Göbel Virtual reality arthroscopy training simulator *Comput Biol Med*. 1995;25:193–203.
37. Pedowitz RA, Esch J. S. Snyder Evaluation of a virtual reality simulator for arthroscopy skills development *Arthrosc J Arthrosc Relat Surg Off Publ Arthrosc Assoc N Am Int Arthrosc Assoc*. 2002;18:E29.
38. Meyer RD, Tamarapalli JR, Lemons Arthroscopy JE. training using a black box technique *Arthrosc J Arthrosc Relat Surg Off Publ Arthrosc Assoc N Am Int Arthrosc Assoc*. 1993;9:338–40.
39. Poss Robert, Mabrey Jay. Development of a Virtual Reality Arthroscopic Knee Simulator. *JBJS*. 2000:82–149.
40. Frank RM, Erickson B, Frank JM, Bush-Joseph CA, Bach BR, Cole BJ, et al. Utility of modern arthroscopic simulator training models. 2013.
41. Schwartz's Principles of Surgery. F. Brunicaudi, Dana Andersen, Timothy Billiar and David Dunn; 10th ed. New York. McGraw-Hill, 2014.
42. Ruetten S, Komp M, Merk H, Godolias G. Use of newly developed instruments and endoscopes: full-endoscopic resection of lumbar disk herniations via the interlaminar and lateral transforaminal approach. *J Neurosurg Spine*. 2007;6:521–30.
43. Rukskul P, Chumnanvej S, Ruetten S. Result of full-endoscopic uniportal lumbar discectomy: Preliminary report. *J Med Assoc Thai*. 2009;6:776–80.
44. Srivastava S, Youngblood PL, Rawn C, Hariri S, Heinrichs WL, Ladd Initial AL. evaluation of a shoulder arthroscopy simulator: Establishing construct validity. 2013:998–1012.
45. Fucentese SF, Rahm S, Wieser K, Spillmann J, Harders M. P.P.Koch Evaluation of a virtual-reality-based simulator using passive haptic feedback for knee arthroscopy *Knee Surg Sports Traumatol Arthrosc*. 2015;23:1077–85.
46. Sales C. Simplified thing brace arthroscopy. *Am J Sport Med*. 1981 Mar:121–2.
47. Sánchez FM, Gómez EJ, Pagador JB, Monserrat C, Pascual S, Alcañiz M, et al. Integración de la Tecnología de Simulación Quirúrgica en el Programa de Aprendizaje de Cirugía de Mínima Invasión. *Informática y Salud*. 2004;47:9–14.
48. Ruetten S, Komp M, Merk H, Godolias G. A new full-endoscopic technique for cervical posterior foraminotomy in the treatment of lateral disk herniations using 6.9-mm endoscopes: prospective 2-year results of 87 patients. *Minim Invas Neurosurg*. 2007;50:219–26.
49. Sabiston Textbook of Surgery: the biological basis of modern surgical practice. Sabiston, David C, Townsend, Courtney M. 20th ed. /Courtney M. Townsend Jr. et al. Philadelphia, PA: Elsevier/Saunders, 2016.
50. Muller W. VRAT -Virtual reality arthroscopic training simulator. *Radiologie*. 2000;40:290–4.