



ORIGINAL

# Reconstrucción del ligamento patelofemoral medial (LPFM) con autoinjerto cuadricepsital y uso de TAC 3D preoperatorio para establecer punto anatómico femoral



Camilo Hernández Córdoba\*

*Ortopedia y Traumatología, Clínicas Palermo, CEMEX, Mediláser, Bogotá, Colombia*

Recibido el 5 de enero de 2018; aceptado el 9 de diciembre de 2019

Disponible en Internet el 18 de enero de 2020

## PALABRAS CLAVE

Ligamento patelofemoral medial;  
Tendón cuadricepsital;  
TAC 3D

## Resumen

**Introducción:** En los últimos años ha cobrado importancia la reconstrucción del LPFM. La técnica más utilizada es con autoinjerto de tendones isquiotibiales. En algunas series los reportes de complicaciones son mayores al 26%. Este trabajo pretende demostrar la utilidad del autoinjerto del cuádriceps para la reconstrucción del LPFM, sin túneles rotulianos y sin el uso de fluoroscopia intraoperatoria.

**Materiales y métodos:** Se incluyeron pacientes con historia clínica de al menos dos episodios de luxación. Se tomaron en todas los pacientes serie radiográfica, TAC axial rótulas, TAC 3D y RNM. Se obtuvo registro de manera retrospectiva de puntuaciones en las escalas de Lysholm, Tegner y Kujala en el posoperatorio con controles a los 6, 12 y 18 meses.

**Resultados:** Cumplieron con los criterios de selección 24 pacientes, 16 mujeres y 8 hombres, edad promedio de 23 años. En nuestro estudio se observó la mejoría de puntuaciones en las escalas de Lysholm, Tegner y Kujala en el posoperatorio con controles a los 6, 12 y 18 meses. Sin presentarse nuevos episodios de luxación rotuliana u otras complicaciones relevantes. Hubo un retorno en todos los casos a la actividad deportiva.

**Discusión:** Este estudio reafirma que el tendón cuadricepsital es un injerto que reproduciendo mejor la anatomía del LPFM, presenta cifras comparables o mejores funcionalmente con los otros injertos utilizados en la actualidad. Con el protocolo preoperatorio de TAC3D se ha conseguido identificar en forma individual y con la especificidad anatómica de cada paciente, al

\* Autor para correspondencia. Carrera 54a# 118-82 Bogotá, Colombia.  
Correo electrónico: [pdr.valdivia@gmail.com](mailto:pdr.valdivia@gmail.com)

**KEYWORDS**

Medial patellofemoral ligament;  
 Quadriceps tendon;  
 3-D CT

tubérculo aductor y epicóndilo medial, dando mayor certeza en la ubicación anatómica de la inserción femoral LPFM. Con las ventajas adicionales de disminuir el tiempo quirúrgico, y evitar radiación innecesaria en el equipo quirúrgico.

Nivel de Evidencia: IV

© 2020 Sociedad Colombiana de Ortopedia y Traumatología. Publicado por Elsevier España, S.L.U. Todos los derechos reservados.

### Medial patellofemoral ligament reconstruction with a quadriceps autograft and using a pre-operative 3-d ct scan to locate the femoral anatomical point

**Abstract**

**Background:** The reconstruction of the medial patellar-femoral ligament (MPFL) has become increasingly important in recent years. The most used technique is a hamstring tendons autograft. Complications of greater than 26% have been reported in some series. The aim of this study is to demonstrate the use of quadriceps autograft for the reconstruction of the MPFL, without patellar tunnels and without the use of intraoperative fluoroscopy.

**Methods:** A Case Series study was performed. Patients with a clinical history of at least two episodes of dislocation were included. A series of x-rays, axial Computed Tomography (CT), patellae, 3D CT, and MR image were taken in all patients. Scores on the Lysholm, Tegner, and Kujala scales were used in the postoperative period, with controls at 6, 12 and 18 months being recorded

**Results:** A total of 24 patients, 16 women and 8 men, with a mean age of 23 years, met the selection criteria. An improvement was observed in the scores on the Lysholm, Tegner, and Kujala scales in the postoperative period, with controls at 6, 12, and 18 months. No new episodes of patellar dislocation or other relevant complications were observed. There was a return to sports activity in all cases.

**Discussion:** This study reaffirms that the quadriceps tendon is a graft that reproduces the anatomy of the MPFL better, shows figures comparable or functionally better than with the other grafts used at present. Using the preoperative protocol of 3-D CT scans, the adductor and medial epicondyle tubules have been identified individually and with the anatomical specificity of each patient, giving greater certainty in the anatomical location of the MPFL femoral insert. This also has the additional advantages of decreasing surgical time, and avoiding unnecessary radiation in the surgical team.

Evidence Level: IV

© 2020 Sociedad Colombiana de Ortopedia y Traumatología. Published by Elsevier España, S.L.U. All rights reserved.

**Introducción**

La incidencia de la luxación rotuliana es del 2 al 3% de todas las lesiones de la rodilla en las series reportadas a nivel mundial y el 9 al 16% de los traumatismos en pacientes jóvenes que se acompañan de hemartrosis. En Estados Unidos se diagnostican 3 casos por cada 10000 habitantes al año y 2 casos por cada 100.000 personas que realizan regularmente práctica deportiva o de competición. Estas cifras son similares a lo encontrado en el resto del mundo<sup>1</sup>.

Esta patología afecta predominantemente a adolescentes y adultos jóvenes, deportivamente activos y afecta en mayor grado a mujeres, quienes presentan un riesgo de sufrir luxación lateral de rótula en un porcentaje de 33% mayor que los hombres.

La inestabilidad rotuliana es una patología multifactorial. Las estructuras encargadas de mantener la estabilidad patelofemoral son diversas, cuya función es mantener la

congruencia de la rótula en su excursión por la tróclea femoral en diferentes grados de flexión. Estas estructuras estabilizadoras se dividen en estáticos, dinámicos y ejes de extremidad. Los estabilizadores estáticos pueden ser óseos como lo son la tróclea y la rótula y los estabilizadores de tejidos blandos son, el ligamento patelofemoral medial (LPFM), el ligamento patelotibial (PTL), ligamento patelomeniscal, retináculo medial y la fascia lata.

Los estabilizadores dinámicos son el cuádriceps, en especial la porción del vasto medial oblicuo. Los estabilizadores secundarios de eje de extremidad influyen si están alterados a nivel femorotibial en valgo, varo y rotaciones femoral o tibial ya sea medial o lateral<sup>2</sup>.

El ligamento patelofemoral medial (LPFM) es elemento blando más importante que evita el desplazamiento lateral de la rótula y contribuye en un 50 a 80% de la fuerza estabilizadora para impedir la luxación rotuliana externa. Este ligamento forma parte de una estructura más

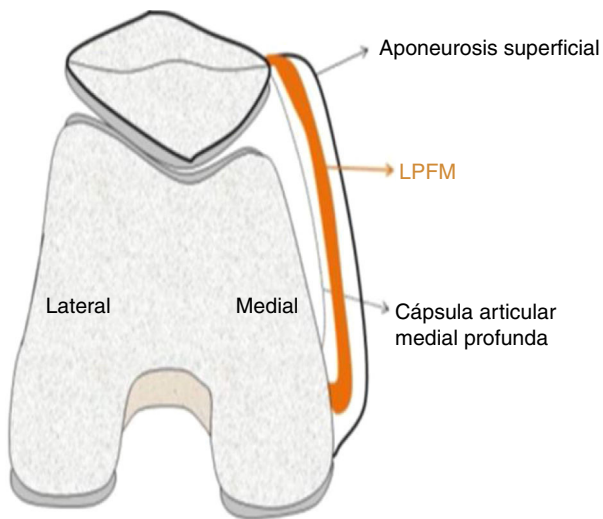


Figura 1 Anatomía retináculo medial.

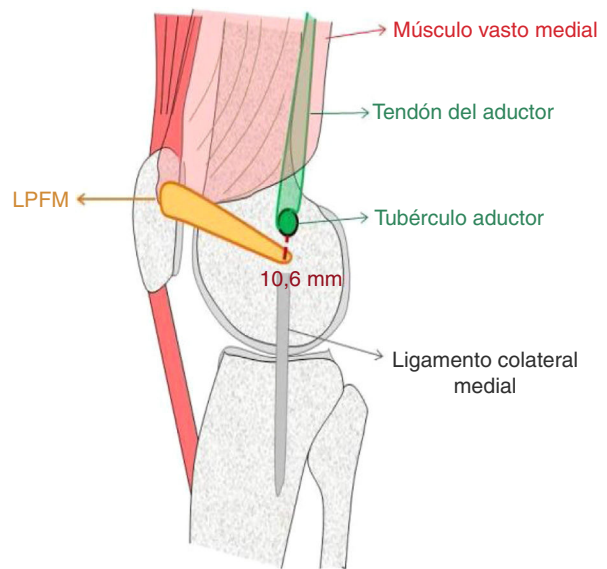


Figura 2 Puntos anatómicos de inserción LPFM.

compleja, como es el retináculo medial. Dicho retináculo está constituido por otras estructuras como son, el ligamento patelotibial y patelomeniscal medial. El LPFM es una banda de tejido conectivo de localización extra capsular, anterior a la cápsula articular medial profunda. Warren y Marshall publicaron las primeras descripciones anatómicas del LPFM en 1979. Describen 3 capas anatómicas en la región medial de la rodilla; la más superficial que sigue la aponeurosis del vasto medial, la capa intermedia donde se sitúa el LPFM y el ligamento colateral medial y la capa profunda que continúa la cápsula articular<sup>3,4</sup>.

### Anatomía macroscópica del retináculo medial

El retináculo medial (fig. 1) es un término que sirve para describir un grupo de estructuras que se encuentran en la región medial de la rodilla y brindan estabilidad a la articulación patelofemoral. El mismo se encuentra compuesto por tres capas:

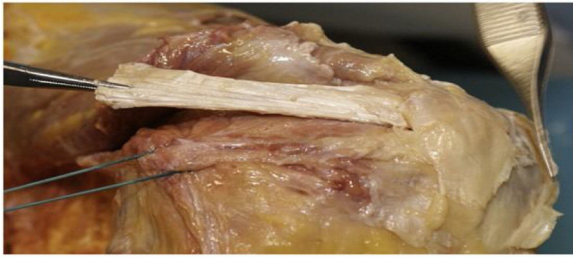- Capa I: Contiene a la fascia crural. A nivel anterior y superior esta fascia se continúa con la fascia que recubre el músculo vasto medial, mientras que posteriormente se continúa con el músculo sartorio. A lo largo del tercio medio de la cara medial de la rodilla, la fascia se separa de la porción superficial del ligamento colateral medial (LCM) por una cantidad variable de tejido graso. Posteriormente, la fascia se encuentra superficial a los tendones de los músculos semimembranoso, semitendinoso y recto interno. Los tendones del semitendinoso y recto interno pueden mezclarse con la fascia o el LCM en su inserción en la tibia.
- Capa II: Contiene la porción superficial del LCM, el ligamento patelotibial medial (LPTM) y el LPFM con sus componentes transversales y oblicuos.
- Capa III: Contiene la capsula medial sobre la membrana sinovial, la porción profunda del LCM y el ligamento patelomeniscal medial (LPMM).

La capa III se continúa por delante con la cápsula del receso suprarrotuliano, que se extiende hasta el margen de la rótula.

El LPFM se extiende desde la rótula hasta el fémur medial. La inserción en la rótula es más amplia que la inserción femoral y se encuentra en su región medial, específicamente en la unión del tercio superior con los dos tercios inferiores, exactamente donde el perímetro rotuliano se hace más vertical. Desde ahí se dirige en un curso distal y medial hasta su inserción femoral.

Históricamente, se han descrito diversos puntos de inserción femoral del LPFM, algunos autores lo ubicaban en el epicóndilo medial, otros en el tubérculo aductor. Los últimos trabajos publicados han demostrado que la inserción femoral del LPFM se produce distal al tubérculo del aductor, en un punto medio entre este tubérculo y el epicóndilo medial. Es importante resaltar que estas son referencias anatómicas fácilmente palpables e identificables en el quirófano. Fujino en un estudio de 31 rodillas normales de cadáver encontró la inserción femoral del LPFM a una distancia de 10.6 más o menos 2.5 mm distal al ápex del tubérculo aductor en el eje largo femoral (fig. 2).

Hasta ahora, los injertos de tendones isquiotibiales son mucho más comunes para la reconstrucción de MPFL que técnicas de tendón de cuádriceps. Estos procedimientos documentan una alta tasa de éxito para los pacientes con inestabilidad patelofemoral<sup>5,6</sup>. Existen complicaciones que se asocian con la reconstrucción MPFL. Shah en una revisión sistemática sobre reconstrucción de LPFM (todos excepto un trabajo en esta revisión utiliza injertos de tendón isquiotibiales) documentó una tasa de complicación del 26.1% (164 complicaciones en 26,1% de las rodillas). En esta serie 22 rodillas tenían pérdida de flexión de los cuales nueve experimentaron la manipulación bajo anestesia. Más probable es que hay dos razones principales que se atribuyen a este problema: 1. colocación incorrecta de la inserción femoral puede resultar no sólo en hiperpresión patelar y eventual pérdida de flexión y 2. Mayor rigidez de la reconstrucción en comparación con el natural MPFL. En un estudio



**Figura 3** Comparación de LPFM nativo marcado con suturas y la porción de tendón cuadriceps tomada para la reconstrucción.

biomecánico de Lenschow, se encontró que la rigidez de los tendones isquiotibiales es aproximadamente 3 veces superior comparado con el original LPFM, mientras que la rigidez de una construcción cuadriceps es similar a la nativa MPFL<sup>7</sup>.

Cuatro pacientes en la revisión sistemática de fallos de LPFM<sup>8</sup> presentaron fracturas rotulianas a través de túneles de hueso transpatelar.

Por lo anterior, en este trabajo se tiene dos premisas; la primera es utilizar el tendón cuadriceps como injerto reemplazante del LPFM lesionado, tratando de mantener las características más similares de rigidez y fuerza del LPFM<sup>9,10</sup>. En estudios más recientes como el realizado en la Universidad Wilhems en Munster, Alemania e Innsbruck, Austria, se modificó la técnica de Macura y Veselko utilizándose una tira de tendón cuadriceps de 3 mm, el cual permanece unido al polo rotuliano proximal<sup>11-14</sup>. En 13 rodillas de cadáveres humanos se evaluaron los siguientes parámetros: rigidez, rendimiento de carga, carga máxima y modo de falla. En este estudio se concluyó que el tendón cuadriceps tiene propiedades biomecánicas que coinciden con los del LPFM cuando se ha usado en una reconstrucción, más que otros tendones como los de la pata de ganso (fig. 3).

La segunda premisa es la identificación del punto anatómico del LPFM. En estudios recientes se ha evidenciado que los métodos radiográficos de Schottle y Stephen no aseguran una localización exacta del túnel femoral, lo que si se logra con la identificación preoperatoria mediante TAC 3D

del tubérculo aductor y corroborándolo mediante adecuada disección quirúrgica (fig. 4).

## Materiales y métodos

Se incluyeron pacientes con historia clínica de al menos dos episodios de luxación rotuliana. Todos fueron documentados con examen físico, en especial el signo de aprehensión, medición ángulo Q, signos meniscales y de inestabilidad anteroposterior y lateral.

Se tomaron en todos los pacientes radiografías comparativas de rodillas AP y Lateral, TAC axial comparativo de rótulas, TAC 3D y Resonancia Magnética Nuclear<sup>15-19</sup>.

En todos los casos se hizo énfasis en la localización del tubérculo aductor en las imágenes de TAC 3D.

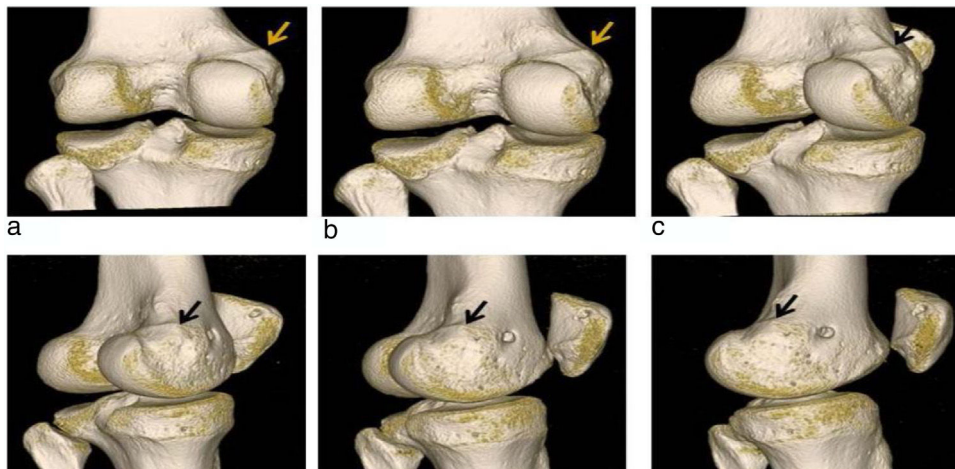
Se excluyeron del estudio pacientes con diagnóstico confirmado de lesión ligamentaria de cruzados o de ligamentos colaterales, con fisis abiertas, al igual que aquellos con clara indicación de trocleoplastia.

Se evaluaron pre y posoperatoriamente con los cuestionarios de Lysholm, Kujala y Tegner a los 6, 12 y 18 meses.

Cumplieron con los criterios de selección 24 pacientes, 16 mujeres y 8 hombres, edad promedio de 23 años.

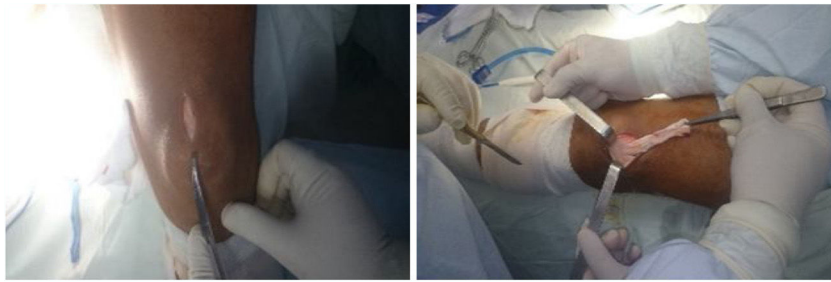## Técnica quirúrgica

Se coloca torniquete proximal en muslo. Los procedimientos artroscópicos pertinentes en menisco o cartilago se realizan inicialmente. Con la rodilla a 90 grados de flexión se realiza incisión proximal de 3 cm sobre el polo superomedial de la rótula. Se trata de no invadir la bursa subcuadricepsal. Inicialmente con la rodilla en flexión y con ayuda de un separador, el tendón del cuádriceps en su porción central se disecciona desde su inserción rotuliana y se secciona cuidadosamente con bisturí con una anchura de 10 mm y una profundidad de 3 a 5 mm, máximo. En extensión de rodilla, con bisturí se realiza corte en la porción proximal del tendón, según el cálculo previo de su longitud, pero en todos los casos mínimo de 8 cms. Si es necesario, se coloca sutura de vicril 0 en defecto de sitio cuadricepsal donador (fig. 5)<sup>20-22</sup>

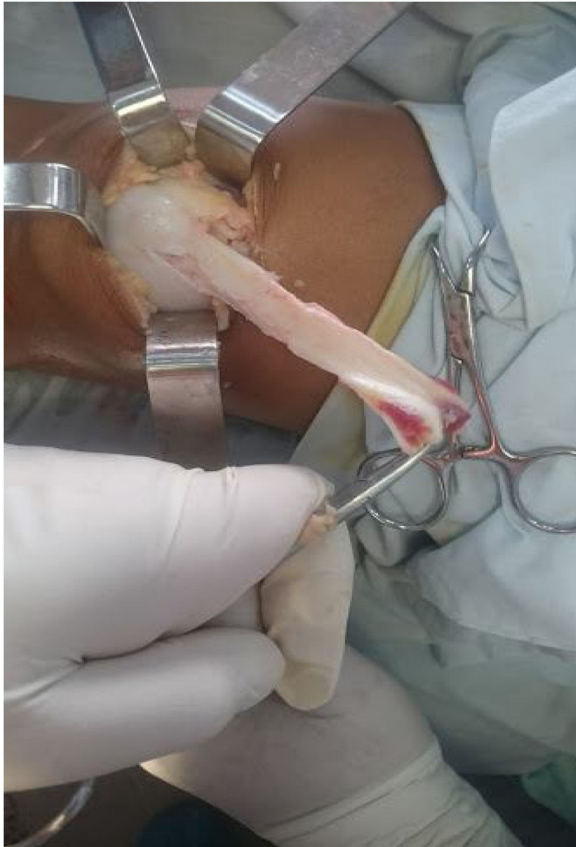

**Figura 4** Identificación tubérculo aductor en TAC 3D.





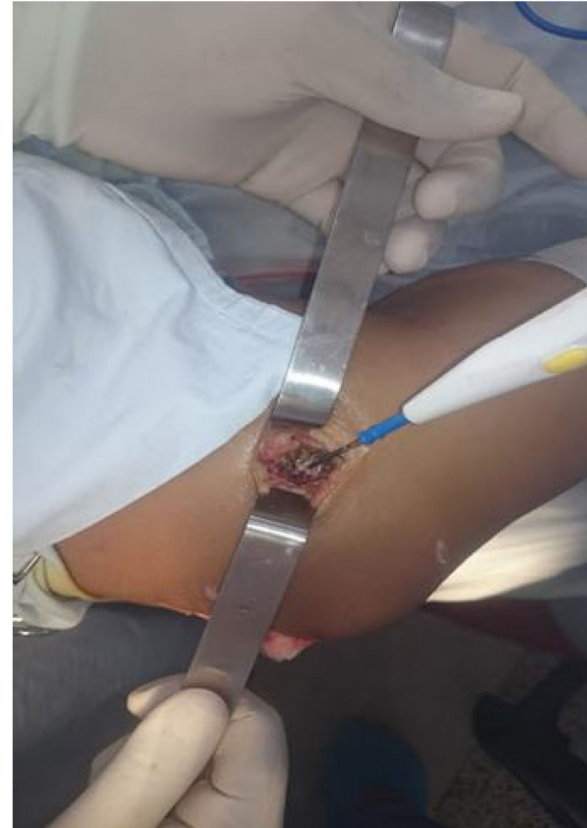**Figura 5** Incisión suprarrotuliana y cosecha de injerto.



**Figura 6** Injerto tendinoso listo a trasladarse a cóndilo medial.

Se realiza incisión de 3 cm a nivel de cóndilo femoral medial localizándose con adecuada disección y con planeación previa de TAC 3D, el sitio anatómico del epicóndilo medial y el tubérculo del aductor. Se localiza y desperiostiza el punto anatómico de inserción del LPFM. La tira del tendón es pasada subperiosticamente a través de un túnel creado por una pinza inferior al vasto medial oblicuo y por encima de la cápsula articular y trasladada hasta el cóndilo medial (fig. 6).

Se perfora el punto anatómico elegido con guía con ojal de 2.4mm y según medida establecida se fija injerto con tornillo absorbible con rodilla en flexión de 30 grados (fig. 7). Se comprueba movilidad de rótula en diferentes grados de flexión evitando tensión excesiva del injerto.



**Figura 7** Elección punto anatómico femoral LPFM.

En todo el procedimiento no fue necesario el uso de fluoroscopia intraoperatoria.

El paciente es inmovilizado con una rodillera articulada, inicialmente en extensión completa.

## Resultados

Se obtuvo una muestra de 24 pacientes (8 hombres y 16 mujeres) (tabla 1).

En la escala de Lysholm, Tegner y Kujala los resultados obtenidos se grafican en las tablas 2-5.

## Discusión

Los más recientes estudios biomecánicos han demostrado como factores fundamentales para restablecer la

**Tabla 1** Distribución por sexo de la muestra

Sexo	Pacientes	%
Hombre	8	33%
Mujer	16	67%
Total	24	100%

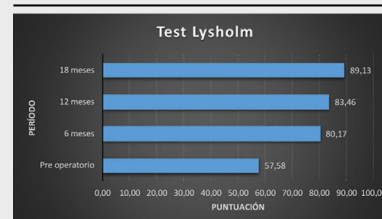
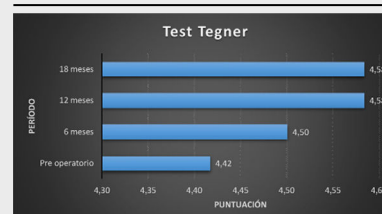

cinemática patelofemoral y disminuir las tensiones de contacto del cartílago articular, la adecuada elección y colocación del túnel femoral, ya que se ha demostrado que los efectos adversos como la recidiva de luxaciones, el dolor patelofemoral y la limitación funcional están directamente relacionadas con el hecho de localizar el túnel femoral distante de su sitio de inserción anatómico<sup>23,24</sup>

Revisando los conceptos más actuales en relación a la isometría y comparando con el LCA, se ha demostrado, también, que más que lograr una isometría absoluta en la reconstrucción del LPFM, es más importante la inserción del injerto a nivel femoral lo más anatómica posible. En los casos que lo requieran, como rótula alta, baja o aumento de distancia TT-TG a más de 20mm, se deberá adicionar la osteotomía correspondiente, ya que la anómala posición rotuliana aumenta la posibilidad de anisometría del LPFM<sup>25</sup> Según esto, se debe buscar un ligamento reconstruido tenso en extensión y laxo en flexión, con un patrón de cambio de 5mm desde la extensión completa a la flexión máxima, lo que protegería a la rótula de la luxación de 0 a 30 grados. Además, porque luego de los 30 grados la estabilidad rotuliana depende en mayor medida de la tróclea femoral.

Por otra parte, otro factor relacionado con el aumento de tensión articular y fallas en la fijación proximal del injerto, en los casos de efectuar túneles rotulianos es la rigidez del tipo de injerto, demostrándose que el injerto de tendones isquiotibiales presenta mucha mayor rigidez lo que puede llevar a las complicaciones posoperatorias mencionadas<sup>26,27</sup>

En estudios recientes se ha evidenciado que los métodos radiográficos de Schottle y Stephen no aseguran una localización exacta del túnel femoral, lo que si se logra con la identificación preoperatoria mediante TAC 3D del tubérculo aductor y corroborándolo mediante adecuada disección quirúrgica<sup>28</sup>

También, se ha visto que el hecho de efectuar los túneles rotulianos y con mayor razón, si hay discrepancia de los mismos respecto al grosor rotuliano pueden llevar, ya sea en forma temprana o tardía a fracturas rotulianas y al aumento de los cambios cartilaginosos de la superficie rotuliana.

**Tabla 3** Comparativo de mejoría en puntuación de la escala de Lysholm**Tabla 4** Comparativo de mejoría en puntuación de la escala de Tegner**Tabla 5** Comparativo de mejoría en puntuación de la escala de Kujala

En este estudio se pudo evidenciar que el uso de injerto cuadricepsal es una alternativa que reproduce en forma más anatómica la inserción proximal del LPFM y que excluye la realización del uso de túneles óseos rotulianos, que como se ha descrito por varios autores ocasiona complicaciones frecuentes a corto y largo plazo. Como ha sido referenciado el uso de ayudas fluoroscópicas intraoperatorias no dan certeza de la ubicación anatómica de la inserción femoral LPFM, lo cual se consigue en mejor forma con el protocolo preoperatorio de TAC3D para identificar en forma individual y especificidad anatómica de cada paciente al tubérculo aductor y epicóndilo medial. Con las ventajas adicionales de

**Tabla 2**

Resultados escalas funcionales					
Test	Medición	Pre operatorio	6 meses	12 meses	18 meses
LysholMm	Media	57,58	80,17	83,46	89,13
	Desviación estándar	6,49	7,18	6,97	5,57
Tegner	Media	4,42	4,50	4,58	4,58
	Desviación estándar	1,77	1,64	1,67	1,67
Kujala	Media	64,96	90,13	94,67	96,88
	Desviación estándar	10,06	3,30	3,23	3,26

disminuir el tiempo quirúrgico, y evitar además radiación innecesaria en el equipo quirúrgico.

En el estudio se observó la mejoría de puntuaciones en las escalas de Lysholm, Tegner y Kujala en el posoperatorio con controles a los 6, 12 y 18 meses lo que reafirma que el tendón cuadricepsital es un injerto que reproduciendo mejor la anatomía del LPFM, presenta cifras comparables o en algunos casos mejores funcionalmente con los otros injertos utilizados en la actualidad.

Se espera poder efectuar un seguimiento a más largo plazo de estos pacientes y con un número mayor que el actual para reconfirmar los hallazgos mencionados en este estudio.

## Conflicto de intereses

Declaro que no tengo ningún conflicto de intereses con ninguna institución sea pública o privada.

## Bibliografía

- Fithian DC, Paxton EW, Stone ML, Silva P, Davis DK, Elias DA, White LM. Epidemiology and Natural History of Acute Patellar Dislocation. *The American Journal of Sports Medicine*. 2004;32:1114-21.
- Amis AA, Firer P, Mountney J, Senavongse W, Thomas NP. Anatomy and biomechanics of the medial patellofemoral ligament. *The Knee*. 2003;10:215-20.
- Baldwin JL. The Anatomy of the Medial Patellofemoral Ligament. *The American Journal of Sport Medicine*. 2009;37:2355-61, 10.1177/0363546509339909.
- Bicos J, Fulkerson JP, Amis AA. Current concepts review: the medial patellofemoral ligament. *The American Journal of Sports Medicine*. 2007;35:484-92.
- Camp CL, Krych AJ, Dahm DL, Levy BA, Stuart MJ. Medial Patellofemoral Ligament Repair for Recurrent Patellar Dislocation. *The American Journal of Sports Medicine*. 2010;38:2248-54.
- Christiansen SE, Jacobsen BW, Lund B, Lind M. Reconstruction of the Medial Patellofemoral Ligament With Gracilis Tendon Autograft in Transverse Patellar Drill Holes. *Arthroscopy: The Journal of Arthroscopic & Related Surgery*. 2008;24:82-7.
- Drez D Jr, Edwards TB, Williams CS. Results of medial patellofemoral ligament reconstruction in the treatment of patellar dislocation. *Arthroscopy: The Journal of Arthroscopic & Related Surgery*. 2001;17:298-306.
- Elias JJ, Cosgarea AJ. Technical Errors During Medial Patellofemoral Ligament Reconstruction Could Overload Medial Patellofemoral Cartilage. *The American Journal of Sports Medicine*. 2006;34:1478-85.
- Ellera Gomes J. Medial patellofemoral ligament reconstruction for recurrent dislocation of the patella: a preliminary report. *Arthroscopy: The Journal of Arthroscopic & Related Surgery*. 1992;8:335-40.
- Ellera Gomes JL, Stigler Marczyk LR, César de César P, Jungblut CF. Medial patellofemoral ligament reconstruction with semitendinosus autograft for chronic patellar instability: a follow-up study. *Arthroscopy: The Journal of Arthroscopic & Related Surgery*. 2004;20:147-51.
- Farahmand F, Senavongse W, Amis AA. Quantitative study of the quadriceps muscles and trochlear groove geometry related to instability of the patellofemoral joint. *Journal of Orthopaedic Research*. 1998;16:136-43.
- Fink C, Veselko M, Herbort M, Hoser C. MPFL reconstruction using a quadriceps tendon graft: part 2: operative technique and short term clinical results. *Knee*. 2014;21:1175-9.
- Fink C, Veselko M, Herbort M, Hoser C. Minimally Invasive Reconstruction of the Medial Patellofemoral Ligament Using Quadriceps Tendon. *Arthroscopy Techniques*. 2014;3:e325-9, <http://dx.doi.org/10.1016/j.eats.2014.01.012>.
- Goyal D. Medial Patellofemoral Ligament Reconstruction: The Superficial Quad Technique. *The American Journal of Sports Medicine*. 2013;41:1022-9.
- Grelsamer RP, Meadows S. The modified Insall-Salvati ratio for assessment of patellar height. *Clinical Orthopaedics and Related Research*. 1992;282:170-6.
- Guerrero P. Medial patellofemoral ligament injury patterns and associated pathology in lateral patella dislocation: an MRI study. *Sports Medicine, Arthroscopy, Rehabilitation, Therapy & Technology*. 2009;1:1.
- Dejour H, Walch G, Nove-Josserand L, Guier C. Factors of patellar instability: An anatomic radiographic study. *Knee Surgery, Sports Traumatology, Arthroscopy*. 1994;2:19-26.
- Schöttle P. Anatomical reconstruction of the medial patellofemoral ligament using a free gracilis autograft. *Archives of Orthopaedic and Trauma Surgery*. 2009;129:305.
- Schöttle PB, Fucetese SF, Romero J. Clinical and radiological outcome of medial patellofemoral ligament reconstruction with a semitendinosus autograft for patella instability. *Knee Surgery, Sports Traumatology, Arthroscopy*. 2005;13:516-21.
- Harris NL, Smith DAB, Lamoreaux L, Purnell M. Central Quadriceps Tendon for Anterior Cruciate Ligament Reconstruction: Part I: Morphometric and Biomechanical Evaluation. *The American Journal of Sports Medicine*. 1997;25:23-8.
- Herbort M, Hoser C, Domnick C, Raschke MJ, Lenschow S, Weimann A, Kösters C, Fink C. MPFL reconstruction using a quadriceps tendon graft: part 1: biomechanical properties of quadriceps tendon MPFL reconstruction in comparison to the Intact MPFL. A human cadaveric study. *Knee*. 2014;21:1169-74, <http://dx.doi.org/10.1016/j.knee.2014.07.026>.
- Steenen RN, Dopirak RM, Maurus PB. A simple technique for reconstruction of the medial patellofemoral ligament using a quadriceps tendon graft. *Arthroscopy: The Journal of Arthroscopic & Related Surgery*. 2005;21:365-70.
- Mountney J, Senavongse W, Amis AA, Thomas NP. Tensile strength of the medial patellofemoral ligament before and after repair or reconstruction. *Journal of Bone and Joint Surgery. British volume*. 2005;87-B:36-40.
- Stephen JM, Kaider D, Lumpaopong P, Deehan DJ, Amis AA. The Effect of Femoral Tunnel Position and Graft Tension on Patellar Contact Mechanics and Kinematics After Medial Patellofemoral Ligament Reconstruction. *The American Journal of Sports Medicine*. 2014;42:364-72.
- Stephen JM, Lumpaopong P, Kader DF, Deehan D, Amis AA. The medial patellofemoral ligament: location of femoral attachment and length change patterns resulting from anatomic and non-anatomic attachments. *The American Journal of Sports Medicine*. 2012;40:1871-9.
- Stupay KL, Swart E, Shubin Stein BE. Widespread Implementation of Medial Patellofemoral Ligament Reconstruction for Recurrent Patellar Instability Maintains Functional Outcomes at Midterm to Long-Term Follow-up While Decreasing Complication Rates: A Systematic Review. *Arthroscopy*. 2015;31:1372-80, <http://dx.doi.org/10.1016/j.arthro.2014.12.029>.
- Wang C-h, Ma L-f, Zhou J-w, Ji G, Wang H-y, Wang F, Wang J. Double-bundle anatomical versus single-bundle isometric medial patellofemoral ligament reconstruction for patellar dislocation. *International Orthopaedics*. 2013;37:617-24.
- Ramírez Fuentes, Sanchis Alfonso. Tesis Doctoral Análisis en vivo mediante TAC 3D de Isometría LPFM. Universidad de Valencia, octubre. 2015.