

GUÍA DE INSTRUCCIÓN

Escoliosis desarrollo temprano. Curso de instrucción



Norman Ramírez^{a,*}, Lenny Rivera-Rosario^b, Ricardo L. Restrepo^c,
Alejandro Cuneo^d, Claudio A. Fernández^e y Pablo Marrero- Ortiz^f

^a Ortopedista Pediátrico, Hospital de la Concepción, San German, Puerto Rico

^b Ponce School of Medicine, Ponce Health Sciences University, Ponce, Puerto Rico

^c Ortopedista, Cirujano de columna. Fundación Cardio-Infantil, Clínica del Country, Bogotá, Colombia

^d Departamento de Ortopedia y Traumatología Pediátrica, Hospital Pereira Rossell, Montevideo, Uruguay

^e Jefe de Servicio Hospital de Niños Sor María Ludovico, Profesor Adjunto Ortopedia y Traumatología, Universidad Nacional de La Plata, La Plata, Argentina

^f Ortopedista Pediátrico. Catedrático Asociado, Escuela Medicina. Universidad de Puerto Rico, San Juan, Puerto Rico

Recibido el 14 de septiembre de 2018; aceptado el 15 de junio de 2020

Disponible en Internet el 18 de julio de 2020

PALABRAS CLAVE

Escoliosis;
Desarrollo temprano

Resumen

Introducción: Escoliosis de desarrollo temprano, es aquella escoliosis que se presenta antes de los 10 años de edad secundaria a anomalías estructurales congénitas de la columna, enfermedades neuromusculares, síndromes, o idiopáticamente.

Materiales & Métodos: Revisión literaria narrativa de todo lo publicado sobre escoliosis de desarrollo temprano durante 2003 al 2018.

Resultados: Esta deformidad de la columna a temprana edad limitara el crecimiento pulmonar e incapacitara la función respiratoria apropiada, provocando el síndrome de insuficiencia torácica. Históricamente, la historia natural de esta condición puede ser letal y el daño ocasionado por la escoliosis de desarrollo temprano suele ser permanente a pesar de su restauración.

Actualmente, la escoliosis de desarrollo temprano se clasifica utilizando la combinación de las variables: edad, etiología, magnitud de la escoliosis y cifosis. Los métodos de tratamiento más utilizados son: enyesado en serie, implantes de distracción costal longitudinal en aleación de titanio, barras de crecimiento dobles, técnica de ShillaTM, y barras de crecimiento electromagnéticas.

* Autor para correspondencia. Ortopedista Pediátrico, Hospital de la Concepción, San German, Puerto Rico. Box 6847 Mayagüez, Puerto Rico 00681. Tel.: +1-787-374-7337

Correo electrónico: normanpipe@aol.com (N. Ramírez).

KEYWORDS

Early Onset;
Scoliosis

Discusión: Indudablemente, es imperativo conocer sus manifestaciones y peculiaridades para poder clasificar, monitorear la severidad, personalizar el tratamiento, detener el deterioro de la columna lo más pronto posible, y prevenir la insuficiencia respiratoria

Nivel de evidencia: IV

© 2020 Sociedad Colombiana de Ortopedia y Traumatología. Publicado por Elsevier España, S.L.U. Todos los derechos reservados.

Early onset scoliosis. Instructional course**Abstract**

Background: Early onset scoliosis presents before the age of 10 years old due to congenital structural anomalies of the thorax, neuromuscular diseases, and syndromes, or is idiopathic.

Methods: A review of the literature from 2003 to 2018 on the early onset scoliosis.

Result: A deformity of the spine at an early age limits lung development and proper respiratory function, thereby provoking the onset of a thoracic insufficiency syndrome. Historically, the natural path of this condition can be lethal, and the damage caused by the early onset scoliosis tends to be permanent, regardless of its restoration after the age of 10. The early onset scoliosis classification is currently based on the age, aetiology, and the extent of the deformity. The treatment modalities most often used are: serial casts, vertical expandable prosthetic titanium ribs, double traditional growing rods, Shilla™ growing rods, and magnetically controlled growing rods.

Discussion: Undoubtedly, it is imperative to know its manifestations and peculiarities in order to classify the disease, as well as to monitor the disease. Treatment should be personalised, and the deterioration of the spine halted as soon as possible, as well as to prevent respiratory insufficiency

Level of evidence: IV

© 2020 Sociedad Colombiana de Ortopedia y Traumatología. Published by Elsevier España, S.L.U. All rights reserved.

Introducción

La escoliosis de inicio temprano, es hoy en día una de las condiciones más desafiantes en ortopedia pediátrica, El término escoliosis de desarrollo temprano "Early Onset Scoliosis" fue introducido por los doctores Ponseti y Friedman en 1950, dato pobremente reconocido a lo largo de la historia médica debido a la limitada descripción de parte de los autores (Ponseti y Friedman)¹. Aun así, ellos reconocieron que la edad del paciente al momento de desarrollarse la escoliosis determinaría la historia natural y su pronóstico. Especificaron que menores de 10 años tendrían un pobre pronóstico y su velocidad de deformidad sería más rápida que en niños mayores de 10 años. En 1985, Dickson dividió a los pacientes de escoliosis idiopática en dos grupos: aquellos con escoliosis de desarrollo temprano y aquellos con escoliosis de desarrollo tardío². Él entendió que había una diferencia en la tasa de prevalencia, historia natural, tratamiento y complicaciones entre los dos grupos. En el mismo estudio exhorta que los pacientes fuesen debidamente referidos en un lapso de tiempo apropiado a centros especializados en escoliosis para ser diagnosticados, aconsejados y tratados tempranamente, para de esta manera disminuir las complicaciones de esta condición. Varios años después, Dickson propone que los grupos sean divididos a base de la edad cuando se originó la deformidad: menores de 5 años y mayores de 5 años³.

Los menores de 5 años, presentan un cuadro miserable en su historia natural y sus opciones de tratamiento estarán plasmadas de complicaciones y pobres resultados.

En 2003, Robert Campbell alerta a la comunidad médica que los pacientes de escoliosis de desarrollo temprano estaban predispuestos a sufrir una condición respiratoria severa y usualmente letal, que él estampó con el nombre de síndrome de insuficiencia torácica⁴. Síndrome de insuficiencia torácica se define como la limitación de la caja torácica a mantener el crecimiento y función normal del pulmón. A su vez, Campbell presenta su teoría sobre la relación directa entre la deformidad de la columna a temprana edad, la limitación a la función respiratoria y la supervivencia. Aprovecha esta disyuntiva para proponer una técnica quirúrgica para tratar de corregir esta peligrosa condición⁵.

El resurgir de este concepto creó una ambigüedad en la definición, trayendo una serie de problemas en la clasificación y tratamientos⁶. Dada la confusión y al aumento en el uso del mismo dentro de la literatura médica, el Grupo de Estudio de la Columna Vertebral en Desarrollo (GSSG, por sus siglas en inglés), el Grupo de Estudio de la Columna Vertebral Pediátrica (CSF, por sus siglas en inglés) y la Sociedad Investigativa de Escoliosis (SRS, por sus siglas en inglés) se reunieron en el 2014 para consignar que escoliosis de desarrollo temprano es aquella escoliosis que debute antes de los 10 años de edad, sin considerar la etiología^{7,8}. Con el paso

del tiempo, la etiología pasa a ser considerada una variable de gran peso y se incorpora en la clasificación permitiendo identificar el tipo de tratamiento, optimizar la comunicación y facilitar investigaciones futuras. Las etiologías se dividirán en: escoliosis congénita o estructural, neuromuscular, secundaria a un síndrome o idiopática. En casos donde hay una etiología mixta, se debe aplicar la categoría con mayor prioridad, en respectivo orden. Actualmente, la escoliosis de desarrollo temprano se clasifica utilizando la combinación de las variables: edad, etiología, magnitud de la escoliosis y cifosis. Esta clasificación goza de una buena reputación basada en su gran acuerdo inter- e intra-observador⁹.

Síndrome de Insuficiencia Torácica

La reducción en volumen del parénquima pulmonar, deformidades en los componentes de la caja torácica y la debilidad en los músculos necesarios para llevar a cabo una respiración contribuyen a la fisiopatología del síndrome de insuficiencia torácica^{10,11}. Esta se define como la incapacidad del tórax de sostener respiraciones cotidianas y versátiles o de sostener un crecimiento pulmonar adecuado. Se divide en Síndrome de Insuficiencia Torácica primario cuando es causado por trastornos de la estructuras del tórax y columna vertebral que impactan directamente la función y crecimiento pulmonar; y en Síndrome de Insuficiencia Torácica Secundario cuando es causado por condiciones en donde el torso colapsa hacia la cavidad pélvica creando un aumento en la presión intra-abdominal que limita el desplazamiento del diafragma. Estos pacientes se pueden presentar con limitación del crecimiento, bajo peso, infecciones respiratorias recurrentes, hipoxemia, policitemia, apnea, intolerancia al ejercicio, trastornos en el sueño, hipertensión pulmonar y subsiguientemente la muerte¹²⁻¹⁴. Por lo tanto, es trascendental tomar en cuenta el historial del paciente en conjunto a los hallazgos en el examen físico, estudios de imágenes y de función pulmonar para establecer la severidad de la condición e intervenir apropiadamente antes que el paciente alcance la madurez del árbol bronquial.

Se ha estipulado que los recién nacidos contienen la misma cantidad de vías aéreas de conducción que los adultos, no obstante, la cantidad de alveolos es mínima y alcanza su nivel máximo a la edad de entre 8 a 10 años. A pesar de la dificultad en precisar el número exacto de alveolos en su totalidad, varios estudios indican que el tejido pulmonar persiste creciendo a través de la hipertrofia alveolar secundaria a un reflejo de expansión que ocurre gracias a la conformidad del desarrollo exponencial de la cavidad torácica en el período previo a los 10 años de edad. Para que el parénquima pulmonar evolucione apropiadamente debe haber armonía en el complejo vertebro-costilla-esternal y es aquí donde la escoliosis de desarrollo temprano toma un rol protagonista. Para que esta armonía se lleve a cabo, la columna vertebral torácica debe alcanzar una altura no menor de 18 centímetros al llegar a la madurez esquelética. Es bien sabido que la columna vertebral torácica provee el componente longitudinal del volumen torácico y aumenta de acuerdo a la edad: del nacimiento a la edad de 5 años crece 1.4 centímetros por año, de 6 a 10 años crece 0.6 centímetros por año, y de 11 a 15 años crece 1.2 centímetros por año. La severidad de la deficiencia en altura se puede cuantificar dividiendo

la medida de la altura de la columna torácica del paciente entre la altura esperada en la población sin escoliosis.

La magnitud de la escoliosis, por medio del ángulo de Cobb, se ha evaluado como parámetro del Síndrome de la Insuficiencia Torácica. Los hallazgos más recientes indican que no hay un grado en específico que garantice una función pulmonar adecuada, ahora, curvaturas menores de 30 grados son menos probables de causar síntomas respiratorios.

La capacidad pulmonar total compatible con un desorden respiratorio restrictivo obtenida por espirometría, es el estudio de mayor envergadura en el análisis de la condición. Dicho valor se ajusta a la altura de los pacientes para estimar valores normales pero en el caso de pacientes con escoliosis, se ajusta a la longitud entre los dos brazos. Para aumentar el umbral diagnóstico, se toman medidas de la función muscular respiratoria donde se evalúa la presión máxima generada en la inspiración y en la expiración. Lamentablemente, a pesar de la gran accesibilidad a estas pruebas, solo se realizan en pacientes mayores de 5 años de edad causando que una importante población no pueda ser evaluada con profundidad. En el caso de niños menores de 5 años, se utiliza la medida de la capacidad pulmonar total mientras se aplica presión externa durante la inspiración y expiración bajo anestesia general.

El efecto de las deformidades a temprana edad suelen ser permanentes a pesar de la restauración de la escoliosis luego de los 10 años de edad. Es por esta razón que el objetivo de tratamiento es detener el deterioro de la columna lo más temprano posible ya que se sabe que la deformidad esquelética usualmente precede la insuficiencia respiratoria¹⁵.

Etiologías

Escoliosis Congénita o Estructural

Curvaturas causadas por anomalías estructurales o asimétricas de la columna vertebral y/o caja torácica (Ver [Tabla 1](#)) (Ver [fig. 1 A-B](#)). Los pacientes se caracterizan por tener una expansión pulmonar reducida que los predispone a menor tolerancia respiratoria y deformidades en comparación a pacientes con escoliosis idiopática con el mismo ángulo de Cobb. Aún se desconoce con exactitud la etiología primaria de escoliosis congénita. Se ha propuesto que exposición del feto a monóxido de carbono, diabetes gestacional o drogas anti-epilépticas pueden causar disfunciones en la cascada de vías de señalamiento de factores de crecimiento como Notch, FGF y Wnt ocasionando disrupción somitogénica¹⁶.

El progreso depende en gran medida de la modalidad de la anomalía, su localización y el potencial de crecimiento de la columna del individuo. Se sub-clasifica en 4 tipos: tipo 1 está compuesto por fracaso en formación (ejemplo Hemi-vertebra); tipo 2 por fracaso en segmentación (ejemplo Barras); tipo 3 por una combinación entre un cilindro antero-lateral no segmentado y una o más vertebrae contra-laterales en un cuadrante postero-lateral; y tipo 4 por las condiciones que no cualifican para los primeros tres tipos.

Las radiografías poseen un limitado valor diagnóstico, pero se pueden utilizar para tener una idea general de la deformidad, evaluar la flexibilidad de las curvas compensatorias, tomar medidas del ángulo de Cobb y para monitorear el progreso de la curvatura en subsiguientes visitas. A cuanto

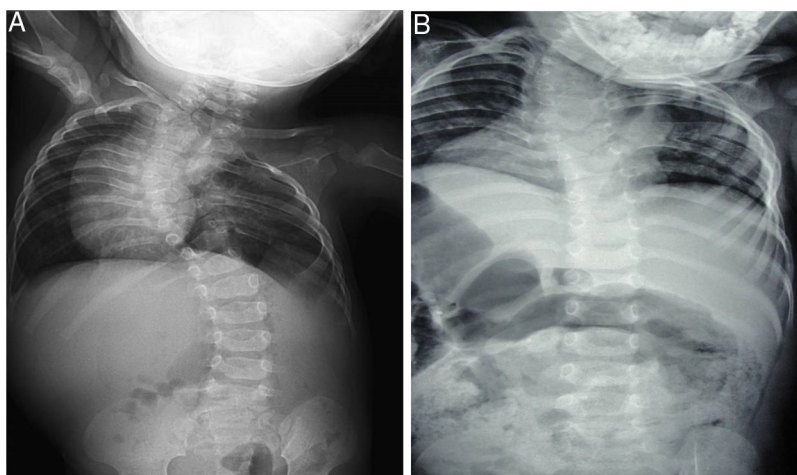


Figura 1 A: Paciente varón de 3 años de edad con escoliosis congénita y malformación de las costillas (Displasia espondilo costal)
Figura 1B: Paciente varón de 6 años de edad con Escoliosis congénita y malformación de costillas secundaria al Síndrome de VACTER.

Tabla I Resumen de distintos tipos de escoliosis de desarrollo temprano y sus etiologías

Tipos de escoliosis de desarrollo temprano	Etiologías
Escoliosis Congénita o Estructural	Hemi-vertebras; Barra no segmentada, costillas fusionadas; post-toracotomía o iatrogénica; toracogénica; tumoral; Hemi-hipertrofia; síndrome de Jarcho-Levin; displasia espondilotorácica; displasia espondilocostal; y síndrome de VATER y/o VACTERL.
Escoliosis Neuromuscular	Lesión del cordón espinal causando flacidez o espasticidad; atrofia muscular espinal; distrofia muscular; espina bífida; parálisis cerebral de bajo tono muscular o espástica; ataxia de Friedreich; disautonomía familiar; siringomielia; síndrome de Charcot-Marie-Tooth; síndrome de CHARGE (coloboma ocular, anomalía cardíaca, atresia coanal, discapacidad intelectual, y anomalías genitales y del oído); y síndrome de Rett.
Escoliosis Secundarias a Síndromes	Disrafismo espinal; Ehlers-Danlos y otros trastornos de tejido conectivo; síndrome de Prader-Willi; síndrome de Marfán; acondroplasia; displasia diastrófica; síndrome de Ellis-van Creveld; neurofibromatosis; osteogénesis imperfecta; displasia espondiloepifisaria; síndrome de Down o trisomía 21; síndrome de Goldenhar; y síndrome de Klippel-Feil.

menor edad tenga el paciente, mayor será la dificultad en identificar patrones de anomalías congénitas debido a que su estructura ósea se encuentra menos osificada. La tomografía computarizada permite delinear mejor las anomalías y las imágenes de resonancia magnética son requeridas en toda evaluación exhaustiva para poder visualizar malformaciones del cordón espinal. Dado que el desarrollo embrionario del esqueleto axial ocurre concomitantemente al renal, tracto digestivo, pulmonar y cardíaco, es imperativo evaluar cada sistema detalladamente para descartar alguna otra anomalía asociada.

Escoliosis Neuromuscular

Conocida como la segunda causa más común después de escoliosis idiopática. Este tipo de escoliosis es causado primordialmente por anomalías neuromusculares innatas de alto o bajo tono muscular que afectan el control sobre la columna vertebral en desarrollo¹⁷⁻¹⁹ (Ver [Tabla I](#)). Tiende a progresar aun cuando se alcanza madurez ósea y se entiende que el mecanismo principal es el deterioro funcional de la potencia contráctil muscular sobre la columna vertebral que conduce a un desequilibrio del torso y empeora con el efecto de gravedad²⁰. Por lo general, existe una relación proporcional entre la severidad de la condición neurológica o miopática y la severidad de la escoliosis. Pacientes con esta condición típicamente presentan múltiples comorbilidades médicas y una anatomía espino-pélvica alterada que afecta radicalmente sus funciones respiratorias y pueden culminar en la muerte.

Las radiografías postero-anteriores y laterales de la columna toraco-lumbar proveen información excelente acerca del alcance de la escoliosis y la flexibilidad. Clásicamente se ve afectada la columna toraco-lumbar en su totalidad con una curvatura en forma de C que se extiende en algunos casos hacia la pelvis ocasionando oblicuidad de la misma (Ver [fig. 2](#)). De igual manera, hipercifosis torácica con colapso del torso es otra particularidad frecuente entre ellos.

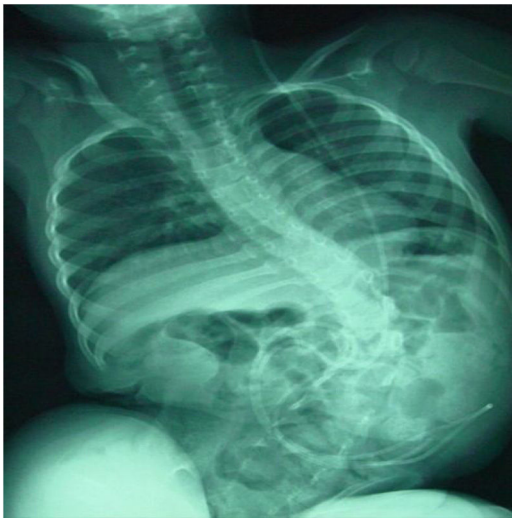

Figura 2 Niño de 5 años de edad con escoliosis neuromuscular debido a Myelomeningocele- Nivel torácico e Hidrocefalia con derivación ventrículo peritoneal. Vista radiográfica Anterior-posterior.

Escoliosis Secundaria a un Síndrome

Síndromes y trastornos genéticos heredables que se asocian a enfermedad sistémica y a escoliosis sin estar vinculados a escoliosis congénita-estructural o neuromusculares²¹. Son secundarias a un amplio espectro de patologías y manifestaciones fenotípicas, que afectan los distintos tipos de tejidos conectivos comenzando desde el modo en que se originan hasta cómo estos se organizan (Ver [Tabla I](#)). Muchos de estos pacientes también padecen de discapacidad mental, aumentando el desafío de rehabilitación y corrección luego del tratamiento.

Escoliosis idiopática

Las escoliosis de desarrollo temprano idiopática son aquellas que surgen en ausencia de una entidad responsable luego de una evaluación exhaustiva²². Se subdivide en escoliosis idiopática infantil cuando ocurre antes de los 3 años de edad, juvenil cuando ocurre luego de los 4 años de edad y adolescentes en mayores de 10 años²³. En infantes, aproximadamente el 80% de las escoliosis resuelven espontáneamente y puede deberse al desarrollo de la musculatura del torso cuando comienzan a caminar. Aumento del ángulo de Cobb progresivamente, una diferencia en el ángulo costo-vertebral del ápice de la deformidad mayor de 20 grados, y un patrón de dualidad en la curvatura mayor, son indicadores radiológicos de deformidades de pobre pronóstico. Los juveniles tienden a desarrollar escoliosis hacia la izquierda, ocurre predominantemente en varones y tienen mayor riesgo de evolucionar. Debido a múltiples estudios con resultados heterogéneos, aun no se ha podido alcanzar un método confiable para predecir con exactitud el riesgo de progresión de la escoliosis en estos pacientes²⁴.

Existe un consenso general que reconoce que la causa de esta enfermedad es multifactorial e influenciada por factores genéticos y ambientales. Algunos genes que se han

encontrado con variaciones en su estructura en pacientes con escoliosis idiopática son: ESR1, IL-6, y/o TGF- β ²⁵⁻²⁷.

Tratamientos

El tratamiento es individualizado a la condición del paciente y comúnmente depende del criterio o la preferencia del cirujano basado en su experiencia, no obstante, existen sistemas de clasificación que intentan uniformizar el tipo de tratamiento necesario para cada paciente²⁸. Opciones no quirúrgicas pueden fluctuar entre observación, el corsé toraco-lumbar y el enyesado en serie. Las estrategias quirúrgicas están compuestas de 3 categorías principales: basadas en la distracción, crecimiento guiado y las basadas en compresión. Los implantes basados en la distracción se componen de una barra de crecimiento tradicional doble o sencilla, implantes de distracción costal longitudinal en aleación de titanio (VEPTR, por sus siglas en inglés), sistemas híbridos y la barra de crecimiento controlada magnéticamente. La estrategia de crecimiento guiado está compuesta por la técnica de Shilla y la carretilla de Luque. La estrategia basada en compresión, consiste de fusión in situ a través de grapa o anclaje antero-lateral. Los métodos más utilizados con un alto contenido de evidencia científica o que han demostrado mayor interés son: enyesado en serie, implantes de distracción costal longitudinal en aleación de titanio, barras de crecimiento dobles, técnica de Shilla, y barras de crecimiento electromagnéticas.

Enyesado en serie

Reconocido como el único método de tratamiento no quirúrgico ampliamente aceptado y que ha demostrado efectividad, el enyesado en serie tal como se utiliza en la actualidad, fue originalmente descrito por Cotrel y Morel en 1964. Luego de un hiato en su uso de varios años debido al advenimiento de nuevas técnicas quirúrgicas, resurge como estrategia de tratamiento primaria dado que se ha comprobado que puede resolver ciertas curvaturas escolióticas en pacientes menores de 2 años o desacelerar el progreso de la misma para atrasar intervenciones quirúrgicas por al menos 2 años mientras se maximiza el crecimiento de la columna^{29,30}. De todas las etiologías, escoliosis idiopática posee la mejor prognosis ya que curvaturas de hasta 60 grados pueden resolver si el tratamiento comienza antes de los 2 años de edad³¹.

Modalidades contemporáneas de enyesados consisten en: alargamiento, derotación, y flexión. Estos contienen una amplia abertura ventral en forma de "seta" y otra abertura dorsal más pequeña sobre la concavidad de la espalda que conceden una expansión de la caja torácica apropiada. Durante la aplicación bajo anestesia general, al paciente se le aplica tracción o manipulación para alargar la columna vertebral para luego derotar el torso gentilmente y flexionarlo, alejándolo de la concavidad de la deformidad de la columna. Aprovechando el crecimiento riguroso del infante durante los primeros dos años de vida, se aplica presión externa a través del yeso para permitir que la columna continúe su extensión y rotación en una posición más correcta. La frecuencia del cambio de yesos depende de la edad del paciente pero por lo general se realiza cada 8 a 12 semanas.

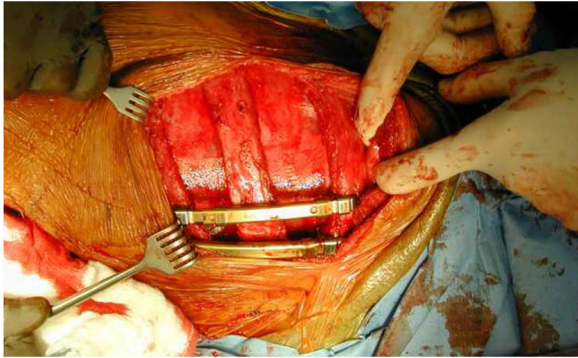


Figura 3 Vista clínica después de toracotomía con distracción e implantación de Costilla Expansora de Titanio, Costilla-Costilla.

En casos donde se obtiene resolución de curvaturas o estabilidad a través del enyesado, el yeso se puede re-emplazar por el corsé ortopédico para mantener la corrección durante la madurez ósea. De retornar la escoliosis, se puede intentar nuevamente el enyesado o acudir a alguna técnica quirúrgica.

El objetivo es interrumpir el ciclo vicioso de circunstancias agravantes y llevar la columna vertebral a un ambiente mecánico que pueda conducir a una resolución espontánea. Es una opción independiente de la etiología. Sus indicaciones incluyen escoliosis progresiva con una deformidad coronal menor de 60 grados o progreso anticipado con un ángulo de Cobb mayor de 25 grados. Considerada una buena alternativa conservadora, también aumenta adherencia al tratamiento, reduce el riesgo de fusiones espontáneas y evita complicaciones asociadas a procedimientos de alargamiento en serie³².

Implante de distracción costal longitudinal en aleación de titanio (VEPTR)

Técnica quirúrgica basada en distracción, fue desarrollada por Campbell con el objetivo de maximizar el volumen torácico y corregir deformidades congénitas del tórax y columna vertebral en pacientes con síndrome de insuficiencia torácica³³. Evitando o minimizando la exposición directa de la columna, hoy día tiene la versatilidad de utilizarse para el tratamiento de escoliosis de desarrollo temprano de cualquier etiología con o sin anomalías costales, niños con deformidades complejas en la columna, mielomeningocele, y cifosis³⁴. A través de una toracotomía de extensión y en algunos casos osteotomía de costillas fusionadas y tejidos fibrosos constrictivos en el lado cóncavo de la escoliosis, un implante se instala en soportes situados entre una costilla y un sistema distal de anclaje en otra costilla, columna lumbar o pelvis. (Ver fig. 3). Estos implantes consisten de dos piezas telescópicas que se extienden gradualmente en dirección opuesta quirúrgicamente cada 4 a 6 meses (Ver fig. 4). De esta manera se mantiene el área de resección de la sinostosis abierta para aumentar el volumen torácico. La expansión de la cavidad torácica indirectamente provee la corrección de la deformidad de la columna torácica dado que el segmento torácico deforme no se expone y no hay una intervención como tal en la columna vertebral. Cuando

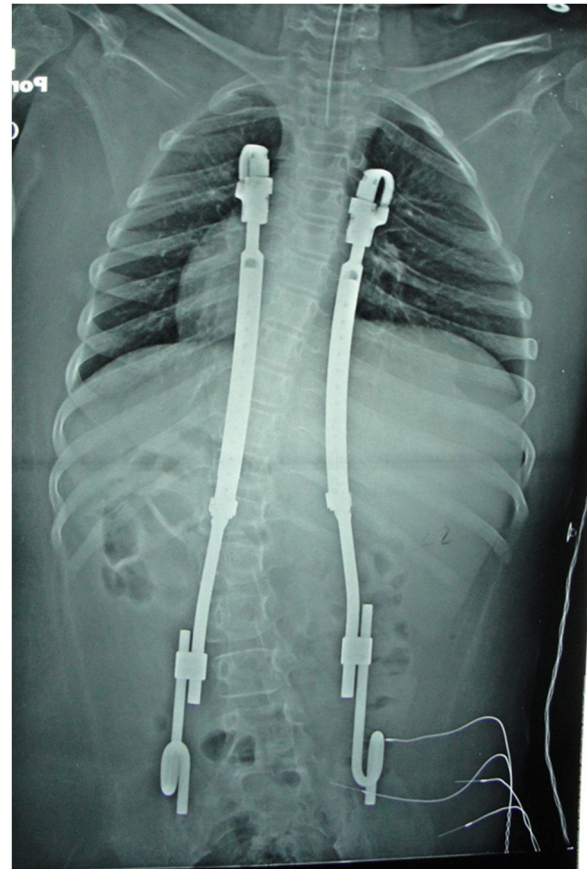


Figura 4 Paciente escoliosis neuromuscular post-operatorio. Implantación de Costillas Expansora de Titanio - Costillas / pelvis Vista radiográfica anterior-posterior.

se alcanza suficiente crecimiento o cuando las complicaciones son muy severas o frecuentes, se realiza una artrodesis final. Sin embargo, es preferible postergarla hasta la madurez ósea debido a que una artrodesis prematura conduce a compromiso pulmonar.

Mecánicamente, la altura coronal y el largo sagital de la columna aumentan durante los primeros dos años luego de la instalación de los implantes. Esto se debe al efecto de la corrección durante la inserción inicial, al efecto mecánico de la distracción durante cada procedimiento de extensión, y al crecimiento de cada segmento vertebral. En comparación con los niños y niñas sin escoliosis de la misma edad, este crecimiento representa un 40% de lo esperado para los segmentos T1-T12 y un 31% para T1-S1³⁴. Tomando las debidas precauciones se ha encontrado que su uso es relativamente seguro con bajas tasas de mortalidad en incluso los pacientes severamente afectados con una pobre prognosis. Otros beneficios es que no requiere utilizar corsé ortopédico y es evidente que los pacientes aumentan de peso.

Una investigación realizada por la comisión de estudio de trastornos de la caja torácica y su base de datos (CWDSGD, por sus siglas en inglés) reveló que a pesar de verse una disminución significativa en el ángulo de Cobb y un aumento en el espacio disponible para el crecimiento pulmonar, medidas objetivas de función pulmonar no prosperaron como se esperaba. Inclusive, tomografía computarizada solo demostró estabilización del plano transversal de la

deformidad en pacientes con síndrome de insuficiencia torácica sin corrección marcada de la funcionalidad respiratoria. Otro inconveniente aprendido con el tiempo es que elongaciones repetitivas cada vez producen menor alargamiento de la columna (Ley del rendimiento disminuido).

Barras de crecimiento dobles

Consiste en el uso de barras dobles, soportes cefálicos y caudales fortificados, con conectores expansibles, utilizadas para el tratamiento de escoliosis de cualquier etiología. Cada barra está compuesta por dos secciones unidas de extremo a extremo por un conector por el cual se realizan las elongaciones. Las bases son ancladas a través de tornillos pediculares o ganchos y estos puntos luego son fusionados. La distracción ocurre entre ambos extremos de la escoliosis a través del complejo de anclaje entre la columna vertebral en el extremo proximal y un segmento caudal de la columna o la pelvis en el extremo caudal. El área entre los anclajes no se fusiona con la intención de permitir el movimiento y crecimiento en esa región. En escoliosis neuromuscular, se recomienda que el cirujano utilice fijación pélvica como anclaje distal para producir una mejor corrección de la oblicuidad pélvica y deformidad coronal. Los procedimientos de elongación se llevan a cabo cada 6 meses de manera ambulatoria a través de una pequeña incisión sobre el área del conector³⁵. Generalmente, al finalizar el tratamiento tras obtener suficiente crecimiento de la columna, las barras de crecimiento se reemplazan por un sistema de barras permanentes causando una artrodesis definitiva.

Están indicados en niños mayores de 6 años con ángulos de Cobb mayores de 73 grados. Luego de la operación inicial, el crecimiento de la columna se evalúa midiendo la distancia entre las vértebras T1-S1 y comparándola con las curvas de crecimiento de Dimeglio. Además de un buen control de la deformidad, se ha reportado que el promedio de crecimiento entre T1-S1 es de 1.21 cm por año, correspondiendo a un crecimiento cerca de lo normal. El uso de barra sencillas demuestra menor estabilidad e inferioridad con respecto a la corrección de la escoliosis y una tasa mayor de complicaciones que el uso de barras dobles. A pesar de esta ventaja, el aumento en rigidez causado por las barra dobles puede contribuir a que ocurran autofusiones y que se observen los efectos de la Ley del rendimiento disminuido. Estas autofusiones se ven en un 90% de los pacientes y requieren una osteotomía del segmento afectado.

Con cada procedimiento de elongación, las fuerzas de distracción al momento de la cirugía aumentan, duplicando la magnitud al llegar a la quinta intervención. Por otro lado, distracciones periódicas en intervalos menores de 6 meses proveen mejor mantenimiento de la corrección y promueven el crecimiento de la columna posiblemente a una tasa mayor que aquellos con distracciones menos frecuentes. Desafortunadamente, cada cirugía aumenta en 24% la probabilidad de complicaciones.

Técnica de Shilla

Desarrollada por McCarthy y aprobada en septiembre de 2015, consiste de un sistema de crecimiento guiado que utiliza el potencial de crecimiento inherente de la columna

vertebral del paciente como mecanismo principal para permitir que la misma se corrija gradualmente³⁶. Durante este procedimiento, el ápice de la curvatura se somete a una fusión limitada de 3 a 4 segmentos. Luego de la corrección, se fijan barras de acero inoxidable dobles al ápice utilizando tornillos pediculares. Finalmente, de 4 a 6 tornillos pediculares, que se deslizan en el periosteo externo, se instalan a cada extremo del sistema de anclaje proximal-distal y de esta manera se permite que el crecimiento de la columna sea en una dirección cefalo-caudal. Con la corrección y estabilización del segmento apical más deforme, teóricamente hay menos estrés en los puntos de anclaje finales. Es importante resaltar que debido a que las marcas anatómicas no están expuestas, es esencial utilizar una buena técnica de fluoroscopia para la instalación del sistema. Próximo a la intervención, los pacientes se colocan en un corsé toracolumbar por 3 meses.

Esta técnica puede ser una opción atractiva para el tratamiento de pacientes con comorbilidades médicas significativas que son pobres candidatos a múltiples intervenciones quirúrgicas ya que no requiere procedimientos de elongación repetitivos y la tasa de re-operaciones es menor a la de barras de crecimiento^{37,38}.

Los requisitos principales para el uso del sistema Shilla son: habilidad para corregir el ápice de la deformidad, la instalación intra-pedicular de los tornillos pediculares (cefálico, apical, y caudal), y la capacidad de un crecimiento pasivo asistido de los segmentos no apicales. A pesar de que uno de los objetivos principales de esta técnica es que el paciente no contenga implantes al finalizar el tratamiento, no se ha podido determinar si estos se pueden remover al alcanzar madurez ósea o si una fusión definitiva será requerida. Esto se debe a que la capacidad de este tipo de tratamiento no se ha podido cuantificar debido a que carece de estudios a largo plazo.

Varillas de crecimiento electromagnéticas

Con la aprobación de su uso en los Estados Unidos en febrero de 2014, se introduce este tipo de intervención basado en la distracción por medio de estimulación magnética con el objetivo principal de evitar cirugías de elongación recurrentes y su asociada carga psicológica y socioeconómica³⁹. Se utilizan los mismos anclajes y tornillos pediculares de las barras de crecimiento tradicionales, sin embargo, cada barra contiene un pequeño magneto interno el cual se rota a través de un control remoto que se coloca externamente sobre la columna vertebral para alargar o acortar la barra (Ver fig. 5 A-B). Los cirujanos que practican esta técnica prefieren utilizar barras dobles debido a la ventaja de una fuerza de distracción mayor y a que les permite una corrección diferencial.

No existe un consenso claro acerca de la frecuencia y magnitud de las distracciones por sesión. Debido a la relación inversa entre la tasa de crecimiento y los intervalos de elongación en conjunto a la facilidad relativa del procedimiento, algunos recomiendan una frecuencia de 3 meses. Con respecto a la magnitud, las dos técnicas más utilizadas para decidir cuánto extender son: extensión de acuerdo a la data de crecimiento de Dimeglio y extensión hasta que el chasquido ocurra. Característicamente, este procedimiento

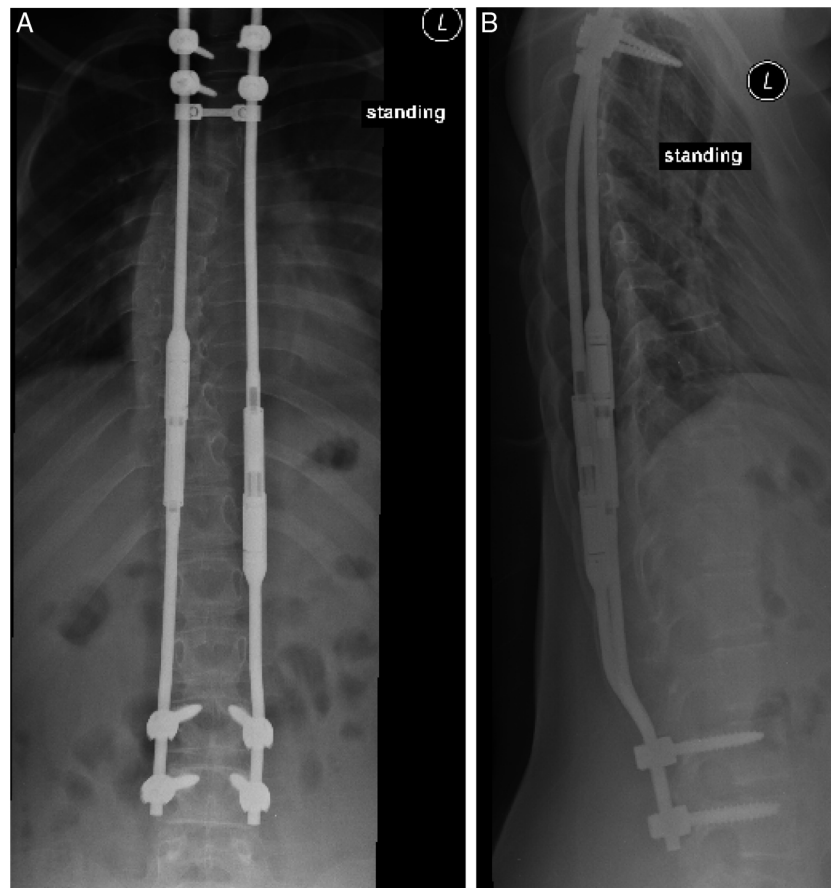

Figura 5 A: 6 años paciente femenino con barras electromagnéticas Vista antero-posterior **Figura 5B**. Vista lateral.

se realiza en el entorno clínico y no requiere sedación o anestesia.

La documentación y confirmación de la distracción requiere frecuentes radiografías postero-anteriores de la columna, aumentando la exposición a radiación. Para evitar posibles complicaciones a causa de esto, sin sacrificar mucho la confiabilidad, se ha comenzado a sugerir el uso de la ecografía. Estudios in-vitro han demostrado que el uso de la resonancia magnética no afecta de manera adversa las propiedades de las barras o la calidad de la imagen⁴⁰.

Las indicaciones para el uso de barras electromagnéticas incluyen: pacientes con escoliosis de desarrollo temprano con un potencial substancial de crecimiento de la columna vertebral, escoliosis progresiva, y complicaciones pulmonares. Debido a la limitación de tamaños de barras, tienden a utilizarse en pacientes que llevan de 3 a 4 años con escoliosis predominantemente de la columna torácica.

Reportes preliminares indican que es una técnica segura y efectiva sin la necesidad de artrodesis que ofrece una tasa de distracción comparable a la de las barras de crecimiento tradicionales sin observarse la Ley del rendimiento disminuido a la misma magnitud⁴¹. Por tal razón, se ha propuesto realizar una cirugía de conversión en pacientes con barras de crecimiento tradicionales para reemplazarlas por barras electromagnéticas. Estudios han demostrado un control de la deformidad parecido al de los pacientes tratados con barras electromagnéticas desde el comienzo pero con un

crecimiento inferior de la columna vertebral. El uso de las barras electromagnéticas tiene un costo acumulativo mayor durante los primeros 2 años pero disminuye considerablemente del tercer al quinto año luego de la cirugía inicial. Por otro lado, a pesar de una tasa menor de infecciones en comparación a las barras tradicionales, se observa un número mayor de complicaciones por año causadas por problemas relacionados a los implantes luego de los 3 años de instalados⁴². Aunque esta tecnología es prometedora, sus componentes actuales no protegen contra el riesgo de rigidez gradual de la columna entre cada sesión de elongación ni contra la limitación de la fuerza para superar la misma luego de su uso por 1 o 2 años. Debido a la relativa novedad de esta técnica, enfrenta una limitación parecida a la técnica de Shilla al carecer de estudios a largo plazo y un tamaño de muestra grande.

Fuentes de Financiación

Revisión financiada con recursos propios de los autores.

Conflicto de intereses

Se Certifica que no hay Conflicto de intereses de parte de los autores del estudio de revisión.

Bibliografía

1. Ponseti IV, Friedman B. Prognosis in idiopathic scoliosis. *J Bone Joint Surg Am.* 1950;32A:381-95.
2. Dickson RA. Conservative treatment for idiopathic scoliosis. *J Bone Joint Surg Br.* 1985;67:176-81.
3. Dickson RA. Idiopathic scoliosis. *BMJ.* 1989;298:906-7.
4. Campbell RM Jr, Smith MD, Mayes TC, Mangos JA, Willey-Courand DB, Kose N, Pinero RF, Alder ME, Duong HL, Surber JL. The characteristics of thoracic insufficiency syndrome associated with fused ribs and congenital scoliosis. *J Bone Joint Surg Am.* 2003;85-A:399-408.
5. Campbell RM Jr, Hell-Vocke AK. Growth of the thoracic spine in congenital scoliosis after expansion thoracoplasty. *J Bone Joint Surg Am.* 2003;85-A:409-20.
6. Williams BA, Matsumoto H, McCalla DJ, Akbarnia BA, Blakemore LC, Betz RR, et al. Development and initial validation of the classification of early-onset scoliosis(C-EOS). *J Bone Joint Surg Am.* 2014;96:1359-67.
7. El-Hawary R, Akbarnia BA. Early onset scoliosis - time for consensus. *Spine Deform.* 2015;3:105-6.
8. Skaggs DL, Akbarnia BA, Flynn JM, Myung KS, Sponseller PD, Vitale MG. Chest Wall and Spine Deformity Study Group; Growing Spine Study Group; Pediatric Orthopaedic Society of North America; Scoliosis Research Society Growing Spine Study Committee. A classification of growth friendly spine implants. *J Pediatr Orthop.* 2014;34:260-74.
9. Cyr M, Hilaire TS, Pan Z, Thompson GH, Vitale MG, Garg S. Children's Spine Study Group Growing Spine Study Group. Classification of early onset scoliosis has excellent interobserver and intraobserver reliability. *J Pediatr Orthop.* 2017;37:e1-3.
10. Ramirez N, Villarin S, Ritchie R, Thompson KJ. Thoracic insufficiency syndrome: an overview. *Razavi Int J Med.* 2015;3:e33030.
11. Redding GJ. Early onset scoliosis: a pulmonary perspective. *Spine Deform.* 2014;2:425-9.
12. Redding G, Mayer OH, White K, Bompadre V, Emerson J, Kregel W, Campbell R. Maximal respiratory muscle strength and vital capacity in children with early onset scoliosis. *Spine (Phila Pa 1976).* 2017;42:1799-804.
13. Campbell RM Jr, Smith MD. Thoracic insufficiency syndrome and exotic scoliosis. *J Bone Joint Surg Am.* 2007;89Suppl1:108-22.
14. Mayer O, Campbell R, Cahill P, Redding G. Thoracic insufficiency syndrome. *Curr Probl Pediatr Adolesc Health Care.* 2016;46:72-97.
15. Cunin V. Early-onset scoliosis: current treatment. *Orthop Traumatol Surg Res.* 2015;101(1 Suppl):S109-18.
16. Tikoo A, Kothari MK, Shah K, Nene A. Current concepts - congenital scoliosis. *Open Orthop J.* 2017;11:337-45.
17. Sturm PF, Anadio JM, Dede O. Recent advances in the management of early onset scoliosis. *Orthop Clin North Am.* 2014;45:501-14.
18. Brooks JT, Sponseller PD. What's new in the management of neuromuscular scoliosis. *J Pediatr Orthop.* 2016;36:627-33.
19. Roberts SB, Tsirikos AI. Factors influencing the evaluation and management of neuromuscular scoliosis: a review of literature. *J Back Musculoskeletal Rehabil.* 2016;29:613-23.
20. Halawi MJ, Lark RK, Fitch RD. Neuromuscular scoliosis: current concepts. *Orthopedics.* 2015;38:e452-6.
21. Levy BJ, Schulz JF, Fornari ED, Wollowick AL. Complications associated with surgical repair of syndromic scoliosis. *Scoliosis.* 2015;10:14.
22. Yang S, Andras LM, Redding GJ, Skaggs DL. Early-onset scoliosis: a review of history, treatment and future directions. *Pediatrics.* 2016;137, doi: 10.1542/peds.2015-0709.
23. Weiss HR, Karavidas N, Moramarco M, Moramarco K. Long-term effects of untreated adolescent idiopathic scoliosis: a review of the literature. *Asian Spine J.* 2016;10:1163-9.
24. Di Felice F, Zaina F, Donzelli S, Negrini S. The natural history of idiopathic scoliosis during growth: a meta-analysis. *Am J Phys Med Rehabil.* 2018;97:346-56.
25. Nikolova S, Yablanski V, Vlaev E, Stokov L, Savov A, Kremensky I. Association between estrogen receptor alpha gene polymorphisms and susceptibility to idiopathic scoliosis in Bulgarian patients: a case-control study. *Open Access Maced J Med Sci.* 2015;3:278-82.
26. Nikolova ST, Yablanski VT, Vlaev EN, Stokov LD, Savov AS, Kremensky IM, Loukanov AR. Association between IL-6 and MMP3 common genetic polymorphisms and idiopathic scoliosis in Bulgarian patients. *Spine (Phila Pa 1976).* 2016;41:785-91.
27. Nowak R, Kwiecien M, Tkacz M, Mazurek U. Transforming growth factor-beta (TGF- β) signaling in paravertebral muscles in juvenile and adolescent idiopathic scoliosis. *Biomed Res Int.* 2014;2014:594287.
28. Odent T, Ilharreborde B, Miladi L, Khouri N, Violas P, Ouellet J, Cunin V, Kieffer J, Kharrat K, Accadbled F. Scoliosis Study Group; French Society of Pediatric Orthopedics Fusionless surgery in early-onset scoliosis. *Orthop Traumatol Surg Res.* 2015;101 6 Suppl:S281-8.
29. Gussous YM, Tarima S, Zhao S, Khan S, Caudill A, Sturm P, Hammerberg KW. Serial derotational casting in idiopathic and non-idiopathic progressive early-onset scoliosis. *Spine Deform.* 2015;3:233-8.
30. Tis JE, Karlin LI, Akbarnia BA, Blakemore LC, Thompson GH, McCarthy RE, Tello CA, Mendelow MJ, Southern EP. Growing Spine Committee of the Scoliosis Research Society Early onset scoliosis: modern treatment and results. *J Pediatr Orthop.* 2012;32:647-57.
31. Dede O, Sturm PF. A brief history and review of modern casting techniques in early onset scoliosis. *J Child Orthop.* 2016;10:405-11.
32. Baulesh DM, Huh J, Judkins T, Garg S, Miller NH, Erickson MA. The role of serial casting in early onset scoliosis. *J Pediatr Orthop.* 2012;32:658-63.
33. Matsumoto M, Watanabe K, Hosogane N, Toyama Y. Updates on surgical treatments for pediatric scoliosis. *J Orthop Sci.* 2014;19:6-14.
34. El-Hawary R, Kadhim M, Vitale M, Smith J, Samdani A, Flynn JM. Children's Spine Study Group VEPTR implantation to treat children with early-onset scoliosis without rib abnormalities: early results from a prospective multicenter study. *J Pediatr Orthop.* 2017;37:e599-605.
35. Bekmez S, Dede O, Yazici M. Advances in growing rods treatment for early onset scoliosis. *Curr Opin Pediatr.* 2017;29:87-93.
36. Wilkinson JT, Songy CE, Bumpass DB, McCullough FL, McCarthy RE. Curve modulation and apex migration using shilla growth guidance rods for early-onset scoliosis at 5-year follow-up. *J Pediatr Orthop.* 2017.
37. Morell SM, McCarthy RE. New developments in the treatment of early-onset spinal deformity: role of the shilla growth guidance system. *Med Devices (Auckl).* 2016;9:241-6.
38. Luhmann SJ, Smith JC, McClung A, McCullough FL, McCarthy RE, Thompson GH. Growing Spine Study Group Radiographic outcomes of shilla growth guidance system and traditional growing rods through definitive treatment. *Spine Deform.* 2017;5:277-82.
39. Metkar U, Kurra S, Quinzi D, Albanese S, Lavelle WF. Magnetically controlled growing rods for scoliosis surgery. *Expert Rev Med Devices.* 2017;14:117-26.
40. Johari AN, Nemade AS. Growing spine deformities: Are magnetic rods the final answer? *World J Orthop.* 2017;8:295-300.

41. Cheung JP, Bow C, Samartzis D, Kwan K, Cheung KM. Frequent small distractions with a magnetically controlled growing rod for early-onset scoliosis and avoidance of the law of diminishing returns. *J Orthop Surg (Hong Kong)*. 2016;24:332–7.
42. Teoh KH, Winson DM, James SH, Jones A, Howes J, Davies PR, Ahuja S. Do magnetic growing rods have lower complication rates compared with conventional growing rods? *Spine J*. 2016;16 4 Suppl:S40–4.