



ORIGINAL

Neurotización del nervio circunflejo por vía axilar, estudio cadavérico



Raúl González Chávez^{a,*}, Bárbara Gómez Eslava^b, Felipe Valbuena Bernal^c
y Luis Alejandro García González^d

^a Ortopedista y Traumatólogo, Residente de la Especialidad de Cirugía de Mano y Miembro superior. Pontificia Universidad Javeriana, Hospital Universitario San Ignacio

^b Ortopedista y Traumatóloga, Especialista en cirugía de mano Hospital Universitario San Ignacio. Profesor Ad Honorem Pontificia Universidad Javeriana

^c Ortopedista y Traumatólogo, Especialista de Hombro y Codo, Hospital Universitario San Ignacio. Profesor Instructor Pontificia Universidad Javeriana

^d Ortopedista y Traumatólogo. Especialista en cirugía de mano y miembro superior. Pontificia Universidad Javeriana, Hospital Universitario San Ignacio. Profesor Asistente, Coordinador de Programa de Especialización en Cirugía de Mano y Miembro Superior. Pontificia Universidad Javeriana

Recibido el 13 de mayo de 2020; aceptado el 8 de abril de 2022

Disponibile en Internet el 30 de abril de 2022

PALABRAS CLAVE

Transferencia
nerviosa;
Neurotización;
Nervio radial;
Plexo braquial;
Nervio axilar

Resumen

Objetivo: Confirmar factibilidad técnica de la neurotización del nervio axilar por la rama motora de la porción larga del tríceps con el fin de definir la anatomía quirúrgica de los nervios radial y axilar.

Materiales y métodos: Veinte hombros de cadáver fueron intervenidos para transferencia de la rama del Nervio Radial para la porción larga del tríceps a la rama anterior del Nervio Axilar por abordaje axilar. Se confirmó la escogencia correcta del nervio receptor por abordaje posterior. **Resultados:** Se logró una disección adecuada de la primera rama motora del nervio radial del nervio axilar y de la rama anterior del Nervio Axilar. El origen de la rama motora se encontró en promedio a 3,8 mm (+/- 7,3 mm) distal al borde superior del tendón del dorsal ancho. El nervio axilar se encontró cefálico al borde superior del dorsal ancho a una distancia promedio de 11,3 mm (+/- 2,13 mm) y distal al redondo menor 3.05 mm (+/- 1,3 mm), sutura con la primera rama del radial en el 100% de los casos sin tensión y se confirmó la adecuada transferencia en todos los casos.

* Autor para correspondencia. calle 127b # 6-54 apto 203 edificio mirador suizo. Cel. 3205490234.

Correo electrónico: raulgonzalez86@hotmail.com (R. González Chávez).

Conclusión: La neurotización del nervio axilar con la primera rama del nervio radial se logró con éxito en el 100% por vía axilar. Este abordaje es adecuado, evitando tener que realizar cambios de posición a prono y doble abordaje, y si se requiere procedimientos adicionales de reconstrucción en el mismo tiempo quirúrgico tipo Oberlin y exploraciones supraclaviculares del plexo braquial se pueden realizar sin cambio de posición.

© 2022 Sociedad Colombiana de Ortopedia y Traumatología. Publicado por Elsevier España, S.L.U. Todos los derechos reservados.

KEYWORDS

Nerve transfer;
Neurotization;
Radial nerve;
Brachial plexus;
Axillary nerve

Neurotization of the circumflex nerve through an axillary approach, cadaveric study

Abstract

Objective: To confirm the technical feasibility of neurotization of the axillary nerve by the motor branch of the long head of the triceps in order to define the surgical anatomy of the radial and axillary nerves.

Materials and method: Twenty cadaver shoulders were operated on for transfer of the radial nerve branch for the long head of the triceps to the anterior branch of the axillary nerve by axillary approach. The correct choice of the receiving nerve was confirmed by posterior approach.

Results: An adequate dissection of the first motor branch of the radial nerve of the axillary nerve and of the anterior branch of the Axillary Nerve was achieved, The origin of the motor branch was found on average at 3.8 mm (+/-7.3 mm) distal to the superior border of the latissimus dorsi tendon. The axillary nerve was found 11.3 mm (+/-2.13 mm) cephalad to the upper border of the latissimus dorsi and 3.05 mm (+/-1.3 mm) distal to the teres minor. A tensionless coaptation was obtained in all cases.

Conclusion: Neurotization of the axillary nerve with the first branch of the radial nerve was successfully achieved through the axillary approach. This approach is adequate, avoiding position change to prone and double approach, and if additional reconstruction procedures are required at the same surgical time, Oberlin type and supraclavicular explorations of the brachial plexus can be performed without changing position.

© 2022 Sociedad Colombiana de Ortopedia y Traumatología. Published by Elsevier España, S.L.U. All rights reserved.

Introducción

Las lesiones del plexo braquial son uno de los eventos más catastróficos y demandantes en la cirugía de mano, y la posible reconstrucción de éste representa todo un reto, en las lesiones que comprometen el movimiento del hombro se han utilizado muchos recursos como la neurotización del nervio axilar con la rama motora del nervio radial¹.

El nervio axilar tiene su origen en el tronco secundario posterior a casi 50 mm del músculo dorsal ancho, anterior al músculo subescapular y posterior a la arteria axilar, el primer segmento del nervio axilar se encuentra proximal al músculo subescapular, discurre como un tronco sin dar ramas². Cursa a lo largo del subescapular y en su borde lateral se divide en dos ramas, una anterior y otra posterior. Pasa por el borde inferior de la cápsula glenohumeral. Emite ramas articulares que suministran la cápsula³.

Viaja por el espacio cuadrangular o cuadrilátero de velpeau, cuyos límites son: superior:teres minor, inferior:teres major, medial: cabeza larga de tríceps braquial, lateral: Cuello quirúrgico del húmero. La rama anterior mide 2.9 mm en promedio de diámetro y la rama posterior a 12,7 mm aproximadamente de su origen se divide en dos ramas una

para el teres minor y otra la cual será una rama cutánea sensitiva³.

Existen variedades de procedimientos de transferencias nerviosas intra y extraplexuales que se han desarrollado en las últimas 3 décadas^{1,4-6}.

El abordaje más popular para neurotización del nervio axilar es por vía posterior, popularizado por Leechavengvongs, sin embargo, el abordaje anterior o axilar posee ventajas anatómicas y prácticas para el cirujano, pero persiste duda sobre la posibilidad de acceder en forma sistemática a la rama anterior – motora del nervio axilar por esta vía².

Este estudio pretende evaluar la factibilidad anatómica de la disección y transferencia de la rama motora del nervio radial a la rama anterior del nervio axilar desde esta vía y corroborarla por vía posterior.

Materiales y métodos

Estudio anatómico el cual se realizó en el CLEMI (centro latinoamericano de investigación y entrenamiento en cirugía mínimamente invasiva) en 10 especímenes (20 hombros de

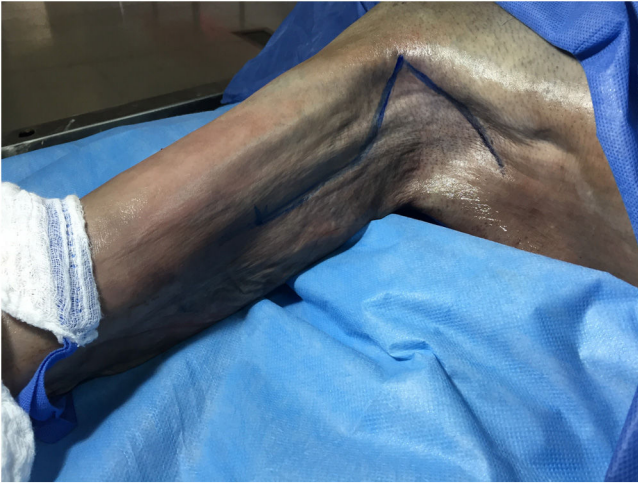

Figura 1 Abordaje axilar ampliado a la cara medial del brazo (el colgajo axilar cae por gravedad facilitando la exposición).

cadáver humano - adulto) de forma bilateral. Primero se ubicó el nervio radial y su primera rama la cual fue diseccionada hasta su entrada al músculo y cortada, posteriormente se realizó identificación del nervio axilar por vía axilar se cortó lo más proximal posible y dichas ramas (la primera del radial y la rama anterior del axilar) se suturaron evaluando su tensión en esta posición de abducción de 90° y rotación externa de 90°, luego se verificó que la rama del nervio axilar suturada fuese la motora o anterior mediante disección por vía posterior.

Tuvo como criterio de inclusión cadáveres con adecuada preservación y de exclusión especímenes ya disecados, en estado de descomposición, procedimientos quirúrgicos previos y fracturas alrededor del hombro.

En los 20 especímenes disecados 1 presentaba fractura a nivel del húmero proximal por lo cual se disecó un espécimen adicional del hombro derecho (en total 21 disecados).

Abordaje quirúrgico

Vía axilar

- La incisión comienza en la axila y continúa hasta la parte superior del brazo medial (fig. 1).
- La extremidad rotada externamente y en abducción entre 45 a 90°.
- Se realizó la incisión desde la mitad de la axila hasta la parte superior del brazo sobre los vasos braquiales la cual se puede hacer con un vértice anterior o posterior en la axila según su preferencia. La vena axilar se trazó desde la parte superior del brazo hasta la axila, y se aplicó la retracción cefálica.
- Se identificó el plexo braquial en la zona interna y proximal del brazo, es posible diseccionar por la parte anterior y posterior de la arteria braquial. La ubicación de los nervios con relación a la arteria braquial; medial se encuentra el nervio cubital, lateral el nervio mediano y posterior el nervio radial.
- El nervio radial fue ubicado posterior a la arteria braquial y anterior al tendón del dorsal ancho, diseccionado a este nivel y se identificó su primera rama, La rama motora de cabeza

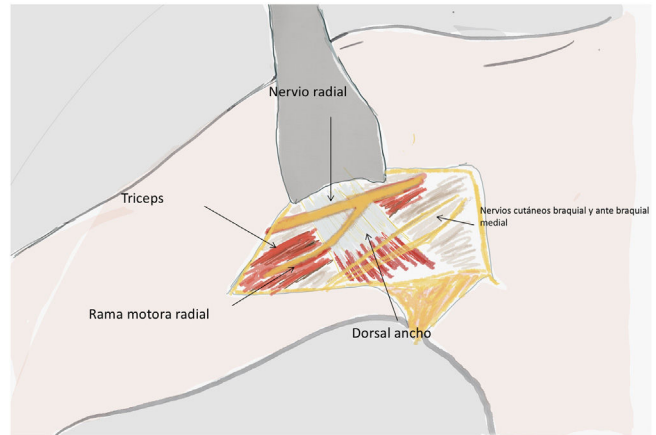


Figura 2 Abordaje axilar: esquema evidenciando la presencia de la primera rama motora del nervio radial sobre el tendón del Latissimus Dorsi.

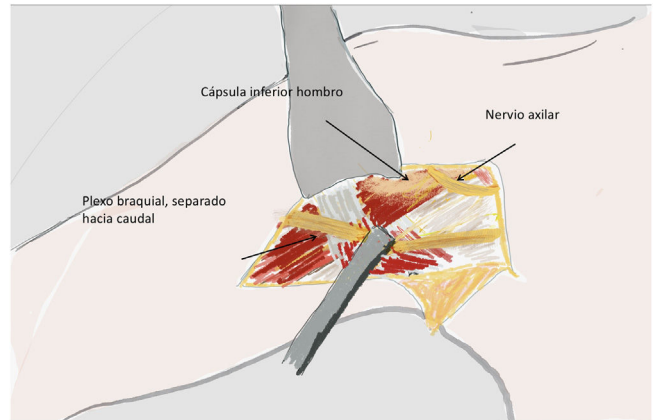


Figura 3 El nervio axilar se localizó en un triángulo delimitado por el tendón del Latissimus Dorsi, la arteria Circunfleja posterior, y la arteria subescapular.

larga del tríceps era más cefálica y su punto de entrada a la cabeza larga del tríceps confirmó su identidad, la cual se diseccionó hacia distal en la entrada al músculo y se seccionó (fig. 2).

- El nervio axilar se localizó en un triángulo delimitado por el tendón dorsal ancho, la arteria humeral circunfleja posterior y la arteria subescapular. Se separó con un retractor en el tendón dorsal ancho y redondo mayor para exponer aún más las ramas del nervio axilar y la cabeza larga del tríceps. Esta maniobra no pone en riesgo el nervio toraco-dorsal porque este nervio ingresa al latissimus dorsi más caudalmente (fig. 3).
- La rama para deltoides anterior y medio fue la más antero-lateralmente localizada, curvándose alrededor del húmero, mientras que la rama teres minor estaba cerca de la cabeza larga del tríceps. Se realizó a nivel de la división del nervio axilar en anterior y posterior, el corte de la rama motora anterior del axilar y esta se suturó a la rama motora de la cabeza larga del tríceps previamente diseccionada².

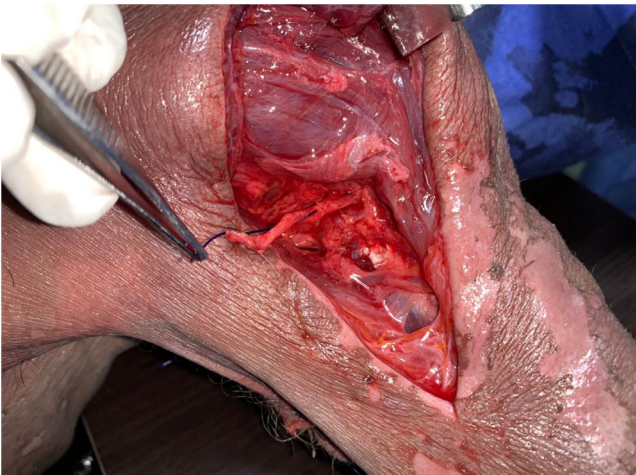

Figura 4 Abordaje posterior longitudinal del hombro: Se muestra la rama anterior del Nervio Axilar, seccionada por el abordaje anterior para anastomosis con la rama motora del nervio axilar.

Vía posterior

- Se realizó una incisión longitudinal de 10 cm en la cara posterior del brazo desde el borde posterior del músculo del deltoides.
- Seguido distalmente en una línea entre las cabezas larga y lateral del tríceps (fig. 4).
- Una disección profunda expone el redondo mayor. El nervio axilar se disecciona y se sigue lo más proximalmente posible, de modo que se identifiquen todas las ramas del músculo deltoides y del músculo menor.
- No siempre es posible identificar las ramas del teres menor a través de este abordaje.

Resultados

Se realizó un total de 20 disecciones anatómicas de las zonas de interés en 11 cadáveres preservados por congelación. En cuanto a la demografía: 40% (n=8) fueron mujeres. El 50% (n=10) de las disecciones fueron realizadas sobre la región axilar del lado izquierdo y el otro 50% en el lado derecho con el brazo en abducción y rotado externamente.

Para tratar de establecer y ser más específicos en cuanto a reparos anatómicos y ubicación del nacimiento de la rama motora anterolateral del nervio axilar tomamos medidas en milímetros desde el borde inferior del teres menor de forma perpendicular al nacimiento de dicha rama (DRMA-Tm) y posterior tomamos una medida desde el borde superior del latísimus dorsi al nacimiento de la rama anterolateral (DRMA-LD) como parámetro de orientación inferior (figs. 5 y 6).

En este estudio se encontró en la localización promedio caudal al borde inferior del redondo menor a una distancia de 3,05 mm (DE: 1,6) siendo el máximo 8 mm y el mínimo 2 mm; y proximal al borde superior del dorsal ancho de 11,35 mm (DE: 2,1) (Rango: 8-15 mm) (tabla 1).

La rama motora del nervio radial que es la más utilizada por su cercanía y disponibilidad para la neurotrización del nervio axilar (fig. 7), se encontró a un promedio de 6,2 mm (DE: 5,3 mm) del borde superior del musculo dorsal ancho

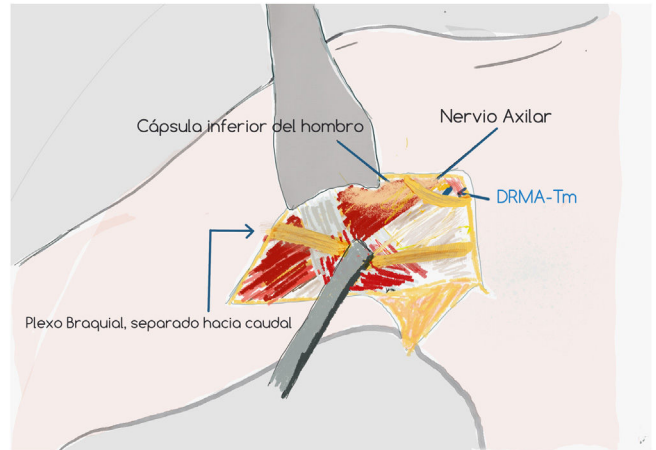


Figura 5 Distancia de la Rama Motora del Nervio Axilar al tendón del Teres Menor. (DRMA-TM).

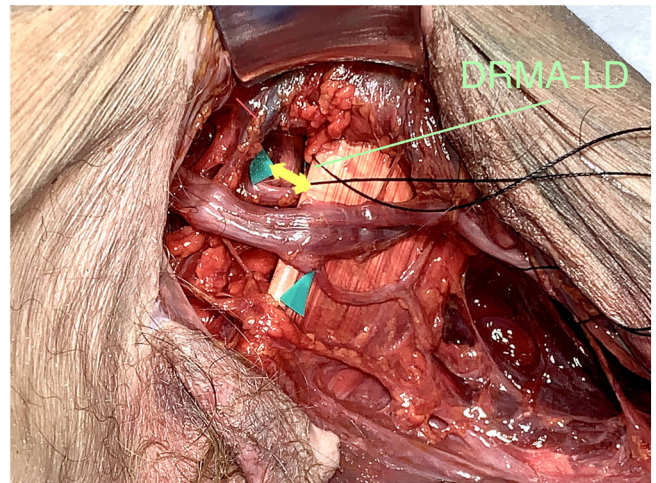


Figura 6 Distancia de la Rama Motora del Nervio Axilar al tendón del Latísimus Dorsi. (DRMA-LD).

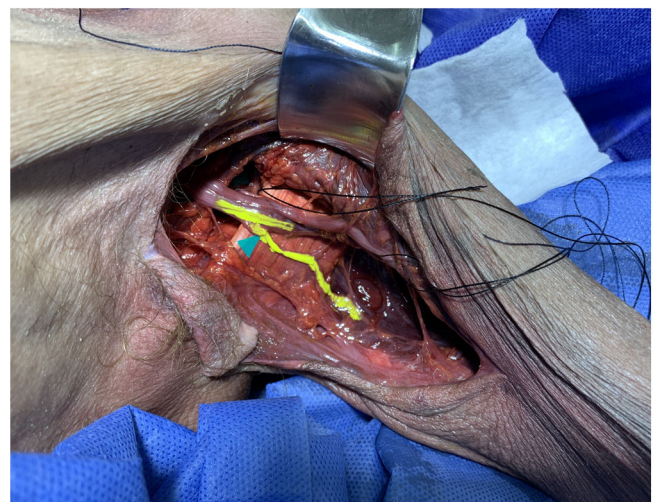


Figura 7 Relación entre primera rama motora del Nervio Radial al tendón del Latísimus Dorsi.

Tabla 1 Resultado de las mediciones en todos los especímenes

n	Lado	RMR ORIGEN (Distancia a Borde superior de LD)	RMR LONGITUD	DRMA-Tm	DRMA-LD	Factible	Confirmación	Cubito
1	I	0	45	4	10	Si	Si	220
2	D	8	48	8	15	Si	Si	220
3	I	15	60	3	15	Si	si	270
4	D	15	48	2	10	Si	si	270
5	I	0	53	2	10	si	si	230
6	D	5	50	3	12	si	si	230
7	I	5	40	2	10	si	si	245
8	D	8	40	2	13	si	si	245
9	I	8	40	2	11	si	si	220
10	D	8	48	2	8	si	si	220
11	I	-12	70	2	10	si	si	245
12	D	-12	70	2	15	si	si	250
13	I	0	30	2	15	si	si	235
14	D	0	45	4	10	si	si	240
15	I	0	40	5	10	si	si	250
16	D	0	40	5	10	si	si	250
17	I	10	45	2	12	si	si	230
19	I	10	55	2	10	si	si	265
20	D	0	45	5	11	si	si	265
21	D	8	50	2	10	si	si	290
18	Fracturado							
Media		3,8	48,1	3,05	11,35			244,5
D.E		7,32	9,93	1,64	2,13			19,80

Y su longitud promedio fue de 45,85 mm (DE:1,38) de ser su nacimiento proximal al borde superior del dorsal ancho se consignaba con signo negativo partiendo que el cero es el borde superior del latissimus dorsi. Con longitudes máximas y mínimas de 70 y 50 mm, respectivamente. Después de haber seccionado lo más distal posible la rama motora del nervio radial hasta su inserción muscular e igualmente el nervio axilar; se realizó una sutura de los dos nervios seccionados por una vía de abordaje axilar (fig. 8). Encontrando que el 100%(n=20) de las neurotizaciones fue posible por esta vía.

Posterior a ello se marca la rama motora del nervio axilar suturada por vía axilar y se procede a realizar en decúbito prono corroboración de que la rama suturada sea la motora del axilar la cual se evidenció en el 100% de los casos escogencia correcta de dicha división anterior motora.

Discusión

Las lesiones de plexo braquial son eventos catastróficos en cuando a recuperación de movimiento y función previa se refiere, hay un espectro diferente de dichas lesiones y se han propuesto diversos tipos de procedimientos quirúrgicos, aquellas que comprometan la movilidad del hombro (C5-C6), dentro de estas las opciones de tratamiento en los primeros meses de la lesión hasta el primer año se encuentran los injertos nerviosos y técnicas de transferencias para el manejo y la restauración de la función del hombro⁷.

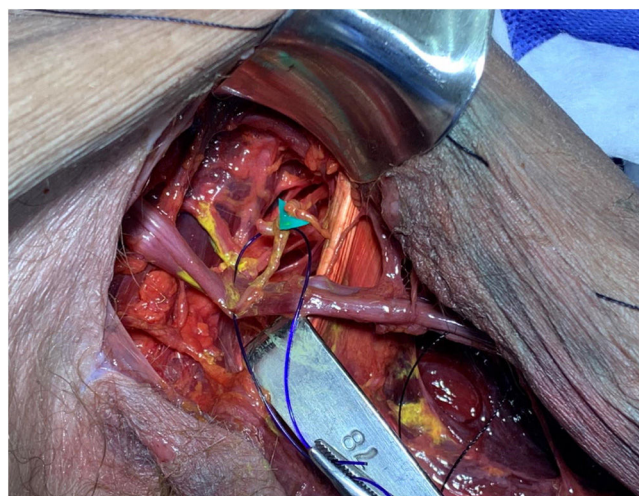


Figura 8 Neurotización de rama motora anterior de Nervio Axilar con primera rama motora del Nervio Radial.

Los injertos nerviosos son una opción cuando las raíces nerviosas de C5 o C6 se encuentran disponibles (post-ganglionar), el objeto en dichos procedimientos de injerto serían el nervio supraescapular y el nervio axilar. Cuando las raíces proximales (C5-C6) sufren avulsión (pre-ganglionar) una variedad de transferencias nerviosas se encuentran en el arsenal dentro de las que se encuentran el nervio espinal

accesorio, frénico, la rama motora del tríceps y los intercostales como donantes^{8–10}.

La transferencia descrita por Lurje en 1942^{11,12}, es tomar la primera rama del radial para el nervio axilar y así mejorar la función del deltoides anterior y medio; Leechavengvongs et al en su artículo del 2015 describió de forma anatómica que incluso la rama para el deltoides posterior sale de la división anterior de este en un porcentaje 2,3%, de su rama posterior en 8,5% y de ambas en un 89,1% por lo cual si sumamos todo la rama anterior está involucrada en la inervación del deltoides posterior en un 91,5% de los casos¹³.

En las lesiones del plexo alto post ganglionares varios autores han realizado transferencias duales nerviosas; nervio espinal al nervio supraescapular y la rama motora del tríceps para recuperar la función del hombro^{14,15}, obteniendo mejores resultados en términos de abducción y rotación externa comparándolos con aquellas que solo se le hacían solo una de las dos transferencias^{8–16}.

Nath y Mackinnon¹¹, a través de un abordaje axilar y después de la disección intraneural del nervio radial, han transferido fascículos del tríceps al nervio axilar; reportaron una recuperación de la fuerza del deltoides de M3 a M5 en 4 de 5 pacientes¹⁷.

Bertelli por similar abordaje encontró una mejoría de la fuerza deltoides a una puntuación de M4 y fuerza de abducción en un 50%¹⁸.

Leechavengvongs transfirió el nervio de la cabeza larga del tríceps a la (s) rama (s) anterior (es) del nervio axilar a través de abordaje posterior en lesiones de plexo braquial C5C6^{10–13}. El nervio accesorio fue transferido al nervio supraescapular simultáneamente. Todos los pacientes recuperaron la fuerza del deltoides (M4) y el promedio de la abducción del hombro fue de 124° a los 20 meses de seguimiento. Dicho procedimiento fue realizado por abordaje posterior entre el vasto lateral y la cabeza larga del tríceps ubicadas en el brazo al nivel del espacio triangular. La retracción excesiva del músculo deltoides durante este abordaje produce lesiones en la rama posterior del nervio axilar¹⁶. La parte posterior del deltoides, que generalmente es inervada por la parte posterior rama del nervio axilar, es un extensor primario del hombro y retropulsor con brazo en 90° de abducción por lo tanto puede tener repercusiones en dicho movimiento y otras desventajas son los cambios de posición para exploraciones de diferentes lesiones asociado a abordajes diferentes. Es importante saber que la disección realizada para la neurotización del nervio axilar con la primera rama del nervio radial se realiza usualmente por vía posterior^{2–5}.

Bertelli et al.¹⁸ ya han descrito en su estudio anatómico que la identificación de la rama del teres minor del nervio axilar es técnicamente más fácil a través del abordaje axilar; este hallazgo se observó en el presente estudio y facilitó la neurotización.

Torres et al en su estudio compararon la funcionalidad derivada de los abordajes posterior y axilar en cuanto a resultados funcionales medidos con la escala BMRC de abducción y rotación externa con un seguimiento de 18 meses, y concluyeron que no tuvieron diferencias significativas¹⁹. A pesar que los datos encontrados en este estudio corroboran la mejor identificación de la rama del teres minor por el abordaje axilar no es estadísticamente significativo, los pacientes en el grupo de abordaje axilar

presentaron mayores ganancias en la rotación externa en comparación con el grupo cuya cirugía se realizó mediante el abordaje del brazo posterior.

Por todo lo anterior más los resultados de nuestras disecciones consideramos que el abordaje axilar es un método reproducible para la realización de dicha transferencia nerviosa debido a ventajas sobre el abordaje posterior y seguridad en la realización de dicho procedimiento^{8,10–13}. Dentro de las ventajas de dicho abordaje se encuentran evitar la posición en prono, el uso de doble abordaje para procedimientos adicionales y al realizarlo por vía axilar se puede realizarla extensión hacia proximal (extensión a la zona supraclavicular- accesorio a supraescapular) y hacia distal (realización de procedimientos tipo Oberlin), asociado a ello podemos realizar exploración y toma de injerto de nervios intercostales⁹.

Como hemos visto en este estudio cadavérico no evidenciamos muchas variantes anatómicas en cuando a la división del nervio axilar y encontramos un 'promedio de este por lo general se encuentran 2 nervios vistos desde el abordaje axilar el cual el motor es el más anterolateral de los dos ocasionalmente evidenciamos 3 ramas dentro de la cual la motora es la más anterolateral igualmente (una sola variante encontrada).

La realización de sutura adecuadamente sin tensión y confirmado desde el abordaje posterior la adecuada escogencia de la rama la cual inerva al deltoides sin mayor complicación.

Conclusión

La neurotización del nervio axilar con la primera rama del nervio radial se logró con éxito en el 100% por vía axilar a su rama motora y corroborado por vía posterior, este abordaje es adecuado para dicho procedimiento el cual evita tener que realizar cambios de posición a prono y su doble abordaje, y otra ventaja si requiere procedimientos adicionales de reconstrucción en el mismo tiempo quirúrgico tipo Oberlin y exploraciones supraclaviculares del plexo braquial se pueden realizar sin cambio en su posición.

Conflicto de intereses

Los autores declaran no tener ningún conflicto de intereses.

Bibliografía

1. Vergara-Amador E. Qué hacer en el trauma del plexo braquial. *Conceptos actuales. Salud Uninorte.* 2014;30:483–97.
2. Kaiser R, Waldauf P, Ullas G, Krajcova A. Epidemiology, etiology, and types of severe adult brachial plexus injuries requiring surgical repair: systematic review and meta-analysis. *Neurosurg Rev.* 2018;1–10.
3. Khalifeh JM, Dibble CF, Dy CJ, Ray WZ. Cost-Effectiveness Analysis of Combined Dual Motor Nerve Transfers versus Alternative Surgical and Nonsurgical Management Strategies to Restore Shoulder Function Following Upper Brachial Plexus Injury. *Clin Neurosurg.* 2019;84:362–77.
4. Yang LJS, Chang KWC, Chung KC. A systematic review of nerve transfer and nerve repair for the treatment of adult upper brachial plexus injury. *Neurosurgery.* 2012;71:417–29.

5. Merrell GA, Barrie KA, Katz DL, Wolfe SW. Results of nerve transfer techniques for restoration of shoulder and elbow function in the context of a meta-analysis of the English literature. *J Hand Surg Am.* 2001;26:303–14.
6. Bertelli JA, Ghizoni MF. Nerve transfer from triceps medial head and anconeus to deltoid for axillary nerve palsy. *J Hand Surg Am.* 2014;39:940–7, <http://dx.doi.org/10.1016/j.jhsa.2014.01.009>.
7. Shin AY, Spinner RJ, Steinmann SP, Bishop AT. Adult traumatic brachial plexus injuries. *J Am Acad Orthop Surg.* 2005;13, 382e396.
8. Gu YD, Wu MM, Zhen YL, Zhao JA, Zhang GM, Chen DS, Yan JG, Cheng XM. Phrenic nerve transfer for brachial plexus motor neurotization. *Microsurgery.* 1989;10:287–9.
9. Oberlin C, Durand S, Belheyar Z, Shafi M, David E, Asfazadourian H. Nerve transfers in brachial plexus palsies. *Chir Main.* 2009;28:1–9.
10. Leechavengvongs S, Witoonchart K, Uerpairojkit C, Thuvasethakul P. Nerve transfer to deltoid muscle using the nerve to the long head of the triceps, part II: A report of 7 cases. *J Hand Surg Am.* 2003;28:633–8.
11. Bauer AS1, Rabinovich RV2, Waters PM2. The Anterior Approach for Transfer of Radial Nerve Triceps Fascicles to the Axillary Nerve. *J Hand Surg Am.* 2019;44:345, <http://dx.doi.org/10.1016/j.jhsa.2018.10.019>, e1-345.e6.
12. Lurje A. Concerning surgical treatment of traumatic injury of the upper division of the brachial plexus (Erb's-type). *Ann Surg.* 1948;127, 317e326.
13. Leechavengvongs S, Teerawutthichaikit T, Witoonchart K, Uerpairojkit C, Malungpaishrope K, Suppaüksorn S, Cha-reonwat B. Surgical anatomy of the axillary nerve branches to the deltoid muscle. *Clin Anat.* 2015;28:118–22, <http://dx.doi.org/10.1002/ca.22352>.
14. Terzis JK, Kostas I, Soucacos PN. Restoration of shoulder function with nerve transfers in traumatic brachial plexus palsy patients. *Microsurgery.* 2006;26:316–24.
15. Colbert SH, Mackinnon SE. Nerve transfers for brachial plexus reconstruction. *Hand Clin.* 2008;24:341–61.
16. Jerome JT. Long head of the triceps branch transfer to axillary nerve in C5, C6 brachial plexus injuries: Anterior approach. *Plast Reconstr Surg.* 2011;128:740–1.
17. Nath RK, Mackinnon SE. Nerve transfers in the upper extremity. *Hand Clin.* 2000;16:131–9.
18. Bertelli JA, Kechele PR, Santos MA, Duarte H, Ghizoni MF. Axillary nerve repair by triceps motor branch transfer through an axillary access anatomical basis and clinical results. *J Neurosurg.* 2007;107:370–7.
19. Jácome DT, Alencar FHU, Lemos MVV, Kobig RN, Rocha JFR. Axillary nerve neurotization by a triceps motor branch: comparison between axillary and posterior arm approaches. *Rev. bras. ortop.* 2017;12:15–21, <http://dx.doi.org/10.1016/j.rboe.2017.12.002>.