

PRESENTACIÓN DE CASOS

Úlceras cutáneas y neuropatía trombótica como manifestaciones iniciales en un paciente con síndrome antifosfolípido

Cutaneous ulcers and thrombotic neuropathy as first manifestations in a patient with antiphospholipid syndrome

Isabel Bolívar Giraldo¹, Natalia Cano Londoño¹, Daniela Carmona Cano¹, Elizabeth Correa Suescún¹, Lina Guerra Pérez¹, William Mejía², María Cristina Trujillo Correa³, Carlos Jaime Velásquez Franco^{4, 5}

Resumen

Se presenta el caso de un hombre de 34 años con cuadro clínico crónico de úlceras cutáneas y monoparesia inferior izquierda. Electromiografía que evidencia neuropatía sensitiva del nervio fibular superficial izquierdo; estudios ecográficos sin evidencia de enfermedad arteriovenosa. El paciente no presentó mejoría de lesiones cutáneas con inmunosupresión agresiva. En la biopsia de piel y de nervio sural se encontraron trombos y ausencia de infiltrado inflamatorio compatibles con vasculopatía y neuropatía trombóticas. Se documentó la presencia de anticoagulante lúpico, TPT prolongado y anticuerpos anti-B2 glicoproteína 1 positivos.

Palabras clave: síndrome antifosfolípido; úlceras cutáneas; neuropatías fibulares.

Summary

This following case report describes a 34 years-old man with chronic clinical skin ulcers and left lower monoparesis. Electromyography revealed sensory neuropathy of the left superficial fibular nerve; the ecographic studies showed absence of artery or venous disorder. The patient showed no improvement of skin lesions with aggressive immunosuppression. The biopsy of the skin and the sural nerve reported thrombi and absence of inflammatory infiltrates; findings that support the diagnosis of thrombotic vasculopathy and neuropathy. The presence of lupus anticoagulant, prolonged PTT and positive anti-B2 glycoprotein antibodies were documented.

Key words: antiphospholipid syndrome; skin ulcers; fibular neuropathies.

1 Estudiantes de Pregrado. Facultad de Medicina, Escuela de Ciencias de la Salud, Universidad Pontificia Bolivariana. Medellín, Colombia.

2 Docente de Cátedra. Facultad de Medicina, Escuela de Ciencias de la Salud, Universidad Pontificia Bolivariana. Medellín, Colombia.

3 Residente de Tercer Año de Dermatología, Universidad Pontificia Bolivariana. Medellín, Colombia.

4 Médico Internista Reumatólogo. Unidad de Reumatología y de Enfermedades Autoinmunes, Clínica Universitaria Bolivariana. Medellín, Colombia.

5 Profesor de Medicina Interna. Facultad de Medicina, Escuela de Ciencias de la Salud, Universidad Pontificia Bolivariana. Medellín, Colombia.

Correspondencia: Carlos Jaime Velásquez Franco: Calle 9 sur 32-210 Apartamento 203. Medellín, Colombia. Correo electrónico: carjaivel@hotmail.com

Recibido: Marzo 29 de 2010
Aceptado: Agosto 20 de 2010

Introducción

El síndrome antifosfolípido (SAF) es una enfermedad autoinmune caracterizada por la presencia de trombosis a repetición tanto venosas como arteriales, morbilidad gestacional (abortos o pérdidas fetales recurrentes) y alteraciones hematológicas (trombocitopenia o anemia hemolítica) asociados a la presencia de anticuerpos antifosfolipídicos (AAF). Los AAF mejor conocidos son los anticuerpos anticardiolipina (AAC) y el anticoagulante lúpico (AL)¹. Este síndrome puede ser primario o asociado a otra patología autoinmune subyacente, principalmente al lupus eritematoso sistémico (LES), en el cual aparece hasta en un 20%-30% de estos pacientes²⁻⁴.

La manifestación clínica más común en el SAF es la trombosis, la cual puede comprometer cualquier órgano y sus manifestaciones dependerán del tamaño del vaso afectado⁵⁻⁷. Se requiere al menos un criterio clínico y uno de laboratorio persistentes a las 12 semanas para establecer el diagnóstico⁸.

Aparte de las manifestaciones obstétricas y vasculares, se han reportado diversidad de hallazgos clínicos no incluidos en los criterios clasificatorios del SAF; dentro de éstos están los cutáneos y los neurológicos.

En una serie de 200 pacientes consecutivos con SAF⁵, los hallazgos en piel estuvieron presentes en el 47%; de éstos, el segundo hallazgo más común, luego de la livedo reticularis, fueron las úlceras cutáneas; éstas pueden ser post-flebiticas resultantes de necrosis circunscrita o de gran tamaño, similares al pioderma gangrenoso.

Con respecto a las manifestaciones neurológicas, éstas se han descrito desde el primer caso de SAF por Graham Hughes en 1983; predominan las de sistema nervioso central, especialmente las cerebrovasculares; con relación a las manifestaciones neurológicas periféricas, predominan las similares al síndrome de Guillain-Barré. Hasta donde se sabe, no hay otros reportes de caso de otro tipo de compromiso neuropático periférico en estos pacientes.

Se presenta el caso de un paciente con SAF con la presencia de úlceras cutáneas y neuropatía trombótica.

Informe de caso

Hombre de 34 años, quien consulta por presentar cuadro clínico de dos meses de evolución consistente en aparición de máculas violáceas que evolucionaron a placas necróticas en región pretibial y dorso del pie izquierdo, de rápido crecimiento, convirtiéndose en úlceras en sacabocado, muy dolorosas. En el hospital local se realizó tratamiento con desbridamiento y varios regímenes de antibioticoterapia con ampicilina/sulbactam, gentamicina, penicilina, trimetoprim sulfametoxazol y ceftriaxona, sin mejoría. A la revisión por sistemas se encuentra pérdida de peso no cuantificada e hipoestesia inferior izquierda que evolucionó a pie caído (Figuras 1 y 2).

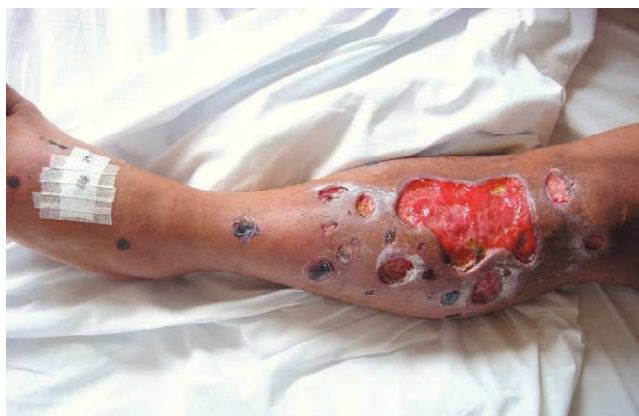

Figura 1. Presencia de múltiples úlceras en sacabocado en región pretibial y dorsal del pie izquierdo, con presencia de pie caído.

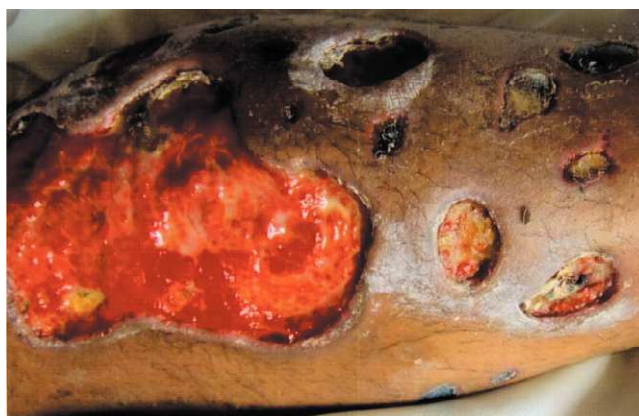

Figura 2. Acercamiento de las lesiones ulcerosas.

Dentro de los paraclínicos solicitados, los más relevantes fueron: VSG de 55 mm/hora (normal hasta 30 mm/hora); PCR 5.2 mg% (normal hasta 0.5 mg%); TPT 40.5 segundos (control de 29.4 segundos); hemograma y uroanálisis normales; VDRL, VIH y hepatitis viral B y C negativos; anticuerpos anticardiolipinas IgG e IgM, ANAS, ENAs, ANCA y crioglobulinas negativos. Los cultivos para piógenos, hongos y micobacterias fueron negativos. Se tomó una radiografía de miembros inferiores que descartó osteomielitis y se practicó una arteriografía de aorta abdominal y de miembros inferiores, la cual fue normal. El Doppler arterial y venoso de miembros inferiores fue reportado sin alteraciones.

Se planteó como diagnóstico inicial una vasculitis sistémica tipo poliarteritis nodosa y, dada la rápida progresión de las lesiones cutáneas, se decide iniciar prednisona a 1 mg/kg/día, sin mejoría de éstas y persistencia del déficit neurológico luego de siete días de tratamiento.

Se realizó una electromiografía de miembros inferiores que muestra patología sensitiva del nervio fibular superficial izquierdo, sin compromiso motor; además, se tomó una biopsia de piel y del nervio fibular superficial izquierdo, encontrando vasculopatía con trombosis sin vasculitis (Figuras 3 y 4).

Se solicitó anticoagulante lúpico (prueba confirmatoria con veneno de víbora de Russell) que fue positiva (relación 2.5; normal hasta 1.2) y anticuerpos anti-B2 glicoproteína 1 positivos (40 unidades ELISA; normal hasta 15).

Se inicia tratamiento con dalteparina a dosis de anticoagulación y luego con warfarina, manteniendo un INR inicial, y a las dos semanas de 2.6 y 2.8, respectivamente; logrando una cicatrización completa de las úlceras y mejoría de la hipoestesia inferior izquierda (Figura 5).

Discusión

La piel es uno de los órganos más afectados en esta patología, siendo el principal motivo de consulta en un gran porcentaje de pacientes; incluso, puede ser la única manifestación de la enfermedad y, aunque no hay ningún hallazgo

patognomónico, muchas lesiones pueden sugerir esta posibilidad diagnóstica⁵. Se caracteriza por presentar livedo reticularis como manifestación cutánea más frecuente (24%), seguido de úlceras (5,5%), lesiones pseudovasculíticas (3,9%), gangrena digital (3,3%) y hemorragias en astilla (2,1%), entre otras^{6,7}.

Las úlceras cutáneas pueden ser post-flebíticas resultantes de necrosis circunscrita o de gran tamaño, similares al pioderma gangrenoso⁵. Cervera et al. reportaron úlceras necróticas como manifestación inicial de SAF en el 4% de los pacientes⁸. García-Carrasco y colaboradores encontraron que las úlceras cutáneas se presentaron en el 14% de los pacientes, tanto al comienzo como durante la evolución de la enfermedad; esta frecuencia fue mayor que lo reportado en una cohorte europea de 1.000 pacientes, con un OR de 3.06 (1.66-6.00); $p = 0.001^9$.

Existen varios informes de úlceras cutáneas como manifestación de SAF¹⁰⁻¹³, cuya característica común es la refractariedad al manejo convencional; también existen informes de resolución exitosa con anticoagulación^{14,15}. Con respecto al presente informe de caso, los hallazgos clínicos y la respuesta al tratamiento son similares a lo encontrado en la literatura.

Con respecto a las manifestaciones neurológicas periféricas, sólo se encontraron dos informes: el primero describe una serie de casos de 21 pacientes con polineuropatía desmielinizante crónica inflamatoria, encontrando 4 con anticuerpos anticardiolipinas positivos. Los pacientes presentaron polineuropatía sensitivomotora; la biopsia de nervio periférico evidenció, en la mayoría de los casos, edema endoneural y desmielinización. Hubo una respuesta adecuada a pulsos de esteroides y a gammaglobulina endovenosa en todos los sujetos¹⁶. El otro caso es el de un paciente de 34 años con polineuropatía periférica isquémica confirmada por biopsia de nervio sural, pero con un SAF catstrófico y anticardiolipinas IgG elevadas; mejoró con anticoagulación¹⁷.

El caso actual presenta diferencias sustanciales con estas series: nuestro paciente tuvo una mononeuropatía del nervio fibular superficial,

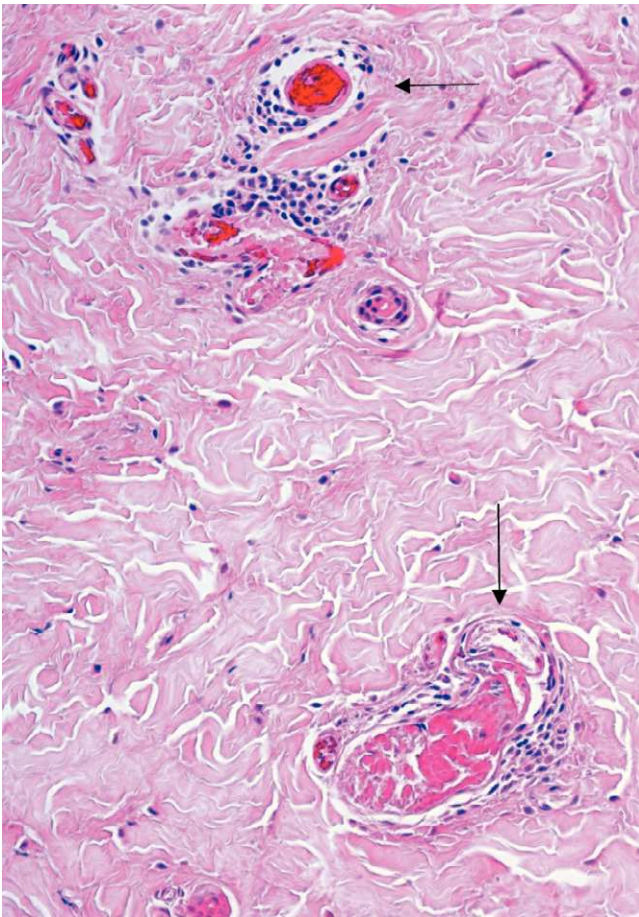


Figura 3. Fotografía panorámica a mediano aumento donde se observan vasos dilatados y congestivos en la mitad superior y, en la parte inferior, un vaso dilatado por un trombo de fibrina. No hay daño de la pared vascular, infiltrado de polimorfos neutrófilos ni leucocitoclasia (flechas).

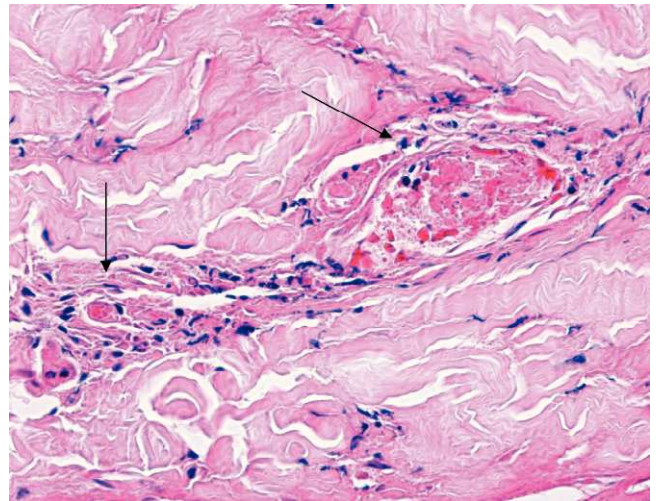


Figura 4. Microfotografía a gran aumento donde se observa un vaso en un corte longitudinal con fibrina en su interior (flechas).

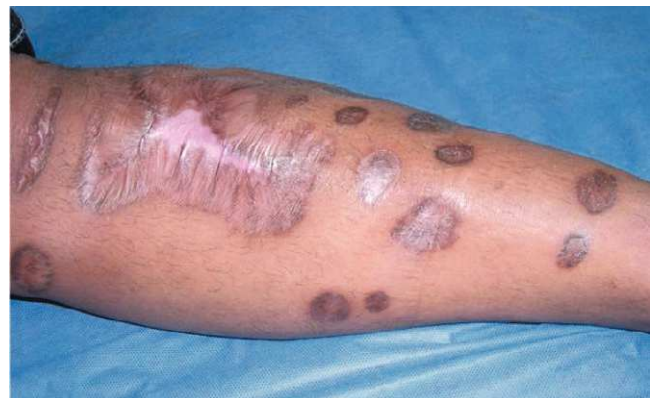

Figura 5. Cicatrización completa de las úlceras luego del inicio de la anticoagulación.

contrastando con la polineuropatía informada en la literatura; no se cumplen criterios de SAF catastrófico, las anticardiolipinas fueron negativas; el criterio paraclínico que confirmó el diagnóstico en nuestro caso fue la presencia de anticoagulante lúpico y los anticuerpos anti-B2 glicoproteína 1 y no se presentó respuesta a inmunosupresión.

Hasta donde se sabe, luego de una búsqueda exhaustiva de la literatura, este es el primer informe de SAF con neuropatía isquémica fibular documentada por biopsia.

Otro aspecto que se quiere resaltar es que las manifestaciones clínicas y los hallazgos paraclí-

nicos iniciales de este paciente obligan al clínico a plantear varios diagnósticos diferenciales, principalmente las vasculitis sistémicas tipo poliarteritis nodosa, vasculitis asociadas a ANCA y crioglobulinemias, entre otras; se resalta la importancia radical del estudio histopatológico de los órganos comprometidos que, en nuestro paciente, permitió establecer de manera clara el diagnóstico.

En conclusión, debe considerarse al SAF en el diagnóstico diferencial de úlceras cutáneas y neuropatías periféricas que son refractarias a inmunosupresión.

Declaración de conflicto de intereses

Este trabajo no fue soportado por ninguna beca o fondos de la industria farmacéutica.

Fuentes de financiación

Recursos propios.

Referencias

1. Levine JS, Ware Branch D, Rauch J. The antiphospholipid syndrome. *New Engl J Med* 2002;346:752-763.
2. Galarza-Maldonado C, Cervera R, Urgilez-Morejón H, et al. Síndrome antifosfolípido: veintiún años después. *Rev Colomb Reumatol* 2004;11: 48-54.
3. Vargas F, Pinto LF, Molina JF, Donado JH, Eraso R, Tobón A, et al. Síndrome antifosfolípido: Morbilidad y evolución de una cohorte de pacientes del Hospital Pablo Tobón Uribe. Medellín, Colombia. *Rev Colomb Reumatol* 2006;13:109-119.
4. Miyakis S, Lockshin M, Atsumi T, Branch DW, Brey LR, Cervera R, et al. International consensus statement on an update of the classification criteria for definite antiphospholipid syndrome. *J Thromb Haemost* 2006;4:295-306.
5. Francès C, Niang S, Laffitte E, Le Pelletier F, Costedoat N, Piette JC. Dermatologic manifestations of the antiphospholipid syndrome: two hundred consecutive cases. *Arthritis Rheum* 2005;52:1785-1793.
6. Asherson RA, Francès C, Laccarino L, Khamashta MA, Malacarne F, Piette JC, et al. The antiphospholipid antibody syndrome: diagnosis, skin manifestations and current therapy. *Clin Exp Rheumatol* 2006; 24(Suppl. 40):S46-S51.
7. Weinstein S, Piette W. Cutaneous Manifestations of Antiphospholipid Antibody Syndrome. *Hematol Oncol Clin N Am* 2008;22:67-77.
8. Cervera R, Piette JC, Font J, Khamashta MA, Shoenfeld Y, Camps MT, et al. Antiphospholipid syndrome: clinical and immunologic manifestations and patterns of disease expression in a cohort of 1.000 patients. *Arthritis Rheum* 2002;46:1019-1027.
9. García-Carrasco M, Galarza C, Gómez-Ponce M, Cervera R, Rojas-Rodríguez J, Espinosa G, et al. Antiphospholipid syndrome in Latin American patients: clinical and immunologic characteristics and comparison with European patients. *Lupus* 2007; 16:366-373.
10. Bello YM, Phillips TJ. Return of the painful leg ulcers. Antiphospholipid-antibody syndrome. *Postgrad Med* 2002;111:65-68.
11. Alcaraz I, Lefevre I, Wiart T, Lafon C, Forzy G, Modiano P. Leg ulcers and antiphospholipid antibodies. Prospective study of 48 cases. *Ann Dermatol Venereol* 1999;126:313-316.
12. Schlesinger IH, Farber GA. Cutaneous ulceration resembling pyoderma gangrenosum in the primary antiphospholipid syndrome: a report of two additional cases and review of the literature. *J La State Med Soc* 1995; 147(8):357-361.
13. Goldberg DP, Lewis VL Jr, Koenig WJ. Antiphospholipid antibody syndrome: A new cause of nonhealing skin ulcers. *Plast Reconstr Surg* 1995;95:837-841.
14. Aguirre MA, Jurado A, Mujic F, Cuadrado MJ. Oral anticoagulation therapy of chronic skin ulcers in a patient with primary antiphospholipid syndrome. *Clin Exp Rheumatol* 1998;16(5):628-629.
15. Tishler M, Papo J, Yaron M. Skin ulcer as the presenting symptom of primary antiphospholipid syndrome-resolution with anticoagulant therapy. *Clin Rheumatol* 1995;14:112-114.
16. Nakajima H, Shinoda K, Doi Y, Tagami M, Furutama D, Sugino M, et al. Clinical manifestations of chronic inflammatory demyelinating polyneuropathy with anti-cardiolipin antibodies. *Acta Neurol Scand* 2005; 111:258-263.
17. Erten N, Saka B, Karan MA, Parman Y, Umman B, Tascioglu C. Catastrophic secondary antiphospholipid syndrome with peripheral nervous system involvement: a case report. *Acta Med Okayama* 2004;58:107-110.