



## Informe de caso

# Sacroiliitis séptica por *Escherichia coli* en el puerperio tardío

Francisco Carvajal-Flechas<sup>a,c,\*</sup>, Juan Camilo Sarmiento-Monroy<sup>a,c</sup>,  
Adriana Rojas-Villarraga<sup>a</sup> y Rubén-Darío Mantilla Hernández<sup>a,b,c</sup>

<sup>a</sup> Centro de Estudio de Enfermedades Autoinmunes (CREA), Facultad de Medicina, Universidad del Rosario, Bogotá, D.C., Colombia

<sup>b</sup> Servicio de Reumatología, Clínica del Country, Bogotá, D.C., Colombia

<sup>c</sup> Fundación para la Investigación en Dermatología y Reumatología, FUNINDERMA, Bogotá, D.C., Colombia

### INFORMACIÓN DEL ARTÍCULO

#### Historia del artículo:

Recibido el 4 de agosto de 2015

Aceptado el 18 de diciembre de 2015

On-line el 7 de febrero de 2016

#### Palabras clave:

Sacroiliitis

Artritis infecciosa

Articulación sacroilíaca

Periodo de posparto

*Escherichia coli*

#### Keywords:

Sacroiliitis

Septic arthritis

Sacroiliac joint

Postpartum period

*Escherichia coli*

### R E S U M E N

La sacroiliitis séptica es una condición inusual, a menudo el diagnóstico se hace de forma tardía debido a la poca especificidad de los síntomas. Debe ser sospechada en casos donde coexista dolor lumbar inflamatorio y signos de respuesta inflamatoria sistémica, especialmente en personas con factores de riesgo tales como el puerperio. En este artículo reportamos el caso de una mujer quien durante el puerperio tardío presentó sacroiliitis por *Escherichia coli* y sepsis grave secundaria, siendo este el segundo caso reportado de sacroiliitis séptica por *Escherichia coli* asociada al embarazo.

© 2016 Asociación Colombiana de Reumatología. Publicado por Elsevier España, S.L.U. Todos los derechos reservados.

### Septic sacroiliitis in the late postpartum due to *Escherichia coli*

#### A B S T R A C T

Septic sacroiliitis is an unusual condition, and due to its non-specific symptoms, the diagnosis is often delayed. It should be suspected in cases in which inflammatory back pain and systemic inflammatory signs co-exist, especially in people with risk factors, such as postpartum. The case is presented of a woman, who in the late postpartum, presented with sacroiliitis and severe sepsis due to *Escherichia coli*. This is the second report of a case of septic sacroiliitis due to *Escherichia coli* associated with pregnancy.

© 2016 Asociación Colombiana de Reumatología. Published by Elsevier España, S.L.U. All rights reserved.

\* Autor para correspondencia.

Correo electrónico: [francisco-cf@hotmail.com](mailto:francisco-cf@hotmail.com) (F. Carvajal-Flechas).

<http://dx.doi.org/10.1016/j.rcreu.2015.12.008>

0121-8123/© 2016 Asociación Colombiana de Reumatología. Publicado por Elsevier España, S.L.U. Todos los derechos reservados.

## Introducción

La sacroiliitis séptica es una condición inusual que corresponde a cerca del 1-2% de todos los casos de artritis séptica<sup>1,2</sup>. Ocurre más frecuentemente en niños y adultos jóvenes<sup>3</sup>, asociándose rara vez al embarazo durante los periodos de gestación y puerperio temprano (<10 días)<sup>4-9</sup>. Su diagnóstico frecuentemente se retarda gracias a la inespecificidad de sus síntomas y su pobre localización, simulando otras condiciones comunes como la discopatía lumbar, artritis séptica de la cadera, osteítis del ilíaco, espasmo muscular o dolor visceral<sup>4,10-15</sup>.

En este artículo, se presenta el caso de una mujer que durante el puerperio tardío desarrolló sacroiliitis por *Escherichia coli* (*E. coli*) y sepsis grave secundaria; además se discute la evidencia a través de una revisión sistemática de la literatura y las recomendaciones a seguir ante casos similares.

## Reporte de caso

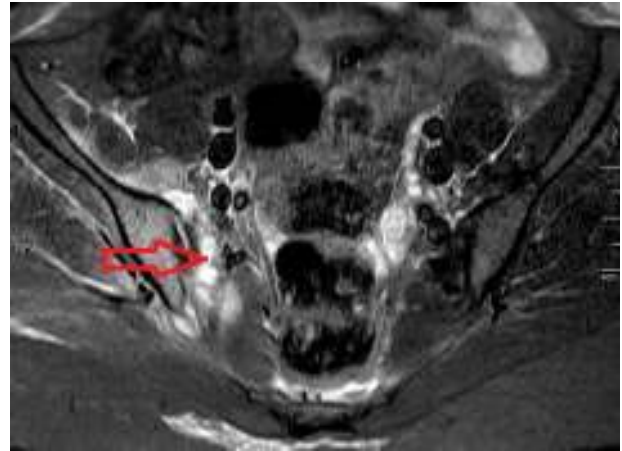
Se trata de una mujer de 26 años de edad que consultó por un cuadro de 3 días de dolor lumbar y glúteo derecho intenso, exacerbado por los movimientos y que no mejoraba con el reposo, irradiado al miembro inferior derecho y asociado a fiebre (38,5°C). El día anterior había consultado al servicio de urgencias por un cuadro de similares características, el cual fue enfocado como una neuropatía del ciático. Siete semanas antes, la paciente tuvo un parto por cesárea sin ninguna complicación a las 40 semanas de gestación. Dos días después se le realizó implantación de un dispositivo intrauterino, sin complicaciones.

Al examen físico presentaba una temperatura axilar de 39°C, frecuencia cardíaca de 95 latidos por minuto, frecuencia respiratoria de 18 respiraciones por minuto, dolor intenso a la palpación de la articulación sacroilíaca derecha, limitación para la flexoextensión lumbar y signo de Lasègue derecho positivo.

Los paraclínicos evidenciaron un hemograma con leucocitosis (13.000) y neutrofilia (91%), elevación en los reactantes de fase aguda (VSG: 93 mm/h, PCR: 12,5 mg/dl) y un uroanálisis no sugestivo de infección. Los anticuerpos antinucleares, factor reumatoide y HLA-B27 fueron negativos. La gammagrafía ósea con tecnecio 99 mostró hipercaptación en la articulación sacroilíaca derecha; la resonancia magnética nuclear de sacroilíacas evidenciaba cambios inflamatorios de los tejidos blandos periarticulares, así como aumento del líquido articular, edema de médula ósea en el ilíaco y sacro derecho (figs. 1, 2 y 3).

Con todo lo anterior, se concluyó que la paciente cursaba con una sacroiliitis séptica derecha. Se inició tratamiento antibiótico intravenoso empírico con oxacilina 2 g IV cada 4 h, posterior a la toma de hemocultivos. La paciente persistía febril y con importante dolor a pesar del manejo instaurado. Posteriormente, se cambió de esquema antibiótico a ceftriaxona por resultado de un hemocultivo con crecimiento de bacilos gramnegativos.

La evolución no fue favorable, dado que presentó elevación significativa de transaminasas y desarrolló dificultad respiratoria, por lo que fue trasladada a la unidad de cuidados



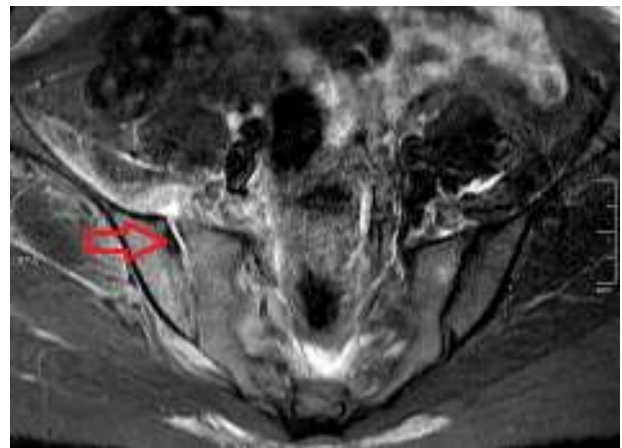
**Figura 1 – Resonancia magnética nuclear simple con secuencia de inversión-recuperación (STIR) de sacroilíacas. La flecha muestra los cambios inflamatorios de tejidos blandos periarticulares.**

intensivos con diagnóstico de sepsis grave secundaria a la sacroiliitis, requiriendo drenaje quirúrgico y desbridamiento de la articulación sacroilíaca derecha.

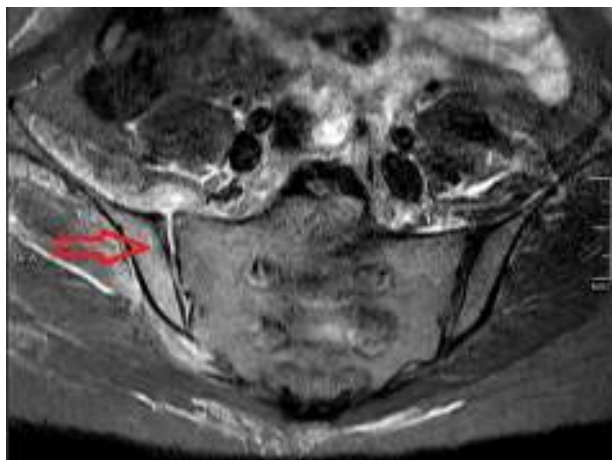
Cinco días después los hemocultivos fueron positivos para *E. coli* sensible a ciprofloxacina; mientras que los cultivos de líquido sinovial y urocultivos fueron negativos. La paciente fue cambiada de régimen antibiótico a ciprofloxacina 400 mg IV cada 12 h, durante 3 semanas, presentando mejoría en el dolor, la fiebre y la dificultad respiratoria. Las transaminasas y los reactantes de fase aguda gradualmente fueron disminuyendo hasta normalizarse. La paciente fue dada de alta para terminar el tratamiento con ciprofloxacina oral durante 3 semanas más. Al final del tratamiento la paciente era capaz de caminar sola y realizar sus actividades de la vida diaria.

## Metodología

Hasta el año 2012, varios trabajos han agrupado el mayor número de casos clínicos de sacroiliitis séptica (excluyendo



**Figura 2 – Resonancia magnética nuclear simple con secuencia de inversión-recuperación (STIR) de sacroilíacas. La flecha muestra el aumento del líquido articular así como una erosión del ilíaco.**



**Figura 3 – Resonancia magnética nuclear simple con secuencia de inversión-recuperación (STIR) de sacroilíacas. La flecha muestra el edema de médula ósea a nivel del ilíaco.**

micobacterias y brucelosis) informados en la literatura<sup>2,4,5,15</sup>. En dicho año Hermet et al., describieron la serie más grande de casos (39 pacientes) sobre esta entidad<sup>4</sup>. Lo anterior ha permitido la caracterización demográfica, clínica y de tratamiento de esta población. Con el objetivo de actualizar dicha serie, se llevó a cabo una revisión sistemática de la literatura de los casos de sacroiliitis séptica en adultos, reportados entre enero del 2012 a junio del 2015. La búsqueda sistemática se realizó en las siguientes bases de datos: PubMed, SciELO y LILACS (BVS). Los siguientes términos MeSH fueron utilizados: «septic sacroiliitis», «pyogenic sacroiliitis» y «septic arthritis AND Sacroiliac Joint» sin límites de idioma, población o agente etiológico; además, cada uno de los términos MeSH fue traducido en Descriptores en Ciencias de la Salud, una herramienta que contiene el vocabulario estructurado y trilingüe utilizado en la indización de artículos en español, inglés y portugués, para efectos de la búsqueda en la base BVS. Finalmente, se realizó la revisión del texto completo de los artículos encontrados y las referencias que no hubieran sido halladas por medio de esta búsqueda, pero que pudieran ser relevantes para el estudio, fueron buscadas manualmente. Los criterios de inclusión para la búsqueda sistemática fueron los siguientes: cualquier tipo de artículo que contemplara sacroiliitis séptica y su relación con el embarazo o puerperio. Fueron excluidos aquellos artículos que no tuvieran una sacroiliitis como desenlace o que no describieran la relación con el embarazo o el puerperio, así como los casos en población pediátrica. También aquellos artículos que incluyeran la misma información publicada por otro estudio. Se revisaron resúmenes y textos completos buscando los artículos elegibles. Dos revisores realizaron la búsqueda de manera independiente aplicando los mismos criterios de selección, basados en la declaración PRISMA<sup>16</sup>. Para artículos en idiomas diferentes al inglés o español, se realizó la traducción del resumen o texto completo para determinar su elegibilidad. Para la extracción de datos de los artículos escogidos, se consideraron las siguientes variables: edad media, sexo, relación con el embarazo, sacroilíaca afectada y microorganismos aislados. Por último, la calificación de calidad de

las publicaciones fue realizada mediante los niveles establecidos por el «Oxford Centre for Evidence-based Medicine» del 2001<sup>17</sup>.

## Resultados

Por medio de la estrategia de búsqueda, 359 artículos fueron identificados, 341 de la base Pubmed y 18 de la base BVS; de ellos, después de aplicar los criterios de inclusión y exclusión, se obtuvieron 17 artículos, de los cuales se extrajeron 32 casos<sup>18-34</sup> (tabla 1). Además de todos los casos reportados hasta la fecha se extrajeron y analizaron aquellos donde la infección estuvo asociada al embarazo (tabla 2)<sup>4,9,13,21,25,32-48</sup>. Todos los artículos incluidos se clasificaron de acuerdo al «Oxford Centre for Evidence-based Medicine» en el nivel 4 o 5.

A partir de los datos de esta serie se encontró que esta condición es más frecuente en mujeres (relación de 1/1,4) con una edad media de 39 años, relacionándose en 15% de los casos al estado de embarazo o periparto. La articulación sacroilíaca que más se afecta es la izquierda (47%) y en pocos casos puede ser bilateral. A diferencia del resto de la población afectada por sacroiliitis séptica donde el microorganismo más comúnmente aislado fue *Staphylococcus aureus*, en el embarazo parece ser más común la infección por especies de estreptococos (27,6%). La *E. coli* como agente causal de sacroiliitis séptica es muy rara, siendo este el segundo caso reportado en una condición asociada al embarazo<sup>35</sup>.

Como resultado de la extracción de casos presentados en el embarazo, se denota que el período más asociado al desarrollo de sacroiliitis séptica es el puerperio, correspondiendo a un 59,2% de los casos, y de estos, la mayoría ocurrieron en el puerperio temprano; con una media de 9 días posparto en la serie de Hermet et al<sup>4</sup>.

## Discusión

La sacroiliitis séptica es una entidad de difícil diagnóstico, el cual a menudo se hace de forma tardía, empeorando su pronóstico y aumentando las tasas de complicaciones. Usualmente se presenta con fiebre de instauración aguda, dolor intenso tanto lumbar como glúteo, continuo y que se exacerba con los movimientos. Un subgrupo de pacientes puede experimentar una instauración más gradual de los síntomas, menor dolor y fiebre de bajo grado o ausencia de esta<sup>5</sup>. En la mayoría de los casos reportados de sacroiliitis séptica, esta compromete de forma unilateral la sacroilíaca izquierda (60%), pero ocasionalmente puede ocurrir bilateralmente<sup>4,6</sup>.

La infección de las sacroilíacas parece ocurrir secundaria a diseminación hematógena. Las condiciones que predisponen al desarrollo de una sacroiliitis séptica incluyen trauma, embarazo, uso de drogas intravenosas de abuso e infecciones en otros sistemas como la piel, tracto genitourinario y corazón<sup>2,6,47</sup>. Sin embargo, en aproximadamente un 40% de los casos el sitio primario de infección no puede ser determinado<sup>2,49-51</sup>.

En el embarazo los cambios hormonales favorecen que las articulaciones de la pelvis se relajen. Los ligamentos y cápsula de la articulación sacroilíaca son susceptibles a estiramiento e

**Tabla 1 – Revisión reportes de caso de sacroiliitis séptica**

	Zimmerman et al. 1878-1996 <sup>2</sup>	Mancarella et al. 1997-2008 <sup>15</sup>	Hermet et al. Revisión 2009-2011 <sup>4</sup>	Hermet et al. 2012 <sup>4</sup>	Carvajal-Flechas et al. 2012-2015 <sup>18-34</sup>
N.º de casos	177	97	36	39	32
Edad (media)	20,4	29,8	21,2	39,7	38,6
Sexo (M/F)	1/0,8	1/1,5	1/0,9	1/1,44	1/1,4
Embarazo o peri-parto (%)	3,4%	7,2%	3,9%	12,8%	15,6% (5 <sup>*</sup> )
Sacroiliaca afectada	Unilateral 98,9%	-	Izq: 60%	Izq: 59%	Izq: 47% Der: 43%
Microorganismos					
Cocos Gram (+)	81%	61%	63,9%	78,8%	71,8% (23 <sup>*</sup> )
<i>S. aureus</i>	86,7%	69%	90,8%	80,8%	56,5% (13 <sup>*</sup> )
Estreptococos	10,9%	29%	13,1%	13,8%	39,1% (9 <sup>*</sup> )
Gram (-)	17%	13%	36,1%	21,2%	6,2% (2 <sup>*</sup> )
<i>P. aeruginosa</i>	31%	17%	0%	75%	50% (1 <sup>*</sup> )
<i>Salmonella</i>	29,1%	67%	50%	0%	50% (1 <sup>*</sup> )
<i>E. coli</i>	14,4% (8 <sup>*</sup> )	-	-	25% (1 <sup>*</sup> )	0%
Anaerobios	2%	-	-	-	0%
Micobacterias	-	-	-	-	9,3% (3 <sup>*</sup> )

Der : derecha; Izq : izquierda.  
\* : número de casos.

incluso desgarros durante el parto; estos desgarros microscópicos podrían conducir a sinovitis o sangrado en la articulación sacroiliaca, resultando en dolor intenso. Todo esto hace que el diagnóstico de sacroiliitis séptica en el periparto sea un verdadero reto, ya que esta condición puede ser confundida con dolor pélvico fisiológico o neuropatía ciática, que son situaciones comunes durante estos periodos<sup>1,6,52</sup>.

Un diagnóstico y tratamiento temprano lleva a un buen pronóstico, pero el diagnóstico tardío aumenta la morbilidad y necesidad de intervenciones quirúrgicas por un alto riesgo

de formación de abscesos, osteomielitis contigua o secuestros de hueso necrótico<sup>2,6</sup>.

La resonancia magnética nuclear es la técnica de imagen más adecuada para evaluar la patología de las articulaciones sacroiliacas. La resonancia magnética nuclear puede identificar aumento de líquido en la articulación, edema de médula ósea y abscesos en los tejidos blandos que pueden extenderse dentro de la cavidad pélvica<sup>53,54</sup>.

Los hemocultivos son positivos en 23-69% de los casos<sup>2-5,7,15</sup> y los cultivos del líquido articular, tomados

**Tabla 2 – Revisión reportes de caso de sacroiliitis séptica asociada al embarazo**

	N.º casos	Edad	Condición (tiempo)	Microorganismo	Sacroiliaca afectada
Egerman et al. <sup>35</sup>	1	17	Embarazo (24 semanas)	<i>E. coli</i>	Derecha
Sandrasegaran et al. <sup>36</sup>	1	18	Embarazo (28 semanas)	<i>S. aureus</i>	Derecha
Siam et al. <sup>37</sup>	2	35, 2 <sup>*</sup>	Aborto (2 semanas)	No aislamiento	No aporta
Wilbur, et al. <sup>38</sup>	1	24	Embarazo (26 semanas)	Estreptococo	No aporta
Haq et al. <sup>39</sup>	1	37	Posparto (6 días)	Estreptococo	Izquierda
Jedwab et al. <sup>40</sup>	1	26	Posparto (9 días)	Estreptococo	Izquierda
Stürzenbecher et al. <sup>41</sup>	1	28	Posparto	Estreptococo	Derecha
Matfin et al. <sup>42</sup>	1	36	Aborto	Estreptococo	Derecha
Almoujahed et al. <sup>9</sup>	1	26	Embarazo (24 semanas)	<i>S. aureus</i>	Derecha
Tisserant et al. <sup>43</sup>	2	26 <sup>*</sup>	Posparto (3 semanas)	No aislamiento**	No aporta
Gordon et al. <sup>13</sup>	1	23	Posparto (1 día)	<i>S. aureus</i>	No aporta
Linnet et al. <sup>44</sup>	1	32	Posparto (2 días)	No aislamiento	No aporta
Chandler et al. <sup>45</sup>	1	28	Embarazo (32 semanas)	Estreptococo	No aporta
L'Episcopo et al. <sup>46</sup>	1	24	Aborto (3 semanas)	No aislamiento	No aporta
Moros et al. <sup>47</sup>	1	23	Embarazo (23 semanas)	<i>S. aureus</i>	Izquierda
Yansouni et al. <sup>48</sup>	1	22	Aborto	Estreptococo	Izquierda
Hermet et al. <sup>4</sup>	5	29,8 <sup>*</sup>	Posparto (9 días <sup>*</sup> )	No <i>E. coli</i>	Izquierda: 3 Derecha: 2
Park et al. <sup>21</sup>	1	31	Posparto (2 días)	Estreptococo	Bilateral
Bart et al. <sup>25</sup>	1	26	Posparto (3 meses)	<i>S. aureus</i>	Izquierda
Nair et al. <sup>34</sup>	1	26	Posparto (3 semanas)	<i>M. tuberculosis</i>	Derecha
Imagama et al. <sup>32</sup>	1	37	Posparto (7 días)	<i>S. aureus</i>	Derecha
Cekmez et al. <sup>33</sup>	1	28	Embarazo (34 semanas)	No aislamiento	Derecha

\* : media.  
\*\* : hemocultivo negativo.

mediante exploración quirúrgica o artrocentesis percutánea guiada por tomografía axial computarizada, son positivos en 50-88% de los casos<sup>3,55</sup>.

En aquellos casos cuando la causa es identificada, *S. aureus* es el microorganismo más frecuentemente aislado seguido por otras bacterias grampositivas como lo son especies de estreptococos<sup>1,4</sup>. La *Pseudomona aeruginosa* es la bacteria gramnegativa más común y está asociada con el uso de drogas intravenosas, inmunodeficiencias primarias o secundarias, enfermedades crónicas, uso previo de antibióticos de amplio espectro y procedimientos invasivos<sup>4,56</sup>. Otras bacterias han sido cultivadas con menor frecuencia: *Salmonella*, *Klebsiella*, *E. coli*, *Neisseria gonorrhoeae* y anaerobios<sup>4</sup>.

A partir de los datos extraídos y analizados en la revisión sistemática que realizamos podemos deducir que los estreptococos son el principal agente etiológico de sacroiliitis séptica asociada al embarazo o parto. Un aspecto interesante del presente caso fue el germen aislado, siendo este el segundo caso reportado de sacroiliitis séptica por *E. coli* en una condición asociada al embarazo; así como el desarrollo del proceso infeccioso durante el puerperio tardío, ya que en la mayoría de los casos asociados al puerperio, estos ocurren en el puerperio temprano.

## Conclusión

La sacroiliitis séptica es una causa inusual de artritis séptica, más aún en el período del embarazo. En el presente caso destacamos que esta patología es causa de importante morbilidad llevando incluso al paciente a sepsis, así como soportamos a través de una revisión sistemática de la literatura los principales hallazgos de la enfermedad en el período del embarazo y puerperio. Si bien, es una forma poco frecuente de artritis séptica, se deben tener en cuenta los principales aspectos epidemiológicos, así como clínicos, paraclínicos y de tipificación del germen, para efectos de identificar y tratar de manera temprana y exitosa a estos pacientes.

## Responsabilidades éticas

**Protección de personas y animales.** Los autores declaran que para esta investigación no se han realizado experimentos en seres humanos ni en animales.

**Confidencialidad de los datos.** Los autores declaran que han seguido los protocolos de su centro de trabajo sobre la publicación de datos de pacientes.

**Derecho a la privacidad y consentimiento informado.** Los autores han obtenido el consentimiento informado de los pacientes y/o sujetos referidos en el artículo. Este documento obra en poder del autor de correspondencia.

## Conflicto de intereses

Los autores declaran no tener ningún conflicto de intereses.

## BIBLIOGRAFÍA

- Hodgson BF. Pyogenic sacroiliac joint infection. *Clin Orthop Relat Res.* 1989;246:146-9.
- Zimmermann B, Mikolich DJ, Lally EV. Septic sacroiliitis. *Semin Arthritis Rheum.* 1996;26:592-604.
- Bindal M, Krabak B. Acute bacterial sacroiliitis in an adult: A case report and review of the literature. *Arch Phys Med Rehabil.* 2007;88:1357-9.
- Hermet M, Minichiello E, Flipo RM, Dubost JJ, Allanore Y, Ziza JM, et al. Infectious sacroiliitis: a retrospective, multicentre study of 39 adults. *BMC Infect Dis.* 2012;12:305.
- Vyskocil JJ, McIlroy MA, Brennan TA, Wilson FM. Pyogenic infection of the sacroiliac joint. Case reports and review of the literature. *Medicine (Baltimore).* 1991;70:188-97.
- Liu X-Q, Li F-C, Wang J-W, Wang S. Postpartum septic sacroiliitis misdiagnosed as sciatic neuropathy. *Am J med Sci.* 2010;292-5.
- Delbarre F, Rondier J, Delrieu F, Evrard J, Cayla J, Menkes CJ, et al. Pyogenic infection of the sacro-iliac joint. Report of thirteen cases. *J Bone Joint Surg Am.* 1975;57:819-25.
- Papageorgiou T, Duchatel F. Sacro-iliitis associated with pregnancy: Case report and review of the literature. *BJOG An Int J Obstet Gynaecol.* 2002;109:355-6.
- Almoujahed MO, Khatib R, Baran J. Pregnancy-associated pyogenic sacroiliitis: Case report and review. *Infect Dis Obstet Gynecol.* 2003;11:53-7.
- Dreyfuss P. The sacroiliac joint. *Int Spinal Inject Soc.* 1994;21-58.
- Slipman CW, Sterenfeld EB, Chou LH, Herzog R, Vresilovic E. The predictive value of provocative sacroiliac joint stress maneuvers in the diagnosis of sacroiliac joint syndrome. *Arch Phys Med Rehabil.* 1998;79:288-92.
- Dunn EJ, Bryan DM, Nugent JT, Robinson RA. Pyogenic infections of the sacro-iliac joint. *Clin Orthop Relat Res.* 1976;(118):113-7.
- Gordon G, Kabins SA. Pyogenic sacroiliitis. *Am J Med.* 1980;69:50-6.
- Osman AA, Govender S. Septic sacroiliitis. *Clin Orthop Relat Res.* 1995;313:214-9.
- Mancarella L, de Santis M, Magarelli N, Ierardi AM, Bonomo L, Ferraccioli G. Septic sacroiliitis: An uncommon septic arthritis. *Clin Exp Rheumatol.* 2009;27:1004-8.
- Liberati A, Altman DG, Tetzlaff J, Mulrow C, Gøtzsche PC, Ioannidis JP, et al. The PRISMA statement for reporting systematic reviews and meta-analyses of studies that evaluate healthcare interventions: Explanation and elaboration. *BMJ.* 2009;339:b2700.
- Phillips B, Ball C, Badenoch D, Straus S, Haynes B, Dawes M. The Oxford 2011 Levels of Evidence. Oxford Centre for Evidence-Based Medicine. Disponible en: <http://www.cebm.net/index.aspx?o=5653>.
- Kucera T, Brtkova J, Sponer P, Ryskova L, Popper E, Frank M, et al. Pyogenic sacroiliitis: diagnosis, management and clinical outcome. *Skeletal Radiol.* 2015;44:63-71.
- Chebbi W, Jerbi S, Kessomtini W, Fradi A, Zantour B, Sfar MH. Pyogenic sacroiliitis and pyomyositis in a patient with systemic lupus erythematosus. *Case Rep Rheumatol.* 2014;2014:925961.
- Horai Y, Izumikawa K, Oka S, Nakashima Y, Suzuki T, Nakajima H, et al. Methicillin-resistant *Staphylococcus aureus*-related septic pulmonary embolism and sacroiliitis treated with long-term linezolid in a patient with adult-onset Still's disease. *2014;53:1023-7.*
- Park YS, Owen AM, Adno AM, Marray J. Pyogenic sacroiliitis due to Group A *Streptococcus* following uncomplicated

- pregnancy and vaginal delivery. *Case Rep Obstet Gynecol*. 2013;2013:981474.
22. Laurens C, Héry-Arnaud G, Chiron R, Oziol E, Jean-Pierre H, Bouzinbi N, et al. Sacroiliitis secondary to catheter-related bacteremia due to *Mycobacterium abscessus* (sensu stricto). *Ann Clin Microbiol Antimicrob*. 2014;13:9.
  23. Tseng Y-C, Yang Y-S, Wu Y-C, Chiu S-K, Lin T-Y, Yeh K-M. Infectious sacroiliitis caused by *Staphylococcus aureus* following acupuncture: a case report. *Acupunct Med*. 2014;32:77-80.
  24. Wu T-J, Chiang W-F, Wu S-T, Lin S-H. Tuberculous sacroiliitis in a renal transplant recipient: a case report. *Transplant Proc*. 2013;45:2798-800.
  25. Bart G, Plat M, Derouet N, Dernis E. [Post-partum infectious sacroiliitis]. *Médecine Mal Infect*. 2013;43:431-3.
  26. Lee MH, Byon H-J, Jung HJ, Cha Y-D, Lee DI. Pyomyositis of the iliatic muscle and pyogenic sacroiliitis after sacroiliac joint block -A case report-. *Korean J Anesthesiol*. 2013;64:464-8.
  27. Kreps E, Smith V, Mielants H, Wittoek R. A challenging case of septic sacroiliitis with psoas involvement. *Acta Clin Belg*. 2014 Apr;69:127-9.
  28. Mahfoudhi M, Hariz A, Turki S, Kheder A. Septic sacroiliitis revealing an infectious endocarditis. *BMJ Case Rep*. 2014;14:2014.
  29. Lindholm DA, Murray CK, Akers KS, O'Brien SD, Alderete JF, Vento TJ. Novel *Pseudomonas fluorescens* septic sacroiliitis in a healthy soldier. *Mil Med*. 2013;178:e963-6.
  30. Penney N, Konan S, Hulme A. A rare combination of rare conditions: *Salmonella* septic sacroiliitis and hepatitis. *BMJ Case Rep*. 2012;2012. Dec 5.
  31. Llop Vilaltella M, Maldonado Romero V, Guillén Astete C, de la Puente Bujidos C, de Casanova Peña C. Sacroiliitis and gluteal abscess secondary to *Staphylococcus aureus* infection. *Reumatol Clin*. 2015; 26. pii: S1699-258X(15)00023-6.
  32. Imagama T, Tokushige A, Sakka A, Seki K, Taguchi T. Postpartum pyogenic sacroiliitis with methicillin-resistant *Staphylococcus aureus* in a healthy adult: A case report and review of the literature. *Taiwan J Obstet Gynecol*. 2015;54:303-5.
  33. Cekmez Y, Göçmen A, Arslan O, Şanlıkan F, Bağcı Türkmen S. A rare reason for pelvic pain in pregnancy: Infectious sacroiliitis. *Case Rep Med*. 2015;2015:690429.
  34. Nair KR, Jayachandran R. Postpartum tuberculous sacroiliitis. *Am J Orthop (Belle Mead NJ)*. 2013;42:E16-7.
  35. Egerman RS, Mabie WC, Eifrid M, Whitnack E, Sibai BM. Sacroiliitis associated with pyelonephritis in pregnancy. *Obstet Gynecol*. 1995;85:834-5.
  36. Sandrasegaran K, Saifuddin A, Coral A, Butt WP. Magnetic resonance imaging of septic sacroiliitis. *Skeletal Radiol*. 1994;23:289-92.
  37. Siam AR, Hammoudeh MUA. Pyogenic sacroiliitis in Qatar. *Br J Rheumatol*. 1993;32:699-701.
  38. Wilbur AC, Langer BG, Spigos DG. Diagnosis of sacroiliac joint infection in pregnancy by magnetic resonance imaging. *Magn Reson Imaging*. 1988;6:341-3.
  39. Haq I, Morris V. Post-partum septic sacroiliitis. *Rheumatology (oxford, England)*. 2001;40:1191-2.
  40. Jedwab M, Ovidia S, Dan M. Pyogenic sacroiliitis in pregnancy. *International journal of gynaecology and obstetrics: the official organ of the International Federation of Gynaecology and Obstetrics*. 1999:303-4.
  41. Stürzenbecher A, Braun J, Paris S, Biedermann T, Hamm B, Bollow M. MR imaging of septic sacroiliitis. *Skeletal Radiol*. 2000;29:439-46.
  42. Matfin G, Mahfood P, Wallach PM, Adelman HM. Arthralgias following dilation and curettage. *Hospital practice (1995)*. 1998:31-4.
  43. Tisserant R, Loeuille D, Péré P, Gaucher A, Pourel J, Blum A. Septic sacroiliitis during the postpartal period. Diagnostic contribution of magnetic resonance imaging. *Revue Du Rhumatisme (English ed.)*. 1999:512-5.
  44. Linnet KM, Gammelgaard L, Johansen M, Krarup N, Rasmussen KL. Bilateral pyogenic sacroiliitis following uncomplicated pregnancy and labor. *Acta Obstet Gynecol Scand*. 1996:950-1.
  45. Chandler F. Pneumococcal infection of the sacroiliac joint complicating pregnancy. *JAMA*. 1933;101:114-6.
  46. L'Episcopo JB. Suppurative arthritis of the sacroiliac joint. *Ann Surg*. 1936;104:289-303.
  47. Moros ML, Rodrigo C, Villacampa A, Ruiz J, Lapresta C. Septic shock in pregnancy due to pyogenic sacroiliitis: a case report. *J Med Case Rep*. 2009;3:6505.
  48. Yansouni CP, Ponette V, Rouleau D. Bacterial sacroiliitis and gluteal abscess after dilation and curettage for incomplete abortion. *Obstet Gynecol*. 2009:440-3.
  49. Doita M, Yoshiya S, Nabeshima Y, Tanase Y, Nishida K, Miyamoto H, et al. Acute pyogenic sacroiliitis without predisposing conditions. *Spine (Phila Pa 1976)*. 2003;28:E384-9.
  50. Carlson SA, Jones JS. Pyogenic sacroiliitis. *Am J Emerg Med*. 1994;12:639-41.
  51. Coy JT, Wolf CR, Brower TD, Winter WG. Pyogenic arthritis of the sacro-iliac joint. Long-term follow-up. *J Bone Joint Surg Am*. 1976 Sep;58:845-9.
  52. Floman Y, Milgrom C, Gomori JM, Kenan S, Ezra Y, Liebergall M. Acute postpartum inflammatory sacroiliitis. A report of four cases. *J Bone Joint Surg Br*. 1994;76:887-90.
  53. Klein MA, Winalski CS, Wax MR, Piwnica-Worms DR. MR imaging of septic sacroiliitis. *J Comput Assist Tomogr*. 1991;15:126-32.
  54. Haliloglu M, Kleiman MB, Siddiqui AR, Cohen MD. Osteomyelitis and pyogenic infection of the sacroiliac joint. MRI findings and review. *Pediatr Radiol*. 1994 Jan;24: 333-5.
  55. Abbot AE, Sculco TP. Septic sacroiliitis with hematogenous spread to a total knee arthroplasty. *J Arthroplasty*. 2001: 225-8.
  56. Calza L, Manfredi R, Marinacci G, Fortunato L, Chiodo F. Community-acquired *Pseudomonas aeruginosa* sacro-iliitis in a previously healthy patient. *J Med Microbiol*. 2002;51: 620-2.