



Investigación original

Hallazgos gammagráficos en manos de población adulta, sin patología osteoarticular, bajo un análisis semicuantitativo



Luz Kelly Anzola Fuentes^a, Gerardo Horacio Cortés Germán^{b,*} y María Eugenia Niño^c

^a Servicio de Medicina Nuclear, Clínica Reina Sofía Colsánitas, Bogotá, Colombia

^b Medicina Nuclear, Fundación Universitaria Sanitas, Bogotá, Colombia

^c Epidemiología, Fundación Universitaria Sanitas, Bogotá, Colombia

INFORMACIÓN DEL ARTÍCULO

Historia del artículo:

Recibido el 24 de junio de 2016

Aceptado el 24 de octubre de 2016

On-line el 5 de enero de 2017

Palabras clave:

Medicina nuclear

Gammagrafía ósea

Articulaciones de las manos

R E S U M E N

Introducción: La gammagrafía ósea es uno de los estudios más frecuentemente utilizados para el abordaje diagnóstico de la patología osteoarticular, sin embargo, no se conocen patrones claros de normalidad para algunos sitios anatómicos, llevando a tasas altas de variabilidad interobservador, como es el caso de la evaluación de las manos. No se encuentra en la literatura una descripción del patrón gammagráfico normal sobre manos, por lo cual pretendemos describir el patrón de captación más frecuente en una población adulta sin enfermedad osteoarticular.

Materiales y métodos: Se hizo un análisis prospectivo de 156 gammagrafías óseas sobre manos que cumplieron el criterio de inclusión. Se delinearon regiones de interés en el carpo, metacarpo, articulaciones interfalángicas proximales y distales de los dedos índice y medio de ambas manos; se tomaron las cuentas totales, se analizaron promedios y desviación estándar, y se hizo análisis semicuantitativo de la imagen.

Resultados: Se incluyeron 36 hombres (23%) y 119 mujeres (77%), la edad media fue de $44,9 \pm 13,9$. Los promedios de las cuentas totales disminuyeron progresivamente de proximal a distal en todos los grupos de edad y en ambos géneros, siguiendo la siguiente proporción: carpo 4,4 veces más que metacarpo; metacarpo 1,7 veces más que interfalángica proximal; interfalángica proximal 1,4 veces más que distal.

Conclusiones: En manos de pacientes adultos, sin enfermedad osteoarticular, sin distinción de género y edad, encontramos un patrón gammagráfico en «degradé» con mayor concentración isotópica en carpo, seguida del metacarpo y de las articulaciones interfalángicas proximales y distales.

© 2016 Asociación Colombiana de Reumatología. Publicado por Elsevier España, S.L.U. Todos los derechos reservados.

* Autor para correspondencia.

Correo electrónico: gerardocortesgerman@gmail.com (G.H. Cortés Germán).

<http://dx.doi.org/10.1016/j.rcreu.2016.10.005>

0121-8123/© 2016 Asociación Colombiana de Reumatología. Publicado por Elsevier España, S.L.U. Todos los derechos reservados.

Semi-quantitative analysis of scintigraphic findings in the hands of adults without osteoarticular disease

A B S T R A C T

Keywords:
Radionuclide imaging
Bone scan
Bones of hands

Introduction: Bone and joint disease has a high incidence and impact on the population. The bone scan is a diagnostic tool that provides important metabolic and clinical information, therefore the interpretation of the images by the nuclear medicine physician must be very precise. The isotopic distribution pattern in hands has not yet been described. For this reason a description is presented of common scintigraphic findings in adults without osteoarticular disease.

Materials and methods: A prospective analysis was conducted on 156 hands of patients whose bone scans met inclusion criteria. There were delineated regions of interest in the carpal, metacarpal, proximal, and distal interphalangeal joints of the second and third fingers of both hands. An analysis was made, including the total counts, means, and standard deviations. The cut-offs were selected using the normal distribution, which was defined as the cut at the 99th percentile of each variable. A semi-quantitative analysis was made of the images.

Results: The study included 36 men (23%) and 119 women (77%), and the mean age was 44.9 ± 13.9 . The mean total counts gradually decreased from proximal to distal in all age groups and in both genders in the following proportions: the activity in carpus was 4.4 fold more than the metacarpus; the metacarpus was 1.7 fold more than proximal interphalangeal joint; proximal interphalangeal joint was 1.4 fold more than distal one.

Conclusions: A scintigraphic pattern consisting of a gradual decrease from proximal to distal joints (degradation) was found in the hands of adults without bone and joint disease, regardless of gender and age.

© 2016 Asociación Colombiana de Reumatología. Published by Elsevier España, S.L.U. All rights reserved.

Introducción

Durante las últimas décadas, los estudios de medicina nuclear han demostrado un crecimiento acelerado, debido al desarrollo de nuevos y mejores radiofármacos¹⁻³; dentro de los numerosos estudios isotópicos, la gammagrafía ósea es el segundo procedimiento que se realiza con más frecuencia en los servicios de medicina nuclear^{4,5} después de la perfusión miocárdica; solo en EE. UU. en el año 2005 se realizaron más de 3.450.000 de estos procedimientos, siendo la patología inflamatoria y osteoarticular una de las indicaciones más importantes^{4,6}.

En el estudio de la patología osteoarticular (degenerativa/inflamatoria) de la mano, las imágenes no isotópicas juegan un papel importante, siendo la radiografía convencional el método más simple, económico y ampliamente usado, sobre todo en la evaluación inicial^{7,8}. Otra técnica importante es la resonancia magnética nuclear que evalúa cambios tempranos en el cartílago articular antes de la destrucción ósea^{9,10}. Por otra parte, la ultrasonografía es usada para evaluar derrames articulares y erosiones, y en la actualidad se cuenta con sistemas de estratificación como el power doppler que ha demostrado ser reproducible y preciso para la sinovitis de la mano¹¹⁻¹³.

La gammagrafía ósea no hace parte de la evaluación inicial de la enfermedad osteoarticular, pero es altamente sensible detectando cambios previos a los cambios estructurales,

además es reproducible y tiene un valor predictivo negativo superior al 90%^{14,15}; puede ayudar a discriminar el origen del dolor (tejidos blandos o hueso), localizar los puntos más álgidos en pacientes con síntomas complejos^{16,17} y detectar patologías óseas cuando otras técnicas de imagen han fallado¹⁸. El radiofármaco más utilizado para las imágenes óseas es el metildifosfonato que unido a Tc^{99m} forman un compuesto radiactivo, el cual alcanza el hueso a través de la circulación sanguínea y se une al cristal de hidroxiapatita con alta afinidad^{19,20}, permitiendo evaluar de manera indirecta la actividad osteoblástica.

La identificación y la familiarización con el patrón normal de captación del radiotrazador en las manos son muy importantes para la evaluación gammagráfica correcta de esta zona, sin embargo, en la actualidad no se cuenta con un patrón gammagráfico normal de referencia reconocido. Haciendo una revisión de la literatura solo se encontró un estudio relacionado con el tema, realizado por Wilfrido et al., quienes en 1977 mencionan en un grupo heterogéneo de pacientes algunas tendencias de concentración del radiotrazador normales, divididos en 2 grupos, el primero con una imagen detallada de las articulaciones de la mano visto en los adolescentes y el segundo, en un patrón denominado «*washed-out*» con menos definición de la imagen, observado en pacientes de mayor edad²¹.

Conocer los patrones normales de concentración del radiotrazador en las diferentes estructuras óseas permite mejorar la precisión diagnóstica, evitando sobre- y subdiagnósticos.

El propósito de este estudio es describir el patrón de distribución del radiotrazador sobre manos en la gammagrafía ósea, de pacientes adultos sin patología osteoarticular, bajo un análisis semicuantitativo que pueda ser reproducible y que permita una evaluación objetiva de las manos.

Materiales y métodos

Pacientes

Se incluyeron 156 manos de pacientes (36 hombres, 119 mujeres) entre 18 y 72 años durante noviembre de 2012 y noviembre de 2013, remitidos al servicio de medicina nuclear para la toma de una gammagrafía ósea, para estudio de patología de tipo oncológico o maxilofacial, quienes al interrogatorio no tenían antecedentes de enfermedad osteoarticular de tipo degenerativo o inflamatorio reumatológico, cirugías previas, enfermedad metabólica ósea, plejías o lesiones por estrés; las imágenes fueron tomadas de los registros de pacientes del servicio de medicina nuclear de las clínicas Colsánitas Bogotá (Clínica Colombia y Reina Sofía) y los antecedentes verificados de las historias clínicas respectivas. La selección de los participantes se realizó por conveniencia, basada en los registros de manos realizados en el servicio de medicina nuclear.

Radiofármaco

Se utilizó Tc99^m-MDP, la dosis administrada fue de 20 mCi (740 MBq) e inyectada por vena periférica en los pies.

Imágenes gammagráficas

Los estudios fueron adquiridos en una gamma cámara de doble cabezal con colimador de alta resolución, GE Infinia, acoplada a una estación de trabajo Odyssey VP, mediante el software Xeleris Functional Imaging, software bone evolution. Se hizo una gammagrafía ósea de 3 fases con acercamiento especial en manos (en las 3 fases) adquiriendo imágenes de perfusión durante un minuto (un frame/3 segundos) en una matriz de 64 × 64 sobre las manos, la imagen de distribución tisular se realizó a los 5 min de la inyección del radiofármaco (fase tisular) en una matriz de 128 × 128 y se obtuvieron imágenes a las 3 h posinyección en una matriz de 128 × 128, con un número de 500.000 cuentas por imagen para la fase ósea²². Para el análisis semicuantitativo se tuvieron en cuenta solo las imágenes de la fase ósea.

Análisis de las imágenes

Se delinearón regiones de interés (ROI) del mismo tamaño sobre el carpo y las regiones metacarpofalángicas e interfalángicas proximales y distales de los dedos índice (denominado dedo 1 para el análisis) y medio (denominado dedo 2 para el análisis), obteniendo cuentas totales para analizar su tendencia y compararlas entre sí (fig. 1).

Análisis estadístico

Los datos fueron analizados de acuerdo con el género y la edad, para lo cual la población fue agrupada de la siguiente manera: 18-25, 26-35, 36-45, 46-55, 56-65 y mayores de 65 años.

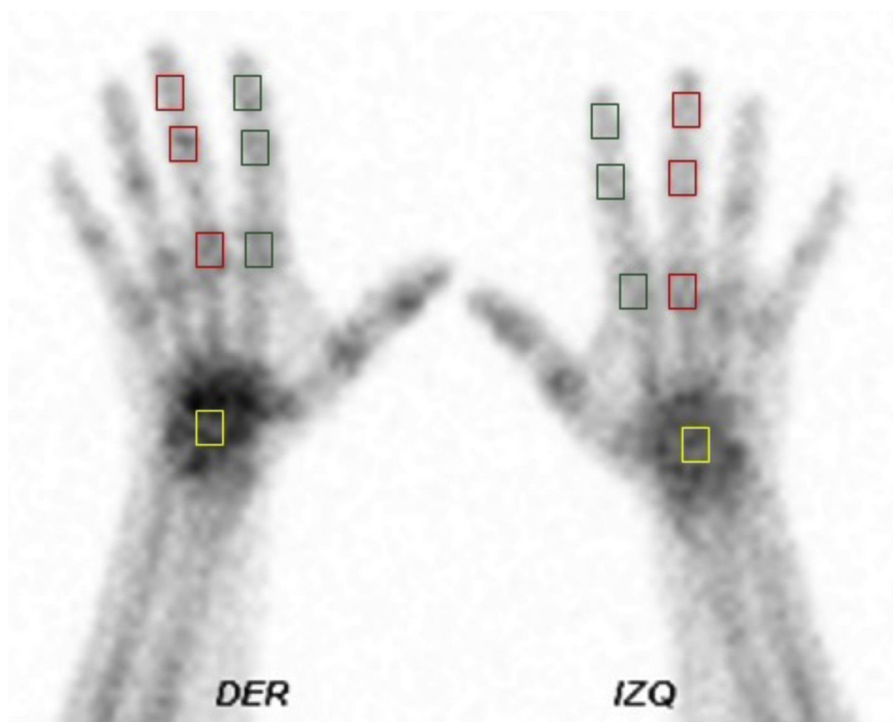

Figura 1 – Áreas de interés. Gammagrafía ósea de manos; en cuadros verdes, áreas de interés sobre las articulaciones interfalángicas y metacarpofalángica del segundo dedo; en cuadros rojos, áreas de interés sobre las articulaciones interfalángicas y metacarpofalángica del tercer dedo; en cuadros amarillos, áreas de interés sobre el carpo.

Tabla 1 – Características de la población

Variable	Global	Masculino	Femenino
Edad (media)	44,9 ± 13,9	52,5	49
18-25 años	20 (12,9%)	6 (16%)	14 (11,7%)
26-35 años	20 (12,9%)	10 (27,7%)	10 (8,4%)
36-45 años	32 (20,6%)	5 (13,8%)	27 (22,6%)
46-55 años	42 (27%)	6 (16%)	36 (30,2%)
56-65 años	20 (12,9%)	2 (5,5%)	18 (15,12%)
>65 años	21 (13,5%)	6 (16%)	15 (12,6%)
Total	155 (100%)	36 (23%)	119 (77%)

Para el análisis estadístico se utilizaron los promedios de las cuentas totales, razones de proporción, la media y desviación estándar, y se analizó su comportamiento en cada una de las variables; se consideró significativa $p < 0,05$. Se evaluó la normalidad de cada una de las variables analizadas con la prueba de Shapiro Wilk y se rechazó la hipótesis nula de normalidad con valores de $p < 0,05$. Se realizó análisis bivariado comparando las variables cualitativas por género con la prueba de Wilcoxon Rank sum test; el análisis de cada variable por grupos de edad se realizó mediante la prueba de Kruskal Wallis.

Resultados

Las manos analizadas correspondieron a 155 pacientes, el promedio de edad global fue de 44,9 años, 52,5 años para los hombres y 49 años para las mujeres. El grupo de edad con mayor representación en esta serie de pacientes fue el de 46-55 años. La serie está representada por 23% de hombres y 77% de mujeres (tabla 1).

Los promedios de las cuentas totales desde el carpo hasta la articulación interfalángica distal en los dedos índice y medio, que se analizaron como punto de referencia, disminuyeron progresivamente en todos los grupos de edad, solo se encontró una diferencia en las cuentas del carpo en el grupo de 46-55 años y en el de >65 con respecto a los demás grupos.

Las razones de proporción entre las diferentes articulaciones estudiadas y en todos los grupos etarios (carpo/metacarpofalángica e interfalángica proximal/interfalángica distal en ambas manos) se muestran en la tabla 2.

La tendencia de los promedios por grupo de edad en las diferentes articulaciones en las que se tomaron las ROIs fue similar (figs. 2 y 3). Se observa disminución de las cuentas en sentido proximal a distal como se mencionó anteriormente.

Según el género, la mediana de las cuentas disminuyó gradualmente en sentido proximal a distal en todas las articulaciones y sin distinciones; el promedio de las cuentas del carpo fue mayor en el género femenino (tabla 3).

Discusión

Observamos en nuestra serie que el promedio de cuentas totales registrado en cada una de las regiones de interés mostró una tendencia similar en todos los grupos etarios y géneros, encontrando el mayor número de cuentas en carpos, seguido por las metacarpofalángicas y las interfalángicas proximales y distales, respectivamente.

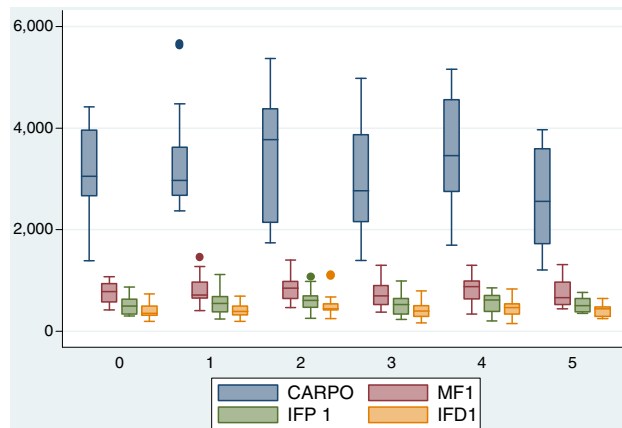


Figura 2 – Tendencia del promedio de cuentas en cada una de las regiones de interés para dedo 1 según los grupos etarios (0 = 18-25, 1 = 26-35, 2 = 36-45, 3 = 46-55, 4 = 56-65, 5 = >65 años).

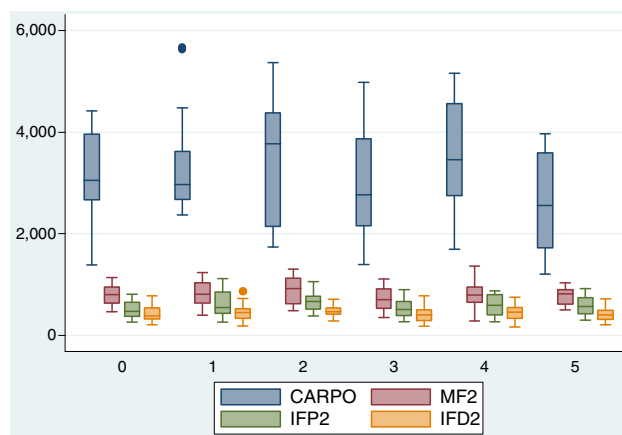


Figura 3 – Tendencia del promedio de cuentas en cada una de las regiones de interés para dedo 2 según los grupos etarios (0 = 18-25, 1 = 26-35, 2 = 36-45, 3 = 46-55, 4 = 56-65, 5 = >65 años).

En el análisis de cuentas de las ROIs del carpo, se observó diferencias estadísticamente significativas entre los grupos de 35-45 años y en los mayores de 65 años, encontrando en este último, menor cantidad de cuentas, explicado, muy probablemente, por la actividad metabólica ósea fisiológicamente disminuida. A pesar de esto, la tendencia y la relación entre las cuentas del carpo y las metacarpofalángicas, en estos grupos etarios, se conservó; así mismo, cuando se realizó la comparación entre ROIs de la misma articulación pero entre géneros, encontramos mayor actividad entre los carpos de las manos de las mujeres con respecto a los hombres, hallazgo que pudo haber estado afectado por una mayor población femenina de la muestra (77%).

El análisis cualitativo de las características de captación estuvo respaldado por el análisis semicuantitativo y podemos decir que el patrón está caracterizado por una disminución progresiva en la concentración del radiotrazador que va de proximal a distal y que nosotros llamamos «degradé».

Tabla 2 – Razones por grupo de edad

Razón	18-25 años	26-35 años	36-45 años	46-55 años	56-65 años	>65 años
C/MF1	3,9:1	4,1:1	4,4:1	3,9:1	3,9:1	3,8:1
C/MF2	3,8:1	3,6:1	4,1:1	3,9:1	4,3:1	3,1:1
MF1/IFP1	1,5:1	1,2:1	1,3:1	1,3:1	1,4:1	1,3:1
MF2/IFP2	1,7:1	1,4:1	1,3:1	1,3:1	1,3:1	1,4:1
IFP1/IFD1	1,4:1	1,2:1	1,3:1	1,3:1	1,3:1	1,1:1
IFP2/IFD2	1,2:1	1,2:1	1,4:1	1,2:1	1,2:1	1,4:1

IFD1: interfalángica distal dedo 1; IFD2: interfalángica distal dedo 2; IFP1: interfalángica proximal dedo 1; IFP2: interfalángica proximal dedo 2; MF1: metacarpofalángica dedo 1; MF2: metacarpofalángica dedo 2.

Tabla 3 – Descripción de la mediana de las cuentas por género

Variable	Masculino n = 36 (23%) Mediana (RIQ)	Femenino n = 119 (77%) Mediana (RIQ)	Wilkoson rank -sum test (z)	Valor de p
Carpo	2659,5 (1.176)	3207(1.754)	3,14	0,0016**
Mf1	684,5 (327)	804 (399)	1,295	0,19
Ifp1	500 (268)	548 (309)	0,824	0,4098
Ifd1	433,5 (198)	412 (198)	-0,123	0,9022
Mf2	689,5 (299,5)	808 (388)	0,553	0,58
Ifp2	535,5 (236,5)	551 (351)	0,854	0,393
Ifd2	399 (165,5)	441 (231)	0,553	0,5803

IFD1: interfalángica distal dedo 1; IFD2: interfalángica distal dedo 2; IFP1: interfalángica proximal dedo 1; IFP2: interfalángica proximal dedo 2; MF1: metacarpofalángica dedo 1; MF2: metacarpofalángica dedo 2.

** p < 0,05.

Igualmente observamos cómo el carpo fue la región de interés con mayor actividad de la mano con una captación de hasta 4,4 veces más en relación con la articulación metacarpofalángica; las razones de proporción encontradas demuestran este comportamiento y así mismo nos permiten ver cómo en los diferentes grupos de edad la articulación metacarpofalángica también presenta un incremento en la captación del trazador de hasta 1,7 veces más que la articulación interfalángica proximal y esta a su vez concentra hasta 1,4 veces más que su articulación interfalángica distal adyacente, siendo este hallazgo otra manera de describir el patrón descrito previamente en degradé.

Cabe mencionar, que la patología osteoarticular de la mano ha recibido relativamente poca atención, en comparación con otras estructuras como la cadera o rodilla, sin embargo, es causante de discapacidad importante y deterioro de la calidad de vida^{23,24}; en la enfermedad osteoarticular el compromiso de manos es frecuente y se puede hacer un acercamiento clínico al origen de la patología dependiendo de la localización de las zonas afectadas, por ejemplo, el compromiso en las articulaciones interfalángicas distales y de la trapecio-metacarpiana orienta a un origen de tipo degenerativo²⁵, en la artritis reumatoide el compromiso es de predominio en las articulaciones metacarpofalángicas con frecuentes tenosinovitis del aparato flexor y extensor^{26,27}.

Las diferentes herramientas diagnósticas permiten acercarnos mejor en la comprensión de estas entidades, la radiografía simple se utiliza tanto en la valoración inicial como en la evaluación de la severidad y seguimiento, tiene el inconveniente de que variaciones pequeñas en la posición de la mano durante su adquisición pueden simular o enmascarar lesiones⁷. La resonancia magnética nuclear cada vez se usa

con mayor frecuencia, sobre todo con las técnicas que utilizan medios de contraste como el gadolinio, mejorando la especificidad del estudio, sin embargo, requiere de un protocolo adecuado y reproducible, además de estar limitado en la presencia de materiales de osteosíntesis^{28,29}.

La gammagrafía ósea de la mano es una herramienta muy útil y de gran potencial para aportarle información precisa al clínico, dada su alta sensibilidad y reproducibilidad, pero no se cuenta con un patrón de normalidad claro, esta situación demuestra por qué la interpretación de nuestros estudios debe estar basada en un análisis detallado, de tal manera que no vaya a generar diagnósticos errados. En la literatura no se encuentran estudios que demuestren el comportamiento normal de las articulaciones de la mano bajo el punto de vista metabólico de la medicina nuclear, siendo el presente estudio, en nuestro conocimiento, el primero en su clase; se han reportado patrones gammagráficos anormales como la hipercaptación focal en las articulaciones interfalángicas distales, la escafo-trapecioidea y la primera carpo-metacarpiana en pacientes con osteoartritis nodal³⁰, así como hipercaptaciones difusas en el carpo de pacientes con artritis psoriásica y reumatoide, sin embargo, sin tener en cuenta un patrón de normalidad de base³¹.

Nuestro estudio permitió conocer el patrón gammagráfico sobre manos en términos de relación entre cada una de las articulaciones, sin embargo, no analizamos los rangos máximos permitidos en cada una de ellas y creemos que pueda ser motivo de estudios posteriores. Así mismo, puede ser interesante analizar en muestras más grandes y con grupos iguales representativos para cada género, si esta tendencia se conserva y elevar con mayor precisión el modelo del «degradé» como sinónimo de normalidad.

Conclusiones

La patología osteoarticular hace parte de los motivos de consulta más frecuentes en las unidades de medicina nuclear. Este estudio es el primero que analiza de una manera detallada desde el punto de vista cualitativo y semicuantitativo el comportamiento de las manos en una gammagrafía ósea. Siendo las manos un sitio frecuente de compromiso en la patología degenerativa e inflamatoria, creemos que la descripción de un patrón normal llamado por nosotros «degradé», se convierte en una herramienta de gran utilidad para la práctica médica.

Estudio aprobado por el Comité de Ética de la Facultad de Medicina de la Fundación Universitaria Sanitas.

Responsabilidades éticas

Protección de personas y animales. Los autores declaran que para esta investigación no se han realizado experimentos en seres humanos ni en animales.

Confidencialidad de los datos. Los autores declaran que han seguido los protocolos de su centro de trabajo sobre la publicación de datos de pacientes.

Derecho a la privacidad y consentimiento informado. Los autores declaran que en este artículo no aparecen datos de pacientes.

Financiación

Recursos del grupo de investigación en imágenes diagnósticas de la Fundación Universitaria Sanitas.

Conflicto de intereses

Los autores declaran no tener ningún conflicto de intereses.

BIBLIOGRAFÍA

- Sopena Novales P, Plancha Mansanet MC, Martínez Carsi C, Sopena Monforte R. Nuclear medicine and radiopharmaceuticals. *Radiologia*. 2014;56 Suppl 1:29-37.
- Clinical audit-ESR perspective. *Insights into imaging*. 2010;1:21-6.
- Mirzaei S, Maffioli L, Hilson A. Clinical audit in nuclear medicine. *Eur J Nucl Med Mol Imaging*. 2011;38:3-4.
- Mettler FA Jr, Bhargavan M, Thomadsen BR, Gilley DB, Lipoti JA, Mahesh M, et al. *Semin Nucl Med. Seminars in nuclear medicine*. 2008;38:384-91.
- Agrawal K, Marafi F, Gnanasegaran G, van der Wall H, Fogelman I. Pitfalls and limitations of radionuclide planar and hybrid bone imaging. *Semin Nucl Med*. 2015;45:347-72.
- Brenner AI, Koshy J, Morey J, Lin C, DiPoce J. The bone scan. *Semin Nucl Med*. 2012;42:11-26.
- Hunter DJ, Arden N, Cicuttini F, Crema MD, Dardzinski B, Duryea J, et al. OARSI Clinical Trials Recommendations: Hand imaging in clinical trials in osteoarthritis. *Osteoarthritis and Cartilage*. 2015;23:732-46.
- Feydy A, Pluot E, Guerini H, Drape JL. Role of imaging in spine, hand, and wrist osteoarthritis. *Rheum Dis Clin N Am*. 2009;35:605-49.
- Haugen IK, Ostergaard M, Eshed I, McQueen FM, Bird P, Gandjbakhch F, et al. Iterative development and reliability of the OMERACT hand osteoarthritis MRI scoring system. *J Rheumatol*. 2014;41:386-91.
- Haugen IK, Lillegraven S, Slatkowsky-Christensen B, Haavardsholm EA, Sesseng S, Kvien TK, et al. Hand osteoarthritis and MRI: development and first validation step of the proposed Oslo Hand Osteoarthritis MRI score. *Ann Rheum Dis*. 2011;70:1033-8.
- Keen HI, Lavie F, Wakefield RJ, D'Agostino MA, Hammer HB, Hensor E, et al. The development of a preliminary ultrasonographic scoring system for features of hand osteoarthritis. *Ann Rheum Dis*. 2008;67:651-5.
- Mathiessen A, Haugen IK, Slatkowsky-Christensen B, Boyesen P, Kvien TK, Hammer HB. Ultrasonographic assessment of osteophytes in 127 patients with hand osteoarthritis: exploring reliability and associations with MRI, radiographs and clinical joint findings. *Ann Rheum Dis*. 2013;72:51-6.
- Hammer HB, Bolton-King P, Bakkeheim V, Berg TH, Sundt E, Kongtorp AK, et al. Examination of intra and interrater reliability with a new ultrasonographic reference atlas for scoring of synovitis in patients with rheumatoid arthritis. *Ann Rheum Dis*. 2011;70:1995-8.
- Jones AG, Francis MD, Davis MA. Bone scanning: radionuclidic reaction mechanisms. *Semin Nucl Med*. 1976;6:3-18.
- Love C, Din AS, Tomas MB, Kalappambath TP, Palestro CJ. Radionuclide bone imaging: an illustrative review. *Radiographics*. 2003;23:341-58.
- Guermazi A, Hayashi D, Roemer FW, Felson DT. Osteoarthritis: a review of strengths and weaknesses of different imaging options. *Rheum Dis Clin N Am*. 2013;39:567-91.
- Omoumi P, Mercier GA, Lecouvet F, Simoni P, Vande Berg BC. CT arthrography, MR, arthrography, PET, and scintigraphy in osteoarthritis. *Radiol Clin N Am*. 2009;47:595-615.
- Huellner MW, Strobel K. Clinical applications of SPECT/CT in imaging the extremities. *Eur J Nucl Med Mol Imaging*. 2014;41 Suppl 1:S50-8.
- Brown ML, O'Connor MK, Hung JC, Hayostek RJ. Technical aspects of bone scintigraphy. *Radiol Clin N Am*. 1993;31:721-30.
- O'Connor MK, Brown ML, Hung JC, Hayostek RJ. The art of bone scintigraphy—technical aspects. *J Nucl Med*. 1991;32:2332-41.
- Sy WM, Bay R, Camera A. Hand images: normal and abnormal. *J Nucl Med*. 1977;18:419-24.
- Donohoe KJ, Henkin RE, Royal HD, Brown ML, Collier BD, O'Mara RE, et al. Procedure guideline for bone scintigraphy: 1.0. Society of Nuclear Medicine. *Journal of nuclear medicine: official publication*. *J Nucl Med*. 1996;37:1903-6.
- Kloppenborg M, Maheu E, Kraus VB, Cicuttini F, Doherty M, Dreiser RL, et al. OARSI Clinical Trials Recommendations: Design and conduct of clinical trials for hand osteoarthritis. *Osteoarthritis and Cartilage/OARS. Osteoarthritis and Cartilage*. 2015;23:772-86.
- Michon M, Maheu E, Berenbaum F. Assessing health-related quality of life in hand osteoarthritis: a literature review. *Ann Rheum Dis*. 2011;70:921-8.
- Punzi L, Frigato M, Frallonardo P, Ramonda R. Inflammatory osteoarthritis of the hand. *Best practice & research Clinical rheumatology*. 2010;24:301-12.
- Longo UG, Petrillo S, Denaro V. Current Concepts in the Management of Rheumatoid Hand. *International journal of rheumatology*. 2015;2015:648073.
- Rowbotham EL, Freeston JE, Emery P, Grainger AJ. The prevalence of tenosynovitis of the interosseous tendons of

- the hand in patients with rheumatoid arthritis. *Eur Radiol.* 2016;26:444-50.
28. Williams A, Shetty SK, Burstein D, Day CS, McKenzie C. Delayed gadolinium enhanced MRI of cartilage (dGEMRIC) of the first carpometacarpal (1CMC) joint: a feasibility study. *Osteoarthritis and Cartilage.* 2008;16:530-2.
 29. Miese F, Buchbender C, Scherer A, Wittsack HJ, Specker C, Schneider M, et al. Molecular imaging of cartilage damage of finger joints in early rheumatoid arthritis with delayed gadolinium-enhanced magnetic resonance imaging. *Arthritis Rheum.* 2012;64:394-9.
 30. Hutton CW, Higgs ER, Jackson PC, Watt I, Dieppe PA. 99mTc HMDP bone scanning in generalised nodal osteoarthritis. I. Comparison of the standard radiograph and four hour bone scan image of the hand. *Ann Rheum Dis.* 1986;45: 617-21.
 31. O'Sullivan MM, Powell N, French AP, Williams KE, Morgan JR, Williams BD. Inflammatory joint disease: a comparison of liposome scanning, bone scanning, and radiography. *Ann Rheum Dis.* 1988;47:485-91.