



## Informe de caso

# Reporte de casos de síndrome de dedo azul



Viviana Parra Izquierdo<sup>a</sup>, Hernán Darío Aguirre<sup>b,\*</sup>, Natalia Agudelo<sup>c</sup>,  
Francy Milena Cuervo<sup>d</sup> y Elkin Peñaranda<sup>e</sup>

<sup>a</sup> Servicio de Reumatología/Gastroenterología, Universidad Javeriana, Bogotá, Colombia

<sup>b</sup> Servicio de Medicina Interna, Clínica Universitaria Bolivariana, Instituto Colombiano de Neurología, Hospital General de Medellín, Medellín, Colombia

<sup>c</sup> Servicio de Medicina Interna/Endocrinología, Universidad de la Sabana, Bogotá, Colombia

<sup>d</sup> Servicio de Medicina Interna/Reumatología, Universidad de La Sabana, Hospital Universitario La Samaritana, Bogotá, Colombia

<sup>e</sup> Servicio de Dermatología, Hospital Universitario de la Samaritana, Bogotá, Colombia

### INFORMACIÓN DEL ARTÍCULO

Historia del artículo:

Recibido el 15 de enero de 2017

Aceptado el 26 de septiembre de 2017

On-line el 8 de diciembre de 2017

Palabras clave:

Síndrome de dedo azul

Acrocianosis

Pseudovasculitis

Embolia

### R E S U M E N

El síndrome de dedo azul (SDA) se caracteriza por la coloración violácea o azul de uno o más dedos, puede ser la primera manifestación de múltiples enfermedades, tanto las que presentan alteraciones directamente en los dedos o ser la expresión de enfermedades sistémicas; los mecanismos fisiopatológicos más comunes son trombosis, embolia, vasoconstricción grave o afección del lecho vascular que puede ser inflamatoria o no inflamatoria.

Describimos 5 casos de SDA, donde resaltamos la importancia del diagnóstico temprano y enfatizamos en el concepto de evaluación y abordaje como una urgencia médica, sin importar la causa, ya que su manejo y tratamiento inicial, más el intento de lograr un tratamiento dirigido a una etiología podría disminuir complicaciones irreversibles como la necrosis o amputación.

© 2017 Asociación Colombiana de Reumatología. Publicado por Elsevier España, S.L.U.

Todos los derechos reservados.

### Blue finger syndrome: Case reports

#### A B S T R A C T

Blue finger syndrome (BFS), usually noted by the violet or blue colouration of one or more fingers, may be the first manifestation of several diseases. These may present with alterations directly on the fingers or be the expression of systemic diseases. The most common pathophysiological causes are thrombosis, embolism, severe vasoconstriction, or vasculature involvement that may be inflammatory or non-inflammatory.

Keywords:

Blue finger syndrome

Acrocyanosis

Pseudovasculitis

Embolism

\* Autor para correspondencia.

Correo electrónico: [hernan-aguirre@hotmail.com](mailto:hernan-aguirre@hotmail.com) (H.D. Aguirre).

<https://doi.org/10.1016/j.rcreu.2017.09.003>

0121-8123/© 2017 Asociación Colombiana de Reumatología. Publicado por Elsevier España, S.L.U. Todos los derechos reservados.

A description is presented of 5 cases of BFS, where the emphasis is placed on the importance of early diagnosis. The concept of evaluation and approach as a medical emergency is also stressed, because depending on this, it could reduce irreversible complications, such as necrosis and/or amputation.

© 2017 Asociación Colombiana de Reumatología. Published by Elsevier España, S.L.U. All rights reserved.

## Introducción

El síndrome de dedo azul (SDA) fue descrito por primera vez por Feder en 1961; los pacientes presentaban SDA asociado al inicio de terapia con cumarínicos<sup>1</sup>. El SDA se define como el cambio de color a un tono azul violáceo de uno o más dedos y cuya presentación puede ser aguda o subaguda, generalmente se afectan múltiples dedos de las extremidades inferiores, sin embargo, puede afectar un solo artejo o presentarse en las extremidades superiores, comúnmente se asocia a dolor en la zona con alteraciones de la coloración<sup>2</sup>. Una vez instaurada la isquemia se presenta pérdida de tejido y ulceración, generando un mayor riesgo de infección y gangrena<sup>3</sup>. Las consecuencias finales son la pérdida de las extremidades o condiciones potencialmente mortales<sup>4</sup>.

Son múltiples etiologías las que se asocian a este signo semiológico, y es por esto que se requiere tener un amplio conocimiento de estas para realizar un adecuado abordaje clínico y evitar complicaciones irreversibles en el paciente<sup>3</sup>. Se presentan 5 casos clínicos de SDA con etiologías diferentes, en donde el diagnóstico clínico no siempre es conclusivo. El punto más relevante es el proceso diagnóstico y el objetivo es descartar enfermedades potencialmente fatales.

### Caso 1

Paciente de 62 años con 2 meses de dolor en los miembros inferiores, asociado a coloración violácea de los dedos de los pies y vesículas, que al romperse drenan material seroso, con antecedente de consumo de bebidas alcohólicas en la juventud y exposición a humo de leña. El resto de antecedentes fueron negativos. Los paraclínicos reportan: ANA negativo, anticardiolipina IgG e IgM dentro de límites normales, complemento C3 en 153 y C4 en 16,6 (no consumidos), ENA negativos, crioglobulinas > 32 (positivos), inmunofijación de proteínas con presencia de banda gamma de cadena kappa IgG > 4.200 (elevada), IgA 186 (elevada), IgM 60 (normal) e IgE 64 (normal), inmunolectroforesis de proteínas con pico monoclonal en banda gamma 45,6%, resto de paraclínicos infecciosos negativos. Con los resultados se considera SDA secundario a crioglobulinemia.

### Caso 2

Mujer de 77 años que consulta por coloración violácea y frialdad de 4 dedos de la mano derecha y 3 dedos de la mano izquierda desde hace 5 años; refiere que cuando inició estos síntomas presentaba coloración violácea en los pulpejos de

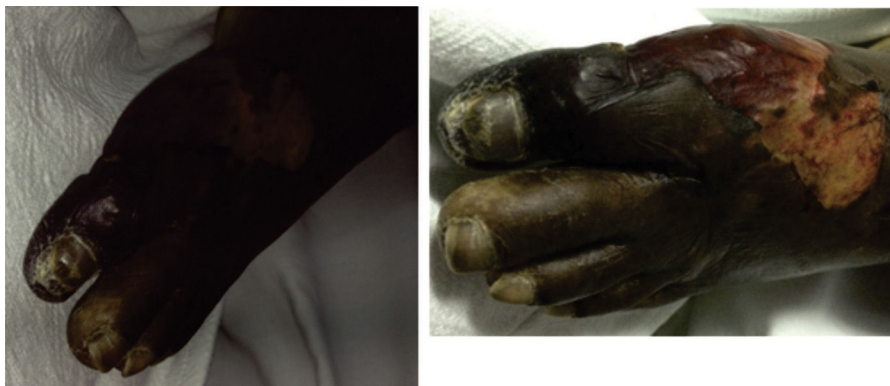todos los dedos. A la revisión por sistemas refería xerostomía y xeroftalmia ocasional. Sin úlceras orales ni fotosensibilidad. Dolores mecánicos de rodillas, pérdida involuntaria de peso de 4 kg en 4 meses. Hipertensión arterial y trastorno depresivo leve como únicos antecedentes. Se inician estudios para descartar neoplasia oculta (mamografía, citología, EVDA, colonoscopia, antígeno carcinoembrionario, Ca 19-9, alfa-fetoproteína, ecografía abdominal y radiografía de tórax), los cuales no muestran ninguna anomalía; se realiza además doppler arterial de miembros superiores y ecocardiograma que son reportados como normales. Colesterol total 212, creatinina 0,85, BUN 13, triglicéridos 116, TGO 28, TGP 20, fosfatasa alcalina 217, fósforo 4,1. TSH 0,59, ANA 1/80 patrón moteado, ENA negativos, C3 107,1, C4 29,1 normales, perfil de síndrome antifosfolípido negativo, hemograma normal, velocidades de conducciones de miembros superiores normales sin neuropatía periférica. Se inició manejo con vasodilatadores, ASA y corticoides, con lo que presentó mejoría de su cuadro clínico.

### Caso 3

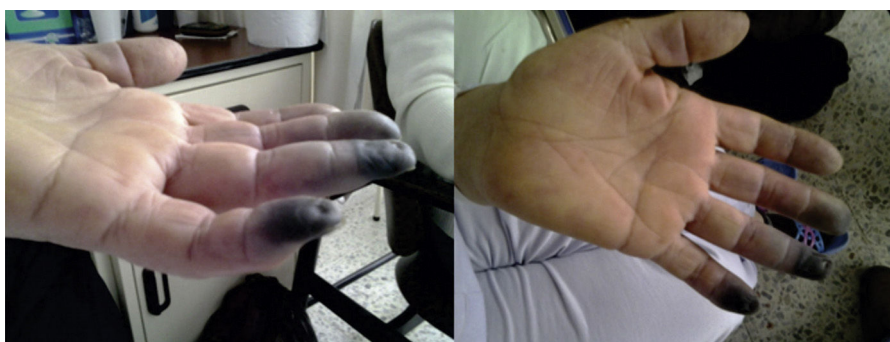Paciente mujer de 67 años, afrodescendiente, que presenta dedo azul en la extremidad inferior izquierda durante el desarrollo de sepsis de origen abdominal secundario a peritonitis biliar por colecistitis aguda, que requirió manejo con antibióticos de amplio espectro, múltiples lavados de la cavidad abdominal en su estancia en la unidad de cuidado intensivo (UCI), además del uso de vasopresores y ventilación mecánica. Se lleva a realización de doppler de miembros inferiores, descartándose etiología obstructiva vascular; el cambio de coloración persiste, además se asocia a cianosis distal y piel en la región anterior y posterior de la base del dedo esfacelada. Lesiones puntiformes hiperpigmentadas en las palmas y las plantas (fig. 1). Se realizó perfil de antifosfolípidos y crioglobulinas, los cuales fueron negativos, por tanto se consideró que la paciente tenía SDA secundario a la hipoperfusión sistémica y uso de vasopresores.

### Caso 4

Mujer de 54 años que ingresa por alteración del estado de conciencia. Se observa coloración violácea en los dedos 3, 4 y 5 de la mano izquierda (fig. 2). La paciente no tenía antecedentes de importancia, no tomaba medicamentos. Durante su hospitalización los cambios neurológicos revierten, pero se documenta infarto cerebral parietal izquierdo, así mismo se logra evidenciar por medio de estudio doppler la presencia de trombo en la arteria cubital derecha y por desaturación se



**Figura 1 – Paciente con lesiones isquémico-necróticas en fase aguda, con predominio en el primer artejo y el dorso del pie, con área de desfacelación circundante.**

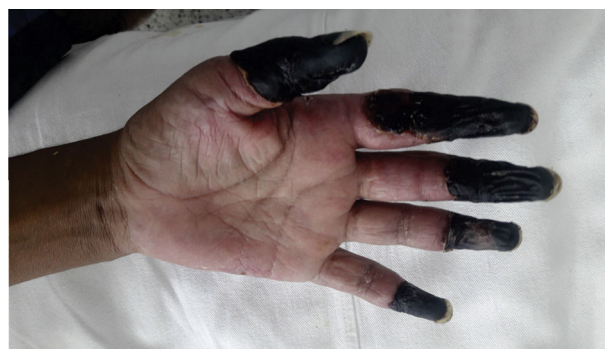

**Figura 2 – Lesiones isquémicas de las falanges distales del tercer, cuarto y quinto dedos de la mano izquierda.**

realiza angiotomografía de tórax, con la que se diagnostica tromboembolismo pulmonar de arteria interlobar derecha. Se considera que se trata de un síndrome hipercoagulable, por lo que se inicia anticoagulación. Estudios reportan ANA negativos, ENA negativos, perfil de antifosfolípidos negativo. Se hace tamización de neoplasia oculta descartando masas a nivel del tórax, el abdomen, las mamas y ginecológico. La paciente queda anticoagulada por sus múltiples eventos trombóticos, lo que limita la totalidad de estudios de hipercoagulabilidad. Se completa el estudio con crioglobulinas, crioaglutininas y electroforesis de proteínas, los cuales son normales. Finalmente no se logra recuperar la perfusión de las falanges y requiere de amputación y posterior egreso con anticoagulación por tiempo indefinido.

### Caso 5

Paciente varón con consumo frecuente de cocaína, que ingresa por dolor y cambios en la coloración de la zona distal de los 5 dedos de la mano izquierda (fig. 3). Se realiza electrocardiograma de 24 horas (Holter) y ecocardiograma que descarta origen cardioembólico. Debido a episodios similares, pero no tan graves, se había solicitado electroforesis de proteínas, las cuales no tienen alteraciones. Se solicitan ANA, ANCA, que previamente eran positivos, y en esta ocasión eran igualmente positivos pero con títulos bajos, además con complemento



**Figura 3 – Lesiones isquémico-necróticas en zona distal de los 4 artejos de la mano izquierda en paciente con síndrome cocaína/levamisol.**

bajo y proteinuria. Ante la sospecha, en hospitalizaciones pasadas, de LES o compromiso renal por vasculitis pauciinmune se solicitó biopsia renal, cuyo resultado fue esclerosis focal y segmentaria con depósitos de IgA sin proliferación extracápsular o semilunas, luego de revisar hospitalizaciones previas donde se aprecia que los títulos de anticuerpos aumentan con los periodos de consumo de cocaína, así como el compromiso renal. Se considera que se está frente a un paciente cuya causa de vasoconstricción es consumo de cocaína y

la positividad y variación en los títulos de los anticuerpos hacen parte del síndrome cocaína/levamisol. En esta ocasión el paciente tuvo que ser llevado a amputación de las falanges afectadas.

## Discusión

El SDA se relaciona con múltiples enfermedades sistémicas. El primer caso es de una mujer en la séptima década de la vida, en quien se documenta coloración violácea en los dedos de los pies. Los paraclínicos de extensión reportan crioglobulinas positivas, se descartó hepatitis C de base, por lo que constituye una etiología de hiperviscosidad sanguínea, siendo una causa de SDA claramente conocida<sup>5</sup>. El segundo caso describe un cuadro crónico de 5 años de evolución en un paciente adulto mayor, descartándose como primera posibilidad un síndrome vascular acral paraneoplásico, además con paraclínicos para enfermedades inmunológicas sistémicas negativos, por lo que se inició manejo empírico con esteroide logrando una buena evolución clínica, considerándose así el paciente con SDA secundario a una posible vasculopatía inflamatoria. Respecto al tercer caso se trata de una paciente críticamente enferma, secundario a sepsis de origen abdominal, requiriendo estancia en UCI, con alteraciones de la perfusión distal y requerimiento de altas dosis de vasopresores, por lo que se trata de un SDA secundario a disminución del flujo arterial, complicación asociada al uso de vasopresores, efecto adverso de estos medicamentos y relativamente común en UCI<sup>6</sup>. El cuarto caso es el de un paciente con eventos trombóticos múltiples y compromiso isquémico de 3 dedos que requirieron amputación, descartándose múltiples etiologías, dejando como diagnóstico de trabajo una trombofilia; debido a la necesidad de anticoagulación temprana e indefinida no se logra estudiar la trombofilia de la paciente. En último caso corresponde a un paciente con consumo de cocaína, además con alteraciones inmunológicas, hematológicas y renales, que previamente se había diagnosticado como efecto del síndrome cocaína/levamisol. En esta ocasión ingresa por una isquemia grave de los dedos de la mano izquierda que deben ser amputados; este último caso muestra una nueva causa de SDA<sup>7,8</sup>.

Es importante resaltar que cuando no se llega a un diagnóstico temprano las consecuencias del SDA pueden ser irreversibles. Teniendo en cuenta el análisis realizado de los casos es importante conocer los mecanismos patogénicos y las posibles causas y abordaje diagnóstico de este síndrome.

## Mecanismos patogénicos del síndrome de dedo azul

Las causas del SDA excluyen, en primera instancia, el traumatismo previo local y las situaciones que expliquen cianosis generalizada, como la hipoxemia, hipotermia o la metahe-moglobulinemia. Entre los mecanismos fisiopatológicos más frecuentes está la disminución del flujo arterial, principalmente de los vasos pequeños distales, sin embargo también se puede presentar secundario a la disminución del flujo venoso e hiperviscosidad sanguínea<sup>9,10</sup> (tabla 1).

## Evaluación del paciente con dedo azul

La historia clínica debe ser meticulosa e incluir la relación con el frío (sospechando fenómeno de Raynaud, perniosis, acrocianosis), los antecedentes de procedimientos o intervenciones vasculares (se reporta entre complicaciones de cateterismos la isquemia de extremidades), cambios en medicaciones, consumo de sustancias (fármacos y sustancias de abuso pueden ser potentes vasoconstrictores), trombosis previas e historia obstétrica (como tamización de síndromes hipercoagulables), presencia de síntomas constitucionales o malignidad (embolismos sépticos o síndromes paraneoplásicos)<sup>11,12</sup>.

El examen físico se enfoca en la búsqueda de fiebre, soplos cardiacos (endocarditis), livedo reticularis (autoinmunidad), evaluar retina y hacer un examen completo incluyendo los órganos más frecuentes de enfermedad neoplásica dependiendo de la edad y del sexo (mama, ginecológico, colon, pulmón, próstata)<sup>13-15</sup>.

No existe una receta de estudios que se deban recomendar de entrada en estos pacientes, sin embargo, es prudente incluir en los paraclínicos de rutina una química sanguínea completa, uroanálisis (buscando eosinofilia en ateroembolia) y otros adicionales dependiendo de la sospecha diagnóstica. En general, se recomienda, a menos que la etiología sea obvia, la realización de serología de hepatitis (especialmente para virus C) y VDRL para descartar causas infecciosas (incluir cultivos si se sospecha endocarditis), crioglobulinas, crioglutininas y criofibrinogenemia si hay relación con áreas expuestas al frío, ANA y perfil de antifosfolípidos como tamización de autoinmunidad<sup>2,3,16-19</sup>.

Los estudios imagenológicos siempre estarán dirigidos a descartar trombosis de arterias que irrigen el segmento afectado<sup>20</sup>; también pueden ayudar a evaluar otras comorbilidades. El ecocardiograma estará indicado ante la sospecha de endocarditis o tumores cardiacos. Estudios radiológicos o tomográficos se emplearán para determinar la presencia de neoplasias según el contexto del paciente<sup>15</sup>.

Debido a la gran variabilidad en la clínica de los pacientes y a las múltiples etiologías posibles recomendamos una evaluación secuencial y ordenada dividiendo a los pacientes dependiendo de si sus síntomas están relacionados con el frío o no (fig. 4).

## Conclusión

La importancia del SDA radica en ser más que un signo clínico, ya que es más una alerta de la presencia de enfermedades con alto potencial lesivo para los pacientes, por lo que el reconocimiento y el estudio del SDA constituye un reto en el arte de la medicina, requiriendo un completo conocimiento del tema para permitir un correcto abordaje diagnóstico y terapéutico, con la finalidad de evitar comorbilidad y, en algunos casos, mortalidad en los pacientes.

## Conflicto de intereses

Los autores declaramos no tener ningún conflicto de intereses.

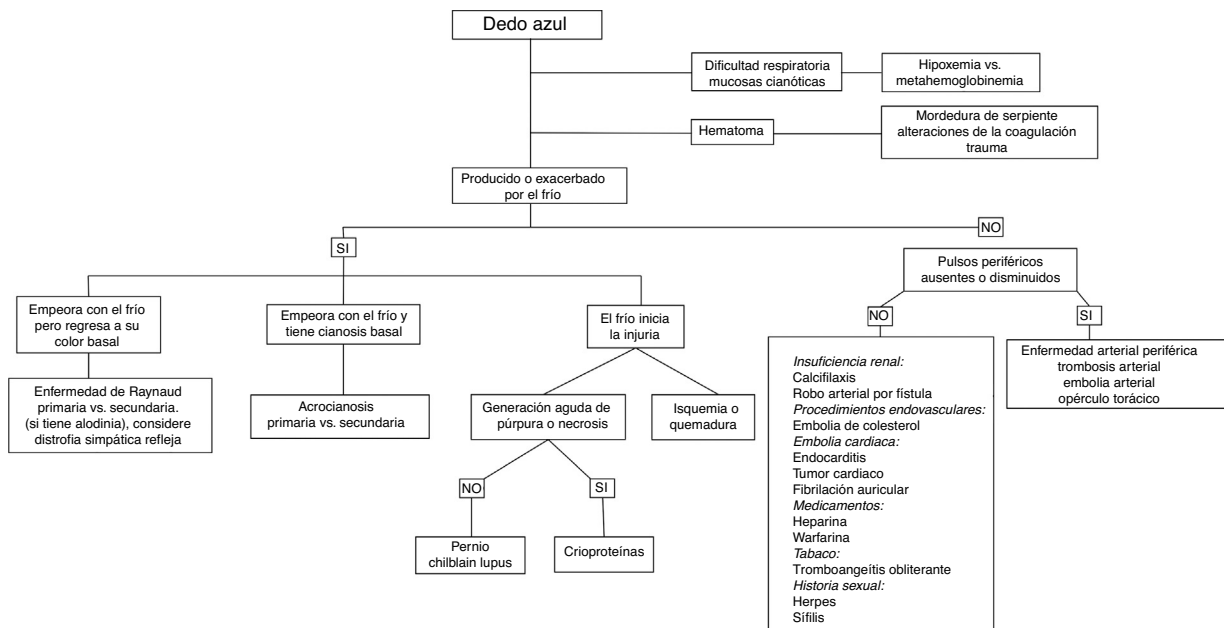
**Tabla 1 – Etiología del síndrome de dedo azul**

| Causas del síndrome de dedo azul                     |                                                                    |                                                                  |                                                                                                                                                     |                                           |
|------------------------------------------------------|--------------------------------------------------------------------|------------------------------------------------------------------|-----------------------------------------------------------------------------------------------------------------------------------------------------|-------------------------------------------|
| Disminución del flujo arterial                       |                                                                    |                                                                  |                                                                                                                                                     |                                           |
| Embolia                                              | Trombosis                                                          | Vasoconstricción                                                 | Afección de la pared vascular                                                                                                                       | Otras obstrucciones                       |
| Ateroembolia o colestero<br>Originados en aneurismas | Síndrome antifosfolípido<br>Síndrome vascular acral paraneoplásico | Acrocianosis<br>Perniosis                                        | Vasculitis:<br>enfermedad de Buerger,<br>poliarteritis nodosa,<br>enfermedad de Behçet,<br>tromboangitis obliterante<br>Vasculitis reumatoide       | Vasculopatía calcificada:<br>calcifilaxis |
| Mixoma auricular                                     | Púrpura trombótica trombocitopénica                                | Lupus eritematoso pernio                                         | Esclerodermia                                                                                                                                       |                                           |
| Angiosarcoma de la íntima de la aorta                | Coagulación intravascular diseminada                               | Lupus eritematoso pernio familiar o síndrome de Aicardi-Gotières |                                                                                                                                                     |                                           |
| Endocarditis infecciosa<br>Endocarditis marántica    | Necrosis cutánea por anticoagulantes                               | Ergotismo y fármacos que cursan con vasoconstricción             | Crioglobulinemia mixta<br>Lupus eritematoso sistémico<br>Síndrome del martillo hipotenar<br>Inflamación infecciosa: sífilis, infecciones purulentas |                                           |

**Disminución del retorno venoso**  
 Trombosis venosa extensa del sector iliofemoral  
 Flegmasia cerúlea dolens  
 Gangrena venosa

**Hiperviscosidad sanguínea**  
 Crioglobulinemia  
 Gammapatías monoclonales (macroglobulinemia de Waldenström)  
 Síndrome mieloproliferativo: policitemia vera, trombocitemia esencial  
 Aglutininas por frío (criofibrinogenemia)

Adaptada de Hirschmann y Raugi<sup>3</sup>.



**Figura 4 – Algoritmo diagnóstico. Modificado de Brown et al.<sup>2</sup>.**

## BIBLIOGRAFÍA

1. Feder W, Auerbach R. Purple toes: An uncommon sequela of oral coumarin drug therapy. *Ann Intern Med.* 1961;55:911-7.
2. Brown PJ, Zirwas MJ, English JC. The purple digit: An algorithmic approach to diagnosis. *Am J Clin Dermatol.* 2010;11:103-16.
3. Hirschmann JV, Raugi GJ. Blue (or purple) toe syndrome. *J Am Acad Dermatol.* 2009;60:1-20.
4. O'Keeffe ST, Woods BO, Breslin DJ, Tsapatsaris NP. Blue toe syndrome. Causes and management. *Arch Intern Med.* 1992;152:2197-202.
5. Della Rossa A, Tavoni A, Bombardieri S. Hyperviscosity syndrome in cryoglobulinemia: Clinical aspects and therapeutic considerations. *Semin Thromb Hemost.* 2003;29:473-7.
6. Shin JY, Roh SG, Lee NH, Yang KM. Ischemic necrosis of upper lip, and all fingers and toes after norepinephrine use. *J Craniofac Surg.* 2016;27:453-4.
7. Chung C, Tumei PC, Birnbaum R, Tan BH, Sharp L, McCoy E, et al. Characteristic purpura of the ears, vasculitis, and neutropenia—a potential public health epidemic associated with levamisole-adulterated cocaine. *J Am Acad Dermatol.* 2011;65:722-5.
8. Garcés-Montoya J, Berrouet-Mejía MC. V-EM3 Cases of cocaine-levamisole syndrome in Medellín. *Rev CES Med.* 2015;29:295-304.
9. Narváez J, Marta Bianchi M, Santo P, Castellví I. Síndrome del dedo azul. *Semin Fund Esp Reumatol.* 2011;12:2-9.
10. Cortéz-Franco F. Síndrome del dedo azul. *Dermatol Perú.* 2013;23:204-11.
11. Blackshear JL, Oldenburg WA, Cohen MD. Making the diagnosis when the patient has "blue toes". *Geriatrics.* 1994;49:37-9, 43-5.
12. Grau R. Pseudovasculitis: Mechanisms of vascular injury and clinical spectrum. *Curr Rheumatol Rep.* 2002;4:83-9.
13. González-Juanatey C, González-Gay MA, Llorca J, Crespo F, García-Porrúa C, Corredoira J, et al. Rheumatic manifestations of infective endocarditis in non-addicts. A 12-year study. *Medicine (Baltimore).* 2001;80:9-19.
14. Kimyai-Asadi A, Usman A, Milani F. Cutaneous manifestations of marantic endocarditis. *Int J Dermatol.* 2000;39:290-2.
15. Poszepczynska-Guigné E, Viguier M, Chosidow O, Orce B, Emmerich J, Dubertret L. Paraneoplastic acral vascular syndrome: Epidemiologic features, clinical manifestations, and disease sequelae. *J Am Acad Dermatol.* 2002;47:47-52.
16. Doyle MK. Vasculitis associated with connective tissue disorders. *Curr Rheumatol Rep.* 2006;8:312-6.
17. Golan TD. Lupus vasculitis: Differential diagnosis with antiphospholipid syndrome. *Curr Rheumatol Rep.* 2002;4:18-24.
18. Rashtak S, Pittelkow MR. Skin involvement in systemic autoimmune diseases. *Curr Dir Autoimmun.* 2008;10:344-58.
19. Calamia KT, Balabanova M. Vasculitis in systemic lupus erythematosus. *Clin Dermatol.* 2004;22:148-56.
20. Drapé JL, Feydy A, Guerini H, Desmarais E, Godefroy D, Le Viet D, et al. Vascular lesions of the hand. *Eur J Radiol.* 2005;56:331-43.