

Artículo de revisión

Interpretación de la biopsia de glándula salival menor en el síndrome de Sjögren. Correlación clínico-patológica

Rafael Parra-Medina^{a,b,*}, José Fernando Polo^b y Adriana Rojas-Villarraga^a

^a Instituto de Investigación, Fundación Universitaria de Ciencias de la Salud (FUCS), Bogotá, Colombia

^b Departamento de Patología, Fundación Universitaria de Ciencias de la Salud (FUCS)-Hospital de San José de Bogotá-Hospital Infantil Universitario de San José, Bogotá, Colombia

INFORMACIÓN DEL ARTÍCULO

Historia del artículo:

Recibido el 2 de marzo de 2020

Aceptado el 12 de mayo de 2020

Palabras clave:

Glándula salival menor

Biopsia

Síndrome de Sjögren

Diagnóstico

R E S U M E N

La biopsia de glándula salival menor (BGSM) es uno de los principales criterios (no el único) para el diagnóstico del síndrome de Sjögren, y esto tiene que ir en conjunto con la clínica y los niveles de anticuerpos. Diferentes clasificaciones se han desarrollado para evaluar la interpretación de los hallazgos observados en la BGSM y poder categorizar / diagnosticar el síndrome de Sjögren. Esto ha causado que los patólogos y los clínicos tengan una inadecuada interpretación de la BGSM debido a que existe confusión por las diferentes escalas de puntuación que se han implementado a lo largo del tiempo. El presente artículo de revisión tiene como objetivo ilustrar a la comunidad científica, especialmente reumatólogos, cirujanos orales, internistas y patólogos, entre otros, sobre los hallazgos a considerar en la BGSM al momento del reporte por parte del patólogo.

© 2020 Asociación Colombiana de Reumatología. Publicado por Elsevier España, S.L.U. Todos los derechos reservados.

Interpretation of minor salivary gland biopsy in Sjögren's syndrome. Clinical-pathological correlation

A B S T R A C T

The minor salivary gland biopsy (MSBG) is one of the main criteria (not the only one) for the diagnosis of Sjögren's syndrome, and has to be taken in conjunction with the clinic parameters and the antibodies levels. Different classifications have been developed to evaluate the interpretation of the findings observed in the MSBG and to be able to categorise / diagnose Sjögren's syndrome. This has meant pathologists and clinicians have had an

Keywords:

Minor salivary gland

Biopsy

Sjögren's syndrome

Diagnosis

* Autor para correspondencia.

Correo electrónico: rafa.parram@gmail.com (R. Parra-Medina).

<https://doi.org/10.1016/j.rcreu.2020.05.008>

0121-8123/© 2020 Asociación Colombiana de Reumatología. Publicado por Elsevier España, S.L.U. Todos los derechos reservados.

unsuitable interpretation of the MSBG due to the existence of confusion due to the different scoring scales that have been implemented over time. This review article aims to illustrate to the scientific community, especially rheumatologists, oral surgeons, internists, and pathologists, among others, on the findings to be considered in the MSBG when reported by the pathologist.

© 2020 Asociación Colombiana de Reumatología. Published by Elsevier España, S.L.U. All rights reserved.

Introducción

La biopsia de glándula salival menor (BGSM) es uno de los principales criterios (no el único) para el diagnóstico del síndrome de Sjögren (SS), esto tiene que ir en conjunto con la clínica y los niveles de anticuerpos¹. Dentro de los criterios actuales para el diagnóstico del SS el resultado de la biopsia de glándula salival tiene especial importancia, dado que de 4 puntos que se deben cumplir para el diagnóstico, en caso de ser positiva la biopsia, se adjudicarían 3 puntos, por lo cual su realización es necesaria (tabla 1)¹.

A lo largo del tiempo diferentes clasificaciones se han desarrollado para evaluar la interpretación de los hallazgos observados en la BGSM y poder categorizar / diagnosticar el SS²⁻⁶ (tabla 2). Esto ha causado que los patólogos y los clínicos tengan una inadecuada interpretación de la BGSM debido a que existe confusión por las diferentes escalas de puntuación que se han implementado a lo largo del tiempo. Por tal motivo, grupos de expertos han generado recomendaciones sobre los hallazgos específicos del SS, al igual que los requerimientos para el análisis del tejido. Estas recomendaciones se han enfocado principalmente a la estandarización y guía para el uso de la BGSM en el diagnóstico del SS y en los ensayos clínicos⁷. El objetivo del presente artículo es ilustrar a la comunidad científica, especialmente reumatólogos, cirujanos orales, internistas y patólogos, entre otros, sobre los hallazgos a considerar en la BGSM al momento del reporte por parte del patólogo.

Clasificación histopatológica del síndrome de Sjögren

Diferentes clasificaciones se han propuesto para el diagnóstico histopatológico del SS. En 1968 Chisholm y Mason

Tabla 1 – Criterios de clasificación ACR-EULAR para el diagnóstico del síndrome de Sjögren

Criterios	Score
Glándula salival labial menor con sialoadenitis linfocítica focal y puntaje FS ≥ 1	3
Anti-SSA (Ro)+	3
Puntuación de tinción ocular ≥ 5 (o puntuación de van Bijsterveld ≥ 4) en al menos un ojo	1
Test de Schirmer ≤ 5 mm / 5 min en al menos un ojo	1
Flujo total de saliva no estimulada $\leq 0,1$ ml / min	1

Tabla modificada de Shiboski et al.¹.

Tabla 2 – Clasificaciones utilizadas para evaluar las biopsias de glándula salival menor

<i>Chisholm y Mason</i>	
Gado 0:	Ninguno
Grado 1:	Infiltrado escaso
Grado 2:	Infiltrado moderado
Grado 3:	1 foco
Grado 4:	≥ 2 focos
<i>Tarpley et al.</i>	
Clase 0:	Normal
Clase 1:	Infiltrado mínimo. Uno o 2 agregados celulares, compuestos de linfocitos, plasmocitos e histiocitos (cada agregado es similar a un foco)
Clase 2:	> 2 agregados
Clase 3:	Infiltrado difuso y destrucción parcial de acinos
Clase 4:	Infiltrado difuso, con o sin fibrosis, y destrucción acinar completa
<i>Greenspan et al. (puntaje por focos)</i>	
1	foco
2	focos (así hasta 11 focos)
≥ 12	focos (infiltrado confluyente)

Tabla modificada de Parra-Medina et al.¹³.

introdujeron un sistema de clasificación de BGSM con 5 grados², de 0 a 4, basado en la presencia de infiltración linfocítica difusa o focos de linfocitos, y definiendo como focos el acúmulo de 50 o más células mononucleares. Posteriormente, Greenspan y Daniels^{5,6} agregan el concepto de Score de Foco (FS, por el inglés Focus Score), definiéndolo como el número de focos en un área de 4 mm² de tejido de apariencia normal^{6,8,9}. Actualmente, el hallazgo de un FS ≥ 1 en 4 mm² de tejido glandular es denominado como sialoadenitis linfocítica focal (SLF)^{10,11} y es el criterio usado por Daniels y Witcher⁹. La presencia de FS ≥ 1 se considera como la manifestación histológica sugerente de SS, no obstante, también puede encontrarse, aunque en menor frecuencia, en otras enfermedades autoinmunes y en individuos sanos^{1,12}.

Diagnóstico histopatológico de la BGSM en el SS

Basado en los hallazgos histopatológicos, el patólogo puede emitir 6 posibilidades diagnósticas (tabla 3). 1. BGSM dentro de los límites normales; 2. SLF; 3. Sialoadenitis crónica no específica (SCNE); 4. Sialoadenitis crónica esclerosante; 5. Inflamación granulomatosa; 6. Linfoma MALT u otro subtipo¹³. Es de resaltar que la presencia del numeral 2 (SLF) es el principal hallazgo del SS.

Para realizar un diagnóstico histopatológico adecuado es fundamental obtener una biopsia con material

Tabla 3 – Diferentes diagnósticos de la biopsias de glándula salival menor en el contexto del síndrome de Sjögren

Diagnósticos histopatológicos	Causas
- Dentro de los límites normales: Arquitectura normal, acinos normalmente agrupados con escasos plasmocitos y ningún o escasos linfocitos dispersos en el parénquima. Algunas células plasmáticas dispersas son normales y tienen como función secretar IgA	
- Sialoadenitis crónica no específica: La presencia de infiltrado focal o disperso de linfocitos y macrófagos que no son inmediatamente adyacentes a acinos de aspecto normal y situado en los lóbulos de las glándulas. Los lóbulos o las glándulas enteras exhiben una combinación de leve a moderada atrofia acinar, fibrosis intersticial y dilatación ductal	Edad, tabaquismo, cálculos o alteraciones en el conducto salival, infecciones virales crónicas, uso crónico de medicamentos (antihistamínicos, diuréticos, medicamentos psiquiátricos, betabloqueadores, barbitúricos), terapia con radiación, síndrome de Sjögren en estadios avanzados
- Sialoadenitis linfocítica focal: Presencia de uno o más focos que contienen agregados densos de 50 o más linfocitos (la mayoría tiene varios cientos o más) que normalmente se encuentran en lugares perivasculares o periductales. Estos focos son adyacentes a acinos mucosos de apariencia normal. Los lóbulos o lobulillos carecen de la dilatación ductal del conducto y contienen escasas células plasmáticas. Este diagnóstico se asigna cuando estos focos son la única inflamación presente en una muestra, o la característica más prominente. Cuando está la sialoadenitis linfocítica focal se puede calcular el Focus Score	Síndrome de Sjögren (SS) Otras enfermedades autoinmunes, descartar poliautoinmunidad con SS
- Sialoadenitis crónica esclerosante: Es una etapa avanzada de la sialoadenitis crónica no específica en el que la fibrosis intersticial, varios patrones de inflamación crónica (dispersos o focal) y atrofia acinar predominan	Las mismas causas de la sialoadenitis crónica no específica, descartar enfermedad relacionada por IgG4
- Inflamación granulomatosa: Está presente cuando hay inflamación linfocítica asociada a macrófagos, con o sin células gigantes multinucleada y necrosis ausente	Tuberculosis, sarcoidosis, granulomatosis de Wegener, síndrome de Churg-Strauss

suficiente. Se deben obtener como mínimo de 3 a 5 lóbulos de glándula salival menor evaluable (cada lóbulo separado quirúrgicamente)^{14,15}. Acorde con el consenso⁷ se deben obtener mínimo 4 lóbulos o 6 lóbulos si estos son pequeños (menor a 2 mm) o en su defecto en total se debe disponer de 8 mm² para su adecuado análisis.

Para la interpretación de la BGSM, se ha propuesto realizar varios cortes a los bloques de parafina de la muestra para mejorar la sensibilidad del diagnóstico, ya que una sola sección podría sobreestimar o subestimar el FS¹⁶. Por lo tanto, recomendamos realizar varios niveles en varias glándulas para evaluar de manera adecuada la totalidad de la muestra, si bien algunos expertos consideran realizar cortes adicionales solo en caso que el primer nivel no sea concluyente⁷. Morbini et al. demostraron que realizar 2 o más niveles a la biopsia mejora la especificidad en las biopsias con un FS ≥ 1 pero < 2 ¹⁶. Mientras que otros estudios no han mostrado diferencias en el FS realizando 2 o 3 niveles de 200 μm ^{17,18}.

La interpretación de FS debe ser realizada adyacente a los acinos de apariencia normal, con lóbulos o lobulillos sin dilatación ductal y que contengan no más de una proporción mínima de células plasmáticas, si bien existe discusión sobre la presencia de estas células, dada su posible participación dentro del curso natural de la enfermedad. El diagnóstico de la SLF se asigna cuando estos focos son la única inflamación presente en una muestra o la característica más prominente. El FS solo se proporciona cuando se realiza un diagnóstico de SLF y número total de focos en la muestra por el área total de la glándula y multiplicando el resultado por 4 (fig. 1), para dar el número de focos por 4 mm²¹⁴. Por encima de un FS de 10, los focos son típicamente confluentes y una puntuación arbitraria de 12 a menudo se aplica^{5,19}. Es de resaltar que un

FS ≥ 1 es interpretado como SS en el contexto de los criterios actuales, de la mano de la puntuación de los demás criterios para llegar a un diagnóstico definitivo.

En el contexto de un paciente con SS los hallazgos a evaluar y esperar son los mencionados anteriormente, sin embargo, hay que tener en cuenta diagnósticos diferenciales como sarcoidosis, procesos infecciosos o neoplasias. Otro diagnóstico diferencial que hay que considerar es la enfermedad relacionada con IgG4, la cual se caracteriza a nivel histopatológico por infiltrado linfoplasmocitario; en la glándula salival se ha asociado con formación de folículos linfoides, fibrosis estoriforme y flebitis obliterativa²⁰.

Hallazgos histopatológicos de la BGSM en el SS

En la BGSM se pueden observar los diferentes cambios que suceden en el transcurso de la enfermedad; en las etapas iniciales se destaca la presencia de infiltrado inflamatorio interlobulillar y periductal sin pérdida de la arquitectura. A lo largo del infiltrado inflamatorio crónico se observa alteración de la arquitectura, dado por la reducción del parénquima acinar e hiperplasia ductal^{5,21,22}. También se ha observado aumento de la angiogénesis²³ y acumulación de material hialino en la luz de ductos con alteración arquitectural y alrededor de vasos sanguíneos^{5,21}. También se pueden reconocer otros hallazgos como la formación de centros germinales (CG), atrofia acinar, fibrosis intersticial y dilatación ductal; estos hallazgos son relativamente frecuentes y se han asociado con la edad²⁴.

Llamas-Gutiérrez et al.²⁵ examinaron 74 BGSM, 63 con SS y 11 controles, observando diferencias estadísticamente

$$\text{Score de foco} = \frac{\text{Número de focos en la muestra}}{\text{Área de la muestra en mm}^2} \times 4$$

Figura 1 – Cálculo del Score de Foco (Focus Score).

FUNDACION HOSPITAL INFANTIL UNIVERSITARIO DE SAN JOSE
LABORATORIO DE PATOLOGIA

Caso No. 5512-19

Remitente Dr(a): Reumatólogo

Paciente: [Redacted] Edad: Años
Fecha de recibo: 22 - 09 - 2019 Reporte Emitido: 22 - 09 - 2017

INFORME DE PATOLOGÍA No 5512-19

C.C.: [Redacted] - HC: [Redacted] - REUMATOLOGIA

Material Recibido: Glándula salivar menor

Diagnóstico Clínico: Síndrome Sjögren

DESCRIPCIÓN MACROSCÓPICA:
En formol se reciben 5 fragmentos irregulares de tejido color pardo oscuro que en promedio miden 0.4 x 0.3 x 0.2 cm. Se procesa todo en un bloque.

DESCRIPCIÓN MICROSCÓPICA:
En los múltiples cortes se evidencian glándulas salivares con área total de 12 mm² en donde se observan 5 lóbulos con acinos serosos y mucosos con infiltrado inflamatorio linfoplasmocitario disperso entre los acinos con formación de 4 agregados de más de 50 linfocitos de localización periductal, en ductos de apariencia usual, para un score de foco de 1.16 por 4 mm de tejido en promedio. En algunos lobulos se observa fibrosis y dilatación ductal. No se observa adiposis.

DIAGNÓSTICO: GLANDULAS SALIVAR- BIOPSIA:
SIALADENITIS LINFOCÍTICA FOCAL
SCORE DE FOCO >1

Identificación general

Hallazgos macroscópicos

- Características
- Tamaño
- # Muestras recibidas
- Fijador en el que se recibe

Diagnóstico

- Presencia o no de Sialoadenitis focal linfocítica
- Score de Foco

Hallazgos microscópicos

- Área en mm²
- Lóbulos
- Características de los acinos
- # Agregados con ≥50 linfocitos y localización
- Cálculo score de foco por 4 mm
- Hallazgos particulares: Atrofia, adiposis, dilatación ductal, centros germinales, fibrosis

Figura 2 – Reporte de patología de la biopsia de glándula salivar menor y sus diferentes apartados.

significativas en el $FS \geq 1$ ($p=0,001$), atrofia acinar ($p=0,001$), linfocitos y células plasmáticas externos del FLS ($p=0,02$) y fibrosis estromal ($p=0,05$). Asimismo, se encontraron otras alteraciones histológicas que podrían estar presentes en pacientes con SS como la dilatación ductal (76%), hiperplasia del conducto (52%), infiltración grasa (49%), foco perivascular (32%), lesión linfoepitelial (27%), metaplasia oncocítica (17%), formación de CG (9,5%), y metaplasia ductal (5%). En nuestra experiencia del Hospital Infantil Universitario de San José de Bogotá, en 176 pacientes con sospecha de SS se reconoció que 70 pacientes tenían $FS \geq 1$ en 4 mm², de estos el 23% tenía lesión linfoepitelial, el 9% formación de CG, el 61% infiltración grasa, el 9% metaplasia oncocítica, el 14% metaplasia ductal, el 60% dilatación ductal y el 46% atrofia acinar. La presencia de $FS \geq 1$ se asoció con lesión linfoepitelial ($p < 0,0001$) y con linfocitos y células plasmáticas externos del FLS ($p=0,033$). De estos hallazgos, la edad se asoció estadísticamente con la infiltración grasa ($p=0,01$), dilatación ductal ($p=0,01$) y atrofia acinar ($p=0,01$)²⁶.

Reporte histopatológico

El reporte de patología se encuentra dividido en 4 apartados (fig. 2), el primero es la identificación del paciente, seguido de

los hallazgos macroscópicos, hallazgos microscópicos y por último el diagnóstico definitivo.

En la descripción macroscópica, el patólogo identifica el número de muestras de tejido que se reciben para su valoración; como se comentó previamente se deben obtener como mínimo de 3 a 5 lóbulos de glándula salivar menor evaluable (cada lóbulo separado quirúrgicamente)^{14,15}.

En los hallazgos microscópicos se debe enfatizar la presencia de SLF (fig. 3), sin embargo, también se puede reconocer formación de CG y hallazgos de SCNE como atrofia acinar, fibrosis intersticial y dilatación ductal. En algunos casos también se puede reconocer la BGSM sin ninguna alteración morfológica.

En el apartado del diagnóstico se puede consignar uno o varios, dependiendo de los hallazgos encontrados (tabla 3). Para el diagnóstico de SS se debe reconocer la presencia de $SLF \geq 1$. En un paciente con SS también se puede observar SLF asociado con hallazgos de SCNE. La presencia de SCNE no descarta ni confirma la presencia de SS, puede ser el estadio final de SS o puede ser secundario a otra entidad (edad, uso de medicamentos, otra enfermedad reumatológica, entre otros). El diagnóstico puede ser descriptivo, principalmente en aquellos casos en que el tejido no cumpla con el mínimo material evaluable, y esto conlleva una difícil interpretación por parte del reumatólogo.

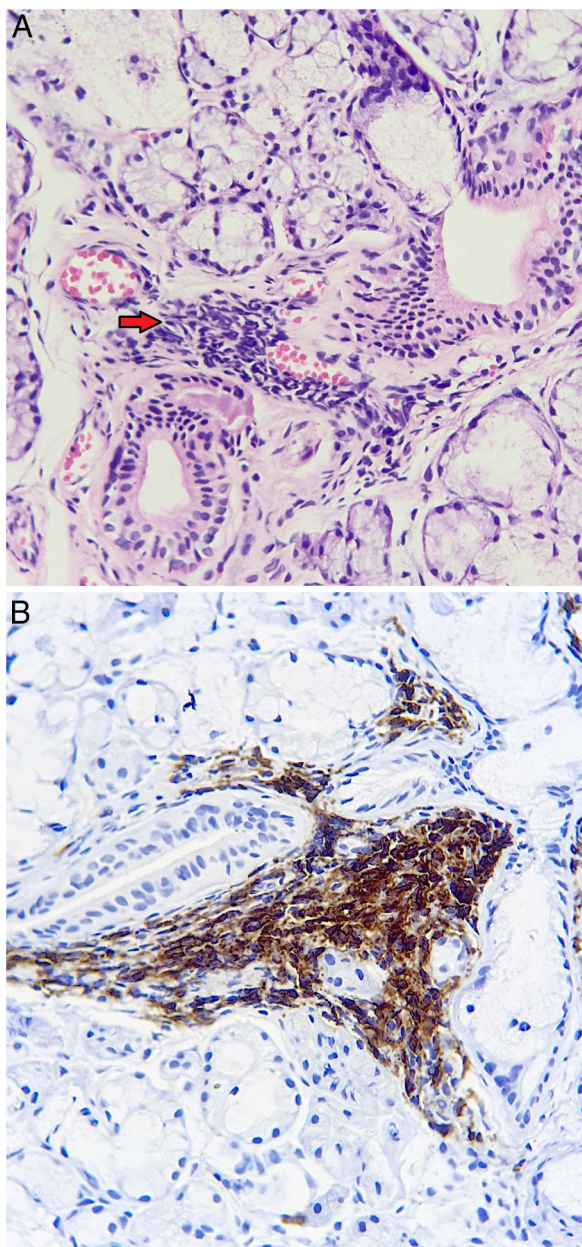


Figura 3 – Patología de glándula salival menor. Sialoadenitis linfocítica focal, agregado de más de 50 linfocitos (flecha), adyacente a acinos y un ducto de apariencia usual. A. Hematoxilina-eosina. B. Positividad de linfocitos para CD45 evaluado por inmunohistoquímica.

La BGSM como factor pronóstico

Además de su importancia en el diagnóstico del SS, la BGSM también podría ser útil en el contexto clínico ya que muchos de los hallazgos se han asociado con diferentes manifestaciones clínicas o serológicas^{27,28}.

El principal hallazgo histopatológico para el diagnóstico es el FS, el cual se ha asociado con mayor severidad de queratoconjuntivitis sicca⁹, niveles de autoanticuerpos (anti-Ro [SSA] / anti-La [SSB], factor reumatoide, anticuerpos antinucleares)

y disminución en el flujo salival no estimulado^{8,29,30}. A mayor FS disminuye el flujo salival no estimulado en el tiempo³¹. El FS también se ha asociado con el flujo salival estimulado^{19,31,32} y con la presencia de fibrosis y no de atrofia³². La presencia de $FS \geq 1$ ha sido útil para predecir los resultados adversos, tales como manifestaciones extraglandulares y el desarrollo de linfoma^{33,34}. Risselada et al. observaron que el $FS \geq 3$ tiene un valor predictivo para el desarrollo de linfomas no Hodgkiniano³⁴.

La presencia de CG se asocia con altos valores de FS³⁴, y al igual que este último es otro hallazgo histopatológico de gran importancia clínica, el cual debe ser reportado por parte del patólogo junto con el FS³⁵, debido a que la presencia de CG se asocia con mayor prevalencia de anticuerpos circulantes anti-Ro (SSA) / anti-La (SSB), factor reumatoide, mayor severidad de la enfermedad, mayor frecuencia de manifestaciones extraglandulares, hipergammaglobulinemia, y aumento de riesgo de linfomas B^{34,36-38}. Por otro lado, la presencia en los pacientes con formación de CG muestra diferentes expresiones del perfil de citoquinas^{33,39,40}.

Otras características histopatológicas con implicaciones clínicas son la infiltración de células linfoides, la atrofia y fibrosis; estas están correlacionadas con la disminución en la secreción del flujo salival^{32,41}, así como la dilatación ductal se ha asociado con cirrosis biliar primaria⁴². Del mismo modo se ha demostrado un incremento del flujo salival y una disminución del número de focos linfocitarios, secundario al tratamiento con abatacept⁴³.

La BGSM es una fuente importante de información para conocer el proceso patológico que sucede a nivel glandular y ofrece diferentes hallazgos histopatológicos que se han asociado como factor pronóstico en el contexto clínico (manifestaciones extraglandulares, aumento de los niveles de anticuerpos, mayor riesgo de linfoma y severidad de la enfermedad). Sin embargo, hasta el momento no se conoce con exactitud la importancia que puede tener la BGSM en el seguimiento de los pacientes con las diferentes terapias farmacológicas^{27,28}. Tres estudios han evaluado los cambios morfológicos con el uso de tratamiento biológico, 2 estudios con rituximab^{44,45} y uno con abatacept⁴³. En los 2 estudios con rituximab observaron cambios histopatológicos relevantes. Pijpe et al.⁴⁴ evaluaron la BGSM antes y después de 12 semanas con el medicamento, observando a nivel histopatológico reducción del infiltrado linfocítico, del número de CG (4 de 5 pacientes), y del número y del tamaño de sialoadenitis linfocitaria. Carubbi et al.⁴⁵ también observaron reducción en el FS (89,4% con $FS < 1$) y del número de CG (18 de 19 pacientes) utilizando rituximab durante 120 semanas. Mientras el estudio de Alder et al.⁴³ con abatacept durante 24 semanas no encontró diferencias en el FS, pero sí observaron reducción de linfocitos T FoxP3⁺ y del número de linfocitos B y T.

Conclusión

Los hallazgos de la BGSM son fundamentales para el diagnóstico y pronóstico del paciente con sospecha de SS, siendo esta uno de los criterios con mayor peso dentro de los criterios internacionales validados para el SS. La recomendación actual es realizar el diagnóstico de SS basado en el FS (fig. 1)

Tabla 4 – Recomendaciones para el procesamiento inicial de la glándula salival menor

Recomendación general	Manejo cuidadoso de las muestras de tejido para evitar artificios que alteren el análisis histológico.
Recomendaciones específicas	
Cantidad de lóbulos de glándulas salivales	Se deben obtener como mínimo de 3 a 5 lóbulos de glándula salival menor evaluable (cada lóbulo separado quirúrgicamente). Mínimo deben corresponder a un área de 8 mm ²
Maniobras a evitar	Se debe evitar maniobras de pinzamiento de las glándulas
Manejo inmediato luego de la extracción	Colocar inmediatamente después de la toma en la solución fijadora las glándulas salivales (esto evita lisis que altera el estudio histológico)
Solución fijadora a utilizar	Formol tamponado neutro al 10% (PH: 7,2-7,4) Es indispensable tamponar el formol ya que este proceso permite preservar satisfactoriamente la morfología
Recipiente a utilizar	En comunicación con los servicios de patología se puede obtener el mismo para tener disponibilidad en el servicio de reumatología El recipiente debe ser de material idealmente plástico o vidrio transparente, permitir la relación anotada de 1: 10 tejido:fijador, evitando tener una relación mayor del líquido fijador (formol tamponado) por tejido. En el caso de las glándulas salivales pueden ser crioviales o tubos que se utilizan para centrifugación de muestras. Si se van utilizar frascos que se usan regularmente para uroanálisis, se debe tener en cuenta la relación de tejido:fijador
Tiempo para envío	Las muestras se deben enviar máximo en 24 h y durante ese tiempo no requieren estar refrigeradas

teniendo en cuenta lo que se expuso anteriormente, por tal motivo no recomendamos realizar el diagnóstico de SS basado en la clasificación de Chisholm y Mason. En los casos en donde se encuentran agregados linfoides adyacentes a tejido alterado con cambios crónicos (atrofia acinar, fibrosis intersticial o dilatación ductal, sugerentes de SCNE), no se consideran dentro del cálculo del FS, ya que estos hallazgos impiden un cálculo adecuado; dichos hallazgos son frecuentes en la población general, pero también pueden coexistir en el SS (aproximadamente el 15% de los pacientes con anticuerpos anti-SSA/SSB en suero u otras características clínicas del SS mostrarán un patrón de lesión crónica no específica), lo cual ha sido motivo de controversia a nivel científico; si hay sospecha clínica de SS, puede ser útil considerar nueva biopsia para tratar de tomar muestras de lóbulos salivales no atróficos. Por todo lo anterior, la revisión de dichas características microscópicas por parte del clínico, brindarán una guía para evaluar a cada paciente en su contexto individual y así tomar la decisión adecuada.

Es importante unificar la forma de adquisición del tejido por parte de los reumatólogos; si bien no es el objetivo de esta revisión, la variabilidad en la toma del tejido y en su procesamiento inicial, pueden llevar a errores en la interpretación histológica (tabla 4).

Adicionalmente, recomendamos una adecuada comunicación entre el clínico y el patólogo para obtener una apropiada interpretación sobre el reporte histopatológico. En algunos casos en donde el reumatólogo tenga sospecha de SS y la BGSM sea negativa, se puede considerar realizar relectura de la BGSM con nuevos cortes al bloque de parafina⁴⁶.

Financiación

Este estudio no requirió recursos de financiamiento proporcionados por la Escuela de Medicina de la Fundación Universitaria de Ciencias de la Salud-FUCS y fue aprobado por Comité de Investigaciones de la Escuela de Medicina de la Fundación Universitaria de Ciencias de la Salud-FUCS.

Conflicto de intereses

Los autores declaran que no existe conflicto de intereses con respecto al tema y los resultados de este estudio.

BIBLIOGRAFÍA

- Shiboski CH, Shiboski SC, Seror R, Criswell LA, Labetoulle M, Lietman TM, et al. 2016 American College of Rheumatology/European League Against Rheumatism Classification Criteria for primary Sjögren's syndrome: A consensus and data-driven methodology involving three international patient cohorts. *Arthritis Rheumatol.* 2017;69:35–45, <http://dx.doi.org/10.1002/art.39859>.
- Chisholm DM, Mason DK. Labial salivary gland biopsy in Sjögren's disease. *J Clin Pathol.* 1968;21:656–60, <http://dx.doi.org/10.1136/jcp.21.5.656>.
- Tarpley TM, Anderson LG, White CL. Minor salivary gland involvement in Sjögren's syndrome. *Oral Surg Oral Med Oral Pathol.* 1974;37:64–74, [http://dx.doi.org/10.1016/0030-4220\(74\)90160-1](http://dx.doi.org/10.1016/0030-4220(74)90160-1).
- Le Charpentier Y, Auriol M, Boutin TH, le Naour G, Charlotte F, Agbo-Godeau S, et al. [Histopathologic lesions of the accessory salivary glands in Gougerot-Sjögren syndrome: Re-evaluation of the diagnostic criteria of Chisholm and Mason and of Chometter et al]. *Rev Stomatol Chir Maxillofac.* 1994;95:207–12.
- Greenspan JS, Daniels TE, Talal N, Sylvester RA. The histopathology of Sjögren's syndrome in labial salivary gland biopsies. *Oral Surg Oral Med Oral Pathol.* 1974;37:217–29, [http://dx.doi.org/10.1016/0030-4220\(74\)90417-4](http://dx.doi.org/10.1016/0030-4220(74)90417-4).
- Daniels TE, Silverman S, Michalski JP, Greenspan JS, Sylvester RA, Talal N. The oral component of Sjögren's syndrome. *Oral Surg Oral Med Oral Pathol.* 1975;39:875–85, [http://dx.doi.org/10.1016/0030-4220\(75\)90108-5](http://dx.doi.org/10.1016/0030-4220(75)90108-5).
- Fisher BA, Jonsson R, Daniels T, Bombardieri M, Brown RM, Morgan P, et al. Standardisation of labial salivary gland histopathology in clinical trials in primary Sjögren's syndrome. *Ann Rheum Dis.* 2017;76:1161–8, <http://dx.doi.org/10.1136/annrheumdis-2016-210448>.
- Daniels TE, Cox D, Shiboski CH, Schiødt M, Wu A, Lanfranchi H, et al. Associations between salivary gland histopathologic

- diagnoses and phenotypic features of Sjögren's syndrome among 1,726 registry participants. *Arthritis Rheum.* 2011;63:2021-30, <http://dx.doi.org/10.1002/art.30381>.
9. Daniels TE, Whitcher JP. Association of patterns of labial salivary gland inflammation with keratoconjunctivitis sicca: Analysis of 618 patients with suspected Sjogren's syndrome. *Arthritis Rheum.* 1994;37:869-77, <http://dx.doi.org/10.1002/art.1780370615>.
 10. Vitali C, Bombardieri S, Jonsson R, Moutsopoulos HM, Alexander EL, Carsons SE, et al. Classification criteria for Sjögren's syndrome: A revised version of the European criteria proposed by the American-European Consensus Group. *Ann Rheum Dis.* 2002;61:554-8, <http://dx.doi.org/10.1136/ard.61.6.554>.
 11. Shiboski SC, Shiboski CH, Criswell LA, Baer AN, Challacombe S, Lanfranchi H, et al. American College of Rheumatology classification criteria for Sjögren's syndrome: A data-driven, expert consensus approach in the Sjögren's International Collaborative Clinical Alliance cohort. *Arthritis Care Res (Hoboken).* 2012;64:475-87, <http://dx.doi.org/10.1002/acr.21591>.
 12. Radfar L, Kleiner DE, Fox PC, Pillemer SR. Prevalence and clinical significance of lymphocytic foci in minor salivary glands of healthy volunteers. *Arthritis Rheum.* 2002;47:520-4, <http://dx.doi.org/10.1002/art.10668>.
 13. Parra-Medina R, Molina C, González MJ. *Histopatología de la glándula salival menor.* En: Anaya JM, Sarmiento-Monroy JC, García-Carrasco M, editores. *Síndrome de Sjögren EDN Segunda edición.* Bogotá: Universidad del Rosario; 2017.
 14. Retzlaff KJ. *ACR Winter Rheumatology Symposium: The Search for Answers in Sjögren syndrome.* 2013.
 15. The Sjogren's International Collaborative Clinical Alliance (SICCA). Disponible en: <https://sicca-online.ucsf.edu/>
 16. Morbini P, Manzo A, Caporali R, Epis O, Villa C, Tinelli C, et al. Multilevel examination of minor salivary gland biopsy for Sjogren's syndrome significantly improves diagnostic performance of AECG classification criteria. *Arthritis Res Ther.* 2005;7:R343-8, <http://dx.doi.org/10.1186/ar1486>.
 17. Scardina GA, Spanó G, Carini F, Spicola M, Valenza V, Messina P, et al. Diagnostic evaluation of serial sections of labial salivary gland biopsies in Sjögren's syndrome. *Med Oral Patol Oral Cir Bucal.* 2007;12:E565-8.
 18. Kapsogeorgou EK, Christodoulou MI, Panagiotakos DB, Paikos S, Tassidou A, Tzioufas AG, et al. Minor salivary gland inflammatory lesions in Sjögren syndrome: Do they evolve? *J Rheumatol.* 2013;40:1566-71, <http://dx.doi.org/10.3899/jrheum.130256>.
 19. Daniels TE. Labial salivary gland biopsy in Sjögren's syndrome. Assessment as a diagnostic criterion in 362 suspected cases. *Arthritis Rheum.* 1984;27:147-56, <http://dx.doi.org/10.1002/art.1780270205>.
 20. Deshpande V, Zen Y, Chan JK, Yi EE, Sato Y, Yoshino T, et al. Consensus statement on the pathology of IgG4-related disease. *Mod Pathol.* 2012;25:1181-92, <http://dx.doi.org/10.1038/modpathol.2012.72>.
 21. González S, Aguilera S, Alliende C, Urzúa U, Quest AFG, Herrera L, et al. Alterations in type I hemidesmosome components suggestive of epigenetic control in the salivary glands of patients with Sjögren's syndrome. *Arthritis Rheum.* 2011;63:1106-15, <http://dx.doi.org/10.1002/art.30212>.
 22. Christodoulou MI, Kapsogeorgou EK, Moutsopoulos HM. Characteristics of the minor salivary gland infiltrates in Sjögren's syndrome. *J Autoimmun.* 2010;34:400-7, <http://dx.doi.org/10.1016/j.jaut.2009.10.004>.
 23. Sisto M, Lisi S, Ingrassia G, Lofrumento DD, D'Amore M, Ribatti D. Neovascularization is prominent in the chronic inflammatory lesions of Sjögren's syndrome. *Int J Exp Pathol.* 2014;95:131-7, <http://dx.doi.org/10.1111/iep.12061>.
 24. Scott J. Qualitative and quantitative observations on the histology of human labial salivary glands obtained post mortem. *J Biol Buccale.* 1980;8:187-200.
 25. Llamas-Gutiérrez FJ, Reyes E, Martínez B, Hernández-Molina G. Histopathological environment besides the focus score in Sjögren's syndrome. *Int J Rheum Dis.* 2014;17:898-903, <http://dx.doi.org/10.1111/1756-185X.12502>.
 26. Parra-Medina R, Polo JF, Molano-González N. Hallazgos histopatológicos de la biopsia de glándula salival menor en pacientes con sospecha de síndrome de Sjögren. XXXI Congreso Latinoamericano de Patología. 2017.
 27. Fisher BA, Brown RM, Bowman SJ, Barone F. A review of salivary gland histopathology in primary Sjögren's syndrome with a focus on its potential as a clinical trials biomarker. *Ann Rheum Dis.* 2015;74:1645-50, <http://dx.doi.org/10.1136/annrheumdis-2015-207499>.
 28. Barone F, Campos J, Bowman S, Fisher BA. The value of histopathological examination of salivary gland biopsies in diagnosis, prognosis and treatment of Sjögren's syndrome. *Swiss Med Wkly.* 2015;16:w14168, <http://dx.doi.org/10.4414/smw.2015.14168>.
 29. Dinerman H, Goldenberg DL, Felson DT. A prospective evaluation of 118 patients with the fibromyalgia syndrome: Prevalence of Raynaud's phenomenon, sicca symptoms, ANA, low complement, and Ig deposition at the dermal-epidermal junction. *J Rheumatol.* 1986;13:368-73.
 30. Rhodus NL, Friction J, Carlson P, Messner R. Oral symptoms associated with fibromyalgia syndrome. *J Rheumatol.* 2003;30:1841-5.
 31. Haldorsen K, Moen K, Jacobsen H, Jonsson R, Brun JG. Exocrine function in primary Sjögren syndrome: natural course and prognostic factors. *Ann Rheum Dis.* 2008;67:949-54, <http://dx.doi.org/10.1136/ard.2007.074203>.
 32. Bookman AAM, Shen H, Cook RJ, Bailey D, McComb RJ, Rutka JA, et al. Whole stimulated salivary flow: correlation with the pathology of inflammation and damage in minor salivary gland biopsy specimens from patients with primary Sjögren's syndrome but not patients with sicca. *Arthritis Rheum.* 2011;63:2014-20, <http://dx.doi.org/10.1002/art.30295>.
 33. Carubbi F, Alunno A, Cipriani P, Bartoloni E, Baldini C, Quartuccio L, et al. A retrospective, multicenter study evaluating the prognostic value of minor salivary gland histology in a large cohort of patients with primary Sjögren's syndrome. *Lupus.* 2015;24:315-20, <http://dx.doi.org/10.1177/0961203314554251>.
 34. Risselada AP, Looije MF, Kruijze AA, Bijlsma JWJ, van Roon JAG. The role of ectopic germinal centers in the immunopathology of primary Sjögren's syndrome: A systematic review. *Semin Arthritis Rheum.* 2013;42:368-76, <http://dx.doi.org/10.1016/j.semarthrit.2012.07.003>.
 35. Fox RI. The importance of minor salivary gland biopsy in prediction of lymphoma in Sjögren's syndrome: Should we be obtaining more information about prognosis from minor salivary gland samples? *Ann Rheum Dis.* 2011;70:1351-3, <http://dx.doi.org/10.1136/ard.2011.152751>.
 36. Theander E, Vasaitis L, Baecklund E, Nordmark G, Warfvinge G, Liedholm R, et al. Lymphoid organisation in labial salivary gland biopsies is a possible predictor for the development of malignant lymphoma in primary Sjögren's syndrome. *Ann Rheum Dis.* 2011;70:1363-8, <http://dx.doi.org/10.1136/ard.2010.144782>.
 37. Jonsson MV, Skarstein K, Jonsson R, Brun JG. Serological implications of germinal center-like structures in primary Sjögren's syndrome. *J Rheumatol.* 2007;34:9-2044.
 38. Barone F, Bombardieri M, Manzo A, Blades MC, Morgan PR, Challacombe SJ, et al. Association of CXCL13 and CCL21 expression with the progressive organization of

- lymphoid-like structures in Sjögren's syndrome. *Arthritis Rheum.* 2005;52:1773-84, <http://dx.doi.org/10.1002/art.21062>.
39. Le Pottier L, Devauchelle V, Fautrel A, Daridon C, Saraux A, Youinou P, et al. Ectopic germinal centers are rare in Sjögren's syndrome salivary glands and do not exclude autoreactive B cells. *J Immunol.* 2009;182:3540-7, <http://dx.doi.org/10.4049/jimmunol.0803588>.
40. Reksten TR, Jonsson MV, Szyszko EA, Brun JG, Jonsson R, Brokstad KA. Cytokine and autoantibody profiling related to histopathological features in primary Sjögren's syndrome. *Rheumatology (Oxford).* 2009;48:1102-6, <http://dx.doi.org/10.1093/rheumatology/kep149>.
41. Jonsson R, Kroneld U, Bäckman K, Magnusson B, Tarkowski A. Progression of sialadenitis in Sjögren's syndrome. *Br J Rheumatol.* 1993;32:578-81, <http://dx.doi.org/10.1093/rheumatology/32.7.578>.
42. Selmi C, Meroni PL, Gershwin ME. Primary biliary cirrhosis and Sjögren's syndrome: Autoimmune epithelitis. *J Autoimmun.* 2012;39:34-42, <http://dx.doi.org/10.1016/j.jaut.2011.11.005>.
43. Adler S, Körner M, Förger F, Huscher D, Caversaccio M-D, Villiger PM. Evaluation of histologic, serologic, and clinical changes in response to abatacept treatment of primary Sjögren's syndrome: a pilot study. *Arthritis Care Res (Hoboken).* 2013;65:1862-8, [10.1002/acr.22205](http://dx.doi.org/10.1002/acr.22205).
44. Pijpe J, Meijer JM, Bootsma H, Van Der Wal JE, Spijkervet FKL, Kallenberg CGM, et al. Clinical and histologic evidence of salivary gland restoration supports the efficacy of rituximab treatment in Sjögren's syndrome. *Arthritis Rheum.* 2009;60:3251-6, <http://dx.doi.org/10.1002/art.24903>.
45. Carubbi F, Cipriani P, Marrelli A, Benedetto P, Ruscitti P, Berardicurti O, et al. Efficacy and safety of rituximab treatment in early primary Sjögren's syndrome: A prospective, multi-center, follow-up study. *Arthritis Res Ther.* 2013;15:R172, [10.1186/ar4359](http://dx.doi.org/10.1186/ar4359).
46. Vivino FB, Gala I, Hermann GA. Change in final diagnosis on second evaluation of labial minor salivary gland biopsies. *J Rheumatol.* 2002;29:938-44.