



Informe de caso

Acropaquias: del signo a la enfermedad

Marina Corral-Forteza*, Maribel Iglesias-Sancho,
Javier García-Miguel y Montserrat Salleras-Redonnet

Servicio de Dermatología, Hospital Universitari Sagrat Cor, Barcelona, España



INFORMACIÓN DEL ARTÍCULO

Historia del artículo:

Recibido el 30 de octubre de 2019

Modificado el 7 de mayo de 2020

Aceptado el 13 de mayo de 2020

On-line el 19 de julio de 2020

Palabras clave:

Acropaquias

Hipocratismo digital

Neoplasias

Osteoartropatía hipertrófica

R E S U M E N

Las acropaquias, también llamadas dedos en palillo de tambor, se presentan como un aumento de la convexidad ungueal sobre una falange distal engrosada. Su origen es multifactorial, siendo la causa más frecuente las neoplasias, aunque también puede ser idiopático. Pueden encontrarse de forma aislada o formando parte de la osteoartropatía hipertrófica. La importancia de su diagnóstico radica en la alta frecuencia de enfermedad maligna subyacente, por lo que debe ser rápido y exhaustivo. Presentamos 2 casos de pacientes con acropaquias asociados a neoplasia subyacente.

© 2020 Asociación Colombiana de Reumatología. Publicado por Elsevier España, S.L.U.

Todos los derechos reservados.

Acropachy: From sign to disease

A B S T R A C T

Acropachy, also called clubbed fingers, presents as increased nail convexity over a thickened distal phalanx. Its origin is multifactorial, with the most frequent cause being neoplasms, although it can also be idiopathic. They can be found in isolation, or as part of hypertrophic osteoarthropathy. The importance of its diagnosis lies in the high frequency of underlying malignant pathology, so it must be rapid and comprehensive. Two cases are presented of patients with acropachy associated with underlying neoplasia.

© 2020 Asociación Colombiana de Reumatología. Published by Elsevier España, S.L.U. All rights reserved.

Keywords:

Acropachy

Digital hippocratism

Neoplasia

Hypertrophic osteoarthropathy

Introducción

Las acropaquias son un signo caracterizado por el aumento de la convexidad ungueal sobre una falange distal engrosada. Aunque puede ser unilateral, suele ser bilateral y

asintomático. Su origen es multifactorial, siendo la causa más frecuente las neoplasias, especialmente la de pulmón, pero también de causa infecciosa o vascular, y existen también casos idiopáticos. Presentamos 2 pacientes con acropaquias y posterior diagnóstico de neoplasia subyacente.

* Autor para correspondencia.

Correo electrónico: marinacf1990@gmail.com (M. Corral-Forteza).

<https://doi.org/10.1016/j.rcreu.2020.05.011>

0121-8123/© 2020 Asociación Colombiana de Reumatología. Publicado por Elsevier España, S.L.U. Todos los derechos reservados.

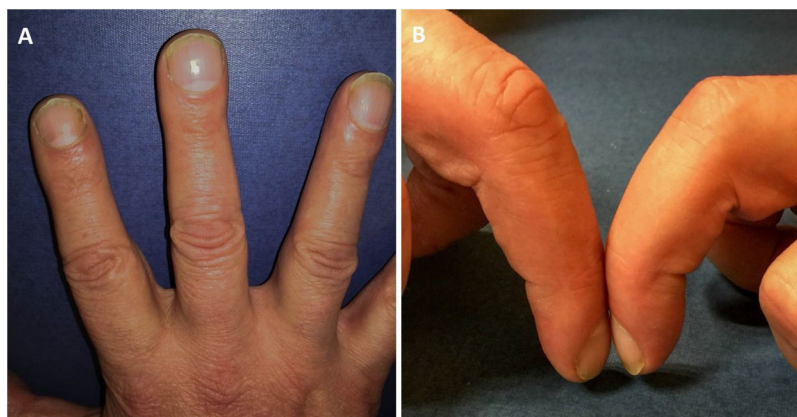

Figura 1 – A. Aumento de volumen de la falange distal. B. Pérdida de la ventana ungueal (signo de Schamroth).

Casos clínicos

El primer caso es el de un varón de 55 años que consultaba a reumatología por gonalgia bilateral, que se orientó como mecánica. Durante la exploración se observaron acropaquias en ambas manos que no había evidenciado (fig. 1 A). El paciente reportaba dolor leve en los pulpejos de las manos y asociaba pérdida importante de peso. Se solicitó analítica de sangre, y esta mostró un ligero aumento de la VSG, y TC cerebral, torácica, abdominal y pélvica en la que se observaron adenopatías mediastínicas y engrosamiento mural del esófago, cuya biopsia confirmó el diagnóstico de neoplasia esofágica.

El segundo caso era el de un varón de 51 años, fumador, que consultaba por tiña pedis. Durante la visita se observó, de forma casual, un discreto aumento de volumen en las falanges distales de ambas manos y pérdida de la ventana ungueal (signo de Schamroth) (fig. 1 B). Se solicitó analítica en la que destacaba elevación de marcador tumoral CEA; la sangre oculta en heces fue positiva, por lo que se realizó colonoscopia y biopsia, tras lo cual se confirmó el diagnóstico de neoplasia rectal.

Discusión

Las acropaquias, también conocidas como hipocratismo digital, dedos en palillo de tambor o uñas en vidrio de reloj, tienen un origen multifactorial y su etiopatogenia no está bien definida. Existen varias hipótesis superpuestas¹: la teoría humoral (más aceptada), la teoría de la hipoxia y la teoría neurogénica, las cuales conducen al aumento de la producción de factores de crecimiento (VEGF y PDGF) que provocan una sobreproducción de tejido blando y óseo. De este modo se forman las acropaquias.

Se pueden presentar de forma aislada o asociadas a osteoartropatía hipertrófica, enfermedad adquirida o hereditaria caracterizada por la tríada de acropaquias, periostosis de huesos largos y sinovitis.

En cuanto a su etiología², en la mayoría existe una causa subyacente (tabla 1). En las formas de presentación unilateral se debe descartar la presencia de ductus arterioso persistente,

Tabla 1 – Etiología de las acropaquias

Bilateral	Pulmonar	Carcinoma broncogénico Mesotelioma Fibrosis quística Bronquiectasias Asbestosis Fibrosis pulmonar idiopática
	Cardíaca	Cardiopatías cianosantes
	Digestiva	Enfermedad inflamatoria intestinal Celiaquía Hepatopatía Neoplasia gástrica Neoplasia esofágica
	Infecciosa	Tuberculosis Endocarditis infecciosa VIH Parasitosis crónica
	Miscelánea	Idiopática Enfermedad tiroidea Hereditario/congénito Linfoma Abuso laxante Lupus eritematoso
Unilateral		Ductus arterioso persistente Lesiones vasculares: fístula arteriovenosa, aneurismas... Hemiplejía

lesiones vasculares o hemiplejía. En los casos bilaterales la causa más frecuente es la enfermedad pulmonar y especialmente de origen maligno. El cáncer de pulmón constituye la causa más frecuente de acropaquias, en el que dicho signo se presenta con una incidencia del 5-17% de los casos. Aunque en algunas publicaciones se ha atribuido la causa de las acropaquias a la enfermedad pulmonar obstructiva crónica, esta no justifica la presencia de dicho hallazgo, por lo que se debería descartar otra enfermedad subyacente. Otras causas de acropaquias bilaterales son la enfermedad inflamatoria

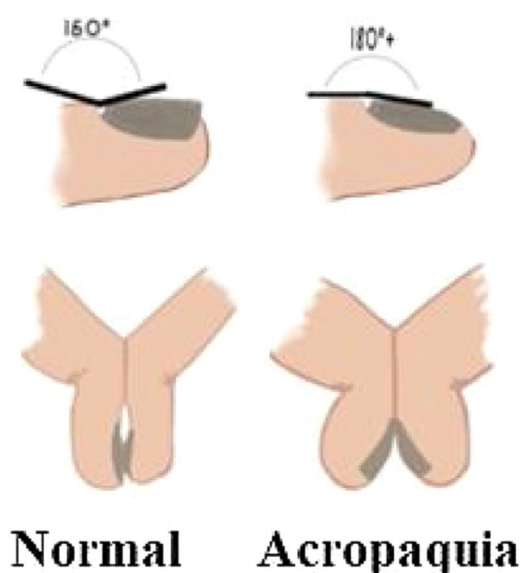


Figura 2 – Arriba: signo de Lovibond, ángulo que se crea entre la piel proximal a la cutícula y el lecho ungueal, que es patológico cuando es $> 180^\circ$. Abajo: signo de Schamroth, que es la pérdida de la ventana formada entre el lecho ungueal de 2 dedos contrapuestos.

intestinal, causas infecciosas como la tuberculosis o el VIH o enfermedades tiroideas, entre otras.

Su diagnóstico clínico se lleva a cabo midiendo el ángulo de Lovibond (ángulo que se crea entre la piel proximal a la cutícula y el lecho ungueal, que es patológico cuando es $> 180^\circ$) y el signo de Schamroth (que es la pérdida de la ventana formada entre el lecho ungueal de 2 dedos contrapuestos) (fig. 2). En caso de dudas diagnósticas la ecografía puede ser de gran utilidad³.

Existen diferentes grados o estadios de las acropaquias⁴: grado 1) eritema periungueal y ablandamiento del lecho ungueal; grado 2) incremento en el ángulo normal entre el lecho ungueal y el pliegue ungueal proximal; grado 3) aumento de la convexidad ungueal; grado 4) aumento del grosor de la falange distal, con lo que la articulación interfalángica distal puede volverse hiperextensible (apariencia de acropaquias); y grado 5) coloración brillante o en vidrio esmerilado de la uña y la piel adyacente. A pesar de que estos grados no tienen un significado clínico, sí que nos permitirán su identificación precoz.

Una vez realizado el diagnóstico de acropaquias se debe valorar inicialmente si son unilaterales, y así realizar una RMN para descartar lesiones vasculares, o bien bilaterales. En este último grupo, si se presentan de forma aislada, se debería iniciar el estudio mediante una radiografía o una TC de tórax y marcadores tumorales, para detectar enfermedad maligna subyacente, mientras que si se presentan con sinovitis

deberíamos solicitar una radiografía y una ecografía en los dedos afectados para el diagnóstico de OAH. Si tras este estudio inicial no se encuentra causa para los dedos en palillo de tambor, se deberían solicitar otras pruebas complementarias según la historia clínica del paciente, antes de poder asegurar que se trata de un origen idiopático (material suplementario).

El diagnóstico diferencial incluye el *pseudoclubbing*⁵ (con causas como el hemangioma subungueal, sarcoidosis, esclerodermia limitada o hiperparatiroidismo secundario a insuficiencia con acroosteólisis), la paroniquia crónica y el encondroma de la falange distal o de la dactilitis. Para ello, la historia clínica será de vital importancia, junto con los hallazgos físicos asociados y las pruebas complementarias.

En cuanto a su tratamiento, hasta la fecha no existen opciones terapéuticas específicas para las acropaquias, aunque estas suelen remitir tras la curación de la enfermedad subyacente si existe.

Conclusiones

Destacamos la importancia de reconocer de forma temprana las acropaquias para un estudio rápido y exhaustivo de enfermedad maligna subyacente, como en nuestros casos.

Conflicto de intereses

Los autores declaran no tener ningún conflicto de intereses

Anexo. Material adicional

Se puede consultar material adicional a este artículo en su versión electrónica disponible en [doi:10.1016/j.rcreu.2020.05.011](https://doi.org/10.1016/j.rcreu.2020.05.011).

BIBLIOGRAFÍA

- Dubrey S, Pal S, Singh S, Karagiannis G. Digital clubbing: Forms, associations and pathophysiology. *Br J Hosp Med*. 2016;77:403–8, <http://dx.doi.org/10.12968/hmed.2016.77.7.403>.
- Spicknall KE, Zirwas MJ, English JC. Clubbing: An update on diagnosis, differential diagnosis, pathophysiology, and clinical relevance. *J Am Acad Dermatol*. 2005;52:1020–8, <http://dx.doi.org/10.1016/j.jaad.2005.01.006>.
- Roy HS, Wang Z, Ran H, Song W, Zheng Y. Diagnosis of digital clubbing by high-frequency ultrasound imaging. *Int J Dermatol*. 2013;52:1–5, <http://dx.doi.org/10.1111/j.1365-4632.2012.05596.x>.
- Sarkar M, Mahesh DM, Madabhavi I. Digital clubbing. *Lung India Off Organ Indian Chest Soc*. 2012;29:354–62, <http://dx.doi.org/10.4103/0970-2113.102824>.
- Santiago MB, Lima I, Feitosa ACR, de Souza Braz A, Miranda LGA. Pseudoclubbing: Is it different from clubbing? *Semin Arthritis Rheum*. 2009;38:452–7, <http://dx.doi.org/10.1016/j.semarthrit.2008.01.018>.