

Informe de caso

Pseudoobstrucción intestinal, una infrecuente manifestación del lupus: reporte de caso



Santiago Escalante-Pérez^a, Sebastián Guerra-Zarama^b, Andrés Chavarriaga-Restrepo^c,
Andrés Echeverri-García^d, Javier Márquez-Hernández^d
y Luis Fernando Pinto-Peñaranda^{d,*}

^a Facultad de Medicina, Universidad El Bosque, Bogotá, Colombia

^b Residencia de Medicina Interna, Universidad CES, Medellín, Colombia

^c Residencia de Reumatología, Universidad Pontificia Bolivariana, Medellín, Colombia

^d Sección de Reumatología, Hospital Pablo Tobón Uribe, Medellín, Colombia

INFORMACIÓN DEL ARTÍCULO

Historia del artículo:

Recibido el 26 de noviembre de 2020

Aceptado el 7 de abril de 2021

On-line el 15 de julio de 2021

Palabras clave:

Lupus eritematoso sistémico

Pseudoobstrucción intestinal

Dolor abdominal

Miopatía visceral

R E S U M E N

El compromiso gastrointestinal en lupus eritematoso sistémico (LES) ha sido reportado hasta en un 50%, generalmente secundario a los efectos adversos del tratamiento. La pseudoobstrucción intestinal es causada por hipomotilidad relacionada con una propulsión inefectiva. Se presenta el caso de una paciente de 51 años, con obstrucción intestinal por sospecha de bridas, que fue llevada a manejo quirúrgico y tuvo una evolución clínica estacionaria. La tomografía de control documentó dilatación de asas e hidroureteronefrosis bilateral, en tanto que los paraclínicos mostraron actividad lúpica. Se manejó como una pseudoobstrucción intestinal por LES con resolución del cuadro. La alta sospecha diagnóstica favorece el tratamiento oportuno y la disminución de las complicaciones.

© 2021 Publicado por Elsevier España, S.L.U. en nombre de Asociación Colombiana de Reumatología.

Pseudo-obstruction, an infrequent Lupus manifestation: A case report

A B S T R A C T

Gastrointestinal involvement in SLE has been reported in up to 50%, generally secondary to the adverse effects of treatment. Intestinal pseudo-obstruction is caused by hypomotility related to ineffective propulsion. The case of a 51-year-old patient with intestinal obstruction is presented. She was taken to surgical management due to suspicion of adhesions, with a stationary clinical course; the control tomography documented loop dilation and bilateral hidroureteronefrosis, associated with markers of lupus activity. It was managed as an

Keywords:

Systemic Lupus Erythematosus

Intestinal Pseudo-Obstruction

Abdominal Pain

Visceral Myopathy

* Autor para correspondencia.

Correos electrónicos: pintolf2404@gmail.com, pintolf2404@gmail.com (L.F. Pinto-Peñaranda).

<https://doi.org/10.1016/j.rcreu.2021.04.009>

0121-8123/© 2021 Publicado por Elsevier España, S.L.U. en nombre de Asociación Colombiana de Reumatología.

intestinal pseudo-obstruction due to SLE with resolution of her symptoms. High diagnostic suspicion results in timely treatment and the reduction of complications.

© 2021 Published by Elsevier España, S.L.U. on behalf of Asociación Colombiana de Reumatología.

Introducción

El lupus eritematoso sistémico (LES) es una enfermedad autoinmune del tejido conectivo que presenta una amplia gama de manifestaciones sistémicas, entre ellas las gastrointestinales que pueden observarse hasta en el 50% de los casos^{1,2}; la mayoría de estas manifestaciones se atribuye a efectos adversos de los medicamentos^{3,4}. Aquellas que se consideran relacionadas con la enfermedad son más raras y entre ellas encontramos la pseudoobstrucción intestinal, entidad que se asocia frecuentemente con alteraciones en las vías urinarias^{1,5,6}. Se describe el caso de una paciente con LES de larga data que consulta por cuadro de vómito postprandial y distensión abdominal de varios meses de evolución. Inicialmente, se manejó como obstrucción intestinal por bridas y, posteriormente, se diagnosticó pseudoobstrucción intestinal por lupus.

Reporte de caso

Paciente femenina de 51 años con diagnóstico de LES desde los 17 años, con compromiso cutáneo y de serosas (pericarditis y pleuritis recurrente que requirió pleurodesis), que recibía manejo con prednisolona 5 mg/día, sin seguimiento por reumatología. La paciente consultó por cuadro de ocho meses de duración, de pérdida de peso aproximada de 30 kg, diarrea crónica no disintérica ni litérica, distensión abdominal, vómito postprandial, astenia y adinamia. En los 15 días previos a la consulta presentó aumento de la mencionada distensión, náuseas y vómito 30 minutos después de las comidas, así como dolor abdominal generalizado. El grupo de cirugía la manejó como una obstrucción intestinal puesto que la tomografía contrastada de abdomen mostró dilatación de todas las asas del intestino delgado, sin signos de sufrimiento hasta el íleon terminal, el cual se encontraba colapsado junto con el ciego.

Se plantearon los diagnósticos de bridas congénitas, ya que la paciente no tenía antecedente de cirugía abdominal o estenosis intestinal por vasculitis. En la laparotomía exploratoria se documentaron múltiples bridas que se liberaron, sin embargo, no hubo respuesta clínica favorable. La tomografía contrastada de abdomen de control, solicitada con fase de excreción del contraste para una adecuada evaluación de tracto urinario, mostró persistencia de la dilatación de asas intestinales e hidroureteronefrosis bilateral asociada con cambios inflamatorios de la vejiga (figs. 1 y 2), por lo cual se sospechó pseudoobstrucción intestinal por LES.

Los estudios de laboratorio fueron compatibles con actividad lúpica: hipocomplementemia, linfopenia y antiDNA positivo, sin compromiso renal (tabla 1). Adicionalmente, al ingreso, se presentó hipocalcemia, pero durante la hospitalización se instauró la reposición de potasio, y al quinto día se lograron unos valores normales, aunque la sintomatología persistía (tabla 2). Se inició inmunosupresión con pulsos de metilprednisolona y ciclofosfamida 500 mg/m², después de lo cual la paciente presentó mejoría de sus síntomas, desapareciendo el vómito, la diarrea y la distensión abdominal. Se consideró que las bridas descritas en el procedimiento quirúrgico fueron secundarias, si bien no había antecedentes reportados, posiblemente se trató de episodios de serositis subclínica.

Discusión

Se presenta un caso de pseudoobstrucción intestinal por LES en una paciente que debutó con diarrea, distensión abdominal, pérdida de peso y vómito incoercible. Las manifestaciones gastrointestinales pueden llegar a ser tan frecuentes como en el 50% de los pacientes^{1,2}, en su mayoría relacionadas con efectos adversos de los medicamentos o complicaciones infecciosas asociadas con la inmunosupresión, pero se han descrito cada vez más casos vinculados a la enfermedad de base⁴.

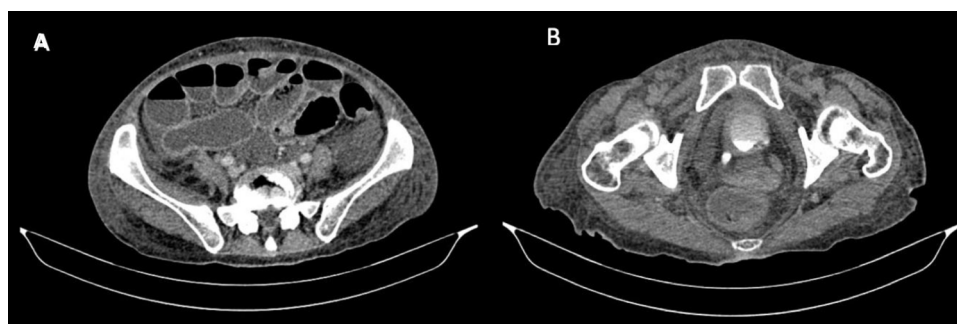


Figura 1 – A) Se observa dilatación de intestino delgado con niveles hidroaéreos, sin signo de halo. B) Pared vesical engrosada con cambios inflamatorios.

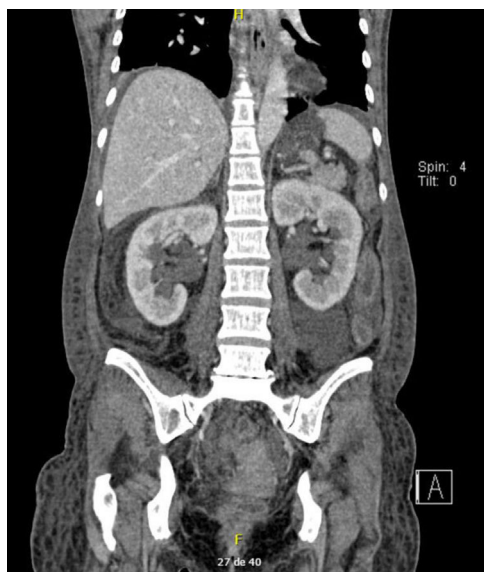


Figura 2 – Se observa dilatación de uréteres de forma bilateral.

El compromiso del tracto gastrointestinal en el LES es variable y puede implicar desde la boca hasta el recto, siendo más frecuente la afección de las mucosas, en especial la oral². Siguiendo a estas, las manifestaciones descritas con mayor frecuencia en la literatura son la enteropatía perdedora de proteínas, el compromiso hepático, la pancreatitis y la pseudoobstrucción intestinal (tabla 3)^{2,7}.

La pseudoobstrucción intestinal se define como un proceso de hipomotilidad intestinal relacionado con una propulsión inefectiva, que produce los síntomas clásicos de la obstrucción intestinal, pero sin una causa anatómica que lo explique^{1,8}.

Los síntomas de este cuadro suelen ser postprandiales, inician de forma aguda y son motivo de consulta por urgencias de forma temprana; sin embargo, se ha reportado una duración de estos de tres días a tres años, con posibilidad de que haya obstrucción intestinal crónica, desnutrición y pérdida de peso^{1,6,7}.

En la revisión sistemática más grande realizada hasta el momento, publicada en el 2017, la cual incluyó a 150 pacientes con obstrucción intestinal, se reportaron como síntomas más frecuentes la presencia de dolor abdominal (85%), náuseas y vómito (82%), siendo menos frecuentes la distensión abdominal (62%), la diarrea y el estreñimiento⁷. En otros reportes de caso se informan frecuencias similares de los síntomas, siendo siempre más prevalente el dolor abdominal⁹.

Además de los síntomas relacionados con la pseudoobstrucción intestinal, se describe el síndrome de dismotilidad muscular visceral, que se presenta en 3/4 de los pacientes, en el cual se observa hidroureteronefrosis y dilatación del tracto biliar, lo que produce síntomas relacionados con una cistitis intersticial^{1,4,6,7}.

Tabla 1 – Paraclínicos iniciales y perfil inmunológico

Paraclínicos	Valor	Valor de referencia
ALT	14 U/L	0-55
AST	20 U/L	5-34
Bilirrubina total	0,24 mg/dL	0,2-1,2
Bilirrubina directa	0,06 mg/dL	0,1-0,5
Calcio	7,4 mg/dL	8,4-10,2
Sodio	131 mmol/L	136-145
Potasio	2,94 mmol/L	3,5-5,1
Magnesio	1,66 mg/dL	1,6-2,6
Albumina	2 g/dL	3,5-5
Creatinina	0,57 mg/dL	0,6-1,1
BUN	15,5 mg/dL	9,8-20,1
Proteína C reactiva	3,01 mg/dL	0,01-0,82
Eritrosedimentación	3,01 mm/h	0-20
Hemoglobina	10,3 g/dL	12-15
Volumen corpuscular medio	77 fl	80-98
Leucocitos	3.700 mm ³	4.500-11.000
Neutrófilos	2.500 mm ³	1.500-6.600
Linfocitos	600 mm ³	1.500-3.500
Plaquetas	239.000 mm ³	150.000-450.000
C3	52 mg/dL	83-193
C4	9 mg/dL	15-45
Proteínas en orina 24 horas	0,7 g/24 horas	
Perfil inmunológico		
ANTI DNA	1:320	
ANTI RNP	155 - Positivo	Menor de 15
ANTI Sm	26,5 - Positivo	Menor de 15
Anti Ro	5,2 - Negativo	Menor de 15
Anti La	2,7 - Negativo	Menor de 15

La patogénesis de la pseudoobstrucción intestinal aún no está completamente esclarecida, se han descrito procesos relacionados con compromiso del músculo liso visceral, los nervios entéricos, el sistema nervioso autónomo y vasculitis de la pared intestinal^{2,4,6,10}. Los estudios histopatológicos realizados han hecho hallazgos más frecuentes en el intestino delgado, tales como compromiso principalmente de la capa muscular, con presencia de edema e inflamación intestinal, infiltración de células inflamatorias, predominantemente por eosinófilos, necrosis de los miocitos relacionada con la inflamación subyacente, atrofia y fibrosis^{4,11,12}. Estos hallazgos sugieren que el proceso fisiopatológico podría tener como blanco primario el miocito, más que estar relacionado con vasculitis por LES^{11,13}.

El diagnóstico de pseudoobstrucción intestinal está fundamentado la clínica y en los antecedentes, ya que generalmente ocurre en pacientes con diagnóstico previo de LES, aunque con menor frecuencia puede aparecer en el debut de la enfermedad². Siempre se debe evaluar la actividad lúpica, siendo la asociación más frecuente el compromiso hematológico, el cual se presenta en el 75% de los casos⁷.

La radiografía de abdomen en bipedestación suele ser la primera ayuda diagnóstica en la que se evidencian los sig-

Tabla 2 – Evolución valores de potasio durante la hospitalización

	Ingreso	Día 2	Día 3	Día 4	Día 5	Día 14
Potasio	2,94 mmol/L	2,83 mmol/L	3,02 mmol/L	3,31 mmol/L	3,83 mmol/L	4,81 mmol/L

Tabla 3 – Manifestaciones gastrointestinales en LES

Manifestación	Prevalencia
Enteropatía perdedora de proteínas	60%
Hepatitis lúpica	30%
Pancreatitis	23%
Pseudoobstrucción intestinal	53-69%
Enteritis lúpica	0,2-5,8%, reportes hasta 47%

nos clásicos de obstrucción intestinal, como la dilatación de asas y niveles hidroaéreos^{5,12}. La tomografía de abdomen contrastada permite definir la ausencia de una causa anatómica que se relacione con el cuadro y confirma la presencia de dilatación de asas, engrosamiento de la pared y, si están presentes, hidroureteronefrosis y dilatación del tracto biliar⁶. Los paraclínicos solicitados deben ser los mismos usados como abordaje del paciente con lupus, en búsqueda de actividad y compromiso de órgano, dado que no se ha encontrado un anticuerpo específicamente asociado con la pseudoobstrucción intestinal, aunque se ha observado una alta prevalencia de antiRo/SSA y, en algunos reportes, antiLa/SSB^{7,10,12,14}. En la paciente que se reporta estos anticuerpos fueron negativos.

El tratamiento en estos pacientes se ha basado en medidas de soporte e inmunosupresión. Por una parte, el manejo sintomático incluye procinéticos, descompresión abdominal con sonda nasogástrica y nutrición parenteral total, en caso de ser necesaria, especialmente en aquellos pacientes con obstrucción crónica^{4,6,7}. En algunos casos, se ha planteado el uso de terapia antibiótica de amplio espectro como parte del manejo, esto en pro de evitar el riesgo de sobrecrecimiento bacteriano^{4,6}. Con respecto al manejo inmunosupresor, el que ha sido más utilizado y ha mostrado lograr remisión en casos aislados, son los pulsos de metilprednisolona seguidos de prednisolona oral, asociado con ciclofosfamida; también se ha demostrado respuesta con azatioprina, ciclosporina A y tacrolimus^{2,4,7,9}.

El pronóstico en general es favorable, con tasas de respuesta hasta del 93%, una remisión sostenida hasta del 76%⁷ y mayor recaída de los pacientes que fueron llevados inicialmente a manejo quirúrgico o con retraso en el diagnóstico^{9,14}. La mortalidad oscila entre 6,99 y 18%, especialmente por infecciones, hemorragia cerebral o meníngea, o con relación al compromiso lúpico de otros órganos^{1,4,7}.

En conclusión, se presenta el caso de una paciente que debutó con distensión abdominal, múltiples episodios de vómito, diarrea y pérdida de peso, a quien se le diagnosticó pseudoobstrucción intestinal secundaria al LES de base y que tuvo respuesta favorable al tratamiento inmunosupresor y de soporte. Esta entidad, que es rara y de la cual se han publicado pocos casos, es importante reconocerla para la administración de un tratamiento adecuado y oportuno.

Responsabilidades éticas

Los autores declaran que para esta investigación no se han realizado experimentos en seres humanos ni en animales. Asimismo, hacen saber que en este artículo no aparecen datos de los pacientes y que todos ellos firmaron el *habeas data* al ingreso al hospital.

Conflicto de intereses

Los autores declaran no tener ningún conflicto de intereses.

BIBLIOGRAFÍA

- Jin P, Ji X, Zhi H, Song X, Du H, Zhang K, et al. A review of 42 cases of intestinal pseudo-obstruction in patients with systemic lupus erythematosus based on case reports. *Hum Immunol.* 2015;76:695-700, <http://dx.doi.org/10.1016/j.humimm.2015.09.022>.
- Chng H, Tan B, Teh C, Lian T. Major gastrointestinal manifestations in lupus patients in Asia: lupus enteritis, intestinal pseudo-obstruction, and protein-losing gastroenteropathy. *Lupus.* 2010;19:1404-13, <http://dx.doi.org/10.1177/0961203310374337>.
- Takeo M, Ishigatsubo Y. Intestinal manifestations in systemic lupus erythematosus. *Intern Med.* 2006;45:41-2, <http://dx.doi.org/10.2169/internalmedicine.45.0136>.
- Tian XP. Gastrointestinal involvement in systemic lupus erythematosus: Insight into pathogenesis, diagnosis and treatment. *World J Gastroenterol.* 2010;16:2971, <http://dx.doi.org/10.3748/wjg.v16.i24.2971>.
- Park FD, Lee JK, Madduri GD, Ghosh P. Generalized megaviscera of lupus: refractory intestinal pseudo-obstruction, ureterohydronephrosis and megacholedochus. *World J Gastroenterol.* 2009;15:3555, <http://dx.doi.org/10.3748/wjg.15.3555>.
- Chen YQ, Xue Q, Wang NS. Visceral muscle dysmotility syndrome in systemic lupus erythematosus: case report and review of the literature. *Rheumatol Int.* 2012;32:1701-3, <http://dx.doi.org/10.1007/s00296-011-1856-4>.
- Li Z, Xu D, Wang Z, Wang Y, Zhang S, Li M, et al. Gastrointestinal system involvement in systemic lupus erythematosus. *Lupus.* 2017;26:1127-38, <http://dx.doi.org/10.1177/0961203317707825>.
- Nguyen H, Khanna N. Intestinal pseudo-obstruction as a presenting manifestation of systemic lupus erythematosus: case report and review of the literature. *South Med J.* 2004;97:186-9, <http://dx.doi.org/10.1097/01.SMJ.0000087197.59817.AF>.
- Wang J, Liu G, Liu T, Wei J. Intestinal pseudo-obstruction in systemic lupus erythematosus: a case report and review of the literature. *Medicine (Baltimore).* 2014;93:e248, <http://dx.doi.org/10.1097/MD.0000000000000248>.
- Khairullah S, Jasmin R, Yahya F, Cheah T, Ng C, Sockalingam S. Chronic intestinal pseudo-obstruction: a rare first manifestation of systemic lupus erythematosus. *Lupus.* 2013;22:957-60, <http://dx.doi.org/10.1177/0961203313492873>.
- Adler BL, Timlin H, Birnbaum J. Lupus intestinal pseudo-obstruction and hydronephrosis: case report. *Medicine (Baltimore).* 2019;98:e16178, <http://dx.doi.org/10.1097/MD.00000000000016178>.
- Zhang J, Fang M, Wang Y, Mao J, Sun X. Intestinal pseudo-obstruction syndrome in systemic lupus erythematosus. *Lupus.* 2011;20:1324-8, <http://dx.doi.org/10.1177/0961203311405702>.
- Yang C, Chen S, Gaut JP, Dehner LP. Smooth-muscle myopathy in systemic lupus erythematosus presenting with intestinal pseudo-obstruction. *Am J Gastroenterol.* 2016;111:1501-2, <http://dx.doi.org/10.1038/ajg.2016.328>.
- Mok M, Wong RWS, Lau CS. Intestinal pseudo-obstruction in systemic lupus erythematosus: an uncommon but important clinical manifestation. *Lupus.* 2000;9:11-8, <http://dx.doi.org/10.1177/09612033000900104>.