

# Disección ganglionar de cuello: conceptos actuales

## Dissection of Neck Nodes: Current Concepts

Enrique Cadena<sup>1,3</sup>, Álvaro Sanabria<sup>2,4</sup>

1 Grupo Cirugía de Cabeza y Cuello, Instituto Nacional de Cancerología, Bogotá D.C., Colombia

2 Cirugía de Cabeza y Cuello, Fundación Abood Shaio, Bogotá D.C., Colombia

3. Unidad de Otorrinolaringología, Universidad Nacional de Colombia; Bogotá D.C., Colombia

4. Facultad de Medicina, Universidad de la Sabana, Bogotá D.C., Colombia

## Resumen

Clásicamente se ha descrito que la presencia de metástasis a los ganglios linfáticos del cuello es un factor pronóstico en contra de los pacientes que sufren tumores en esta área del cuerpo. Por tal razón, es importante tener en cuenta durante su evaluación el patrón de drenaje de los sitios anatómicos, al igual que los factores que predisponen a metástasis, para poder definir de forma adecuada el tratamiento del primario, así como el de los relevos ganglionares del cuello. En el presente artículo se describen los niveles del cuello, los patrones de diseminación linfática, los factores de riesgo de metástasis y los tipos de disecciones de cuello, con el fin de aclarar y actualizar conceptos en este tema, para que sea de utilidad en el manejo de pacientes con patología tumoral de cabeza y cuello.

**Palabras clave:** Disección de cuello, carcinoma, células escamosas, neoplasias de cabeza y cuello, Biopsia del ganglio linfático centinela.

## Abstract

Metastasis in the lymphatic ganglia of the neck has classically been deemed an unfavorable prognostic factor for patients with tumors in that part of the body. Therefore, in order to adequately define primary treatment it is important that during evaluation drainage pattern in anatomical sites be taken into account, along with factors which predispose metastasis, as well as the ganglionic changes in the neck. In this article descriptions are provided of neck level, lymphatic dissemination patterns, metastatic risk factors, and types of neck dissection in order to clarify and update concepts, thus making them applicable to patients with head and neck tumors.

**Key words:** Neck Dissection, Squamous Cell Carcinoma; Head and Neck Neoplasms, Sentinel Lymph Node Biopsy.

Correspondencia:

Enrique Cadena, calle 91 No.19C-62 Cons. 706. Teléfonos: 218/4373321 - 4697040.

Correo electrónico: enriquecadena@hotmail.com.

Fecha de Recepción: 07 de septiembre del 2011. Fecha de Aprobación: 22 de noviembre del 2011.

## Introducción

Los tumores de cabeza y cuello ocupan el séptimo lugar en frecuencia según las estadísticas de la Agencia Internacional para la Investigación del Cáncer (IARC, por sus siglas en inglés). En el Instituto Nacional de Cancerología (INC) durante 2009 se registraron 5.416 casos nuevos de cáncer; excluyendo tumores primarios de la piel, de dichos casos 556 (10,2%) se presentaron en cabeza y cuello (1). El tratamiento quirúrgico del cáncer de esta área causa impacto estético, funcional y social para las personas que lo padecen; no obstante, a lo largo de la última década han aparecido nuevas posibilidades terapéuticas que utilizan tratamientos menos mutiladores, con los mismos resultados en términos de sobrevida, pero que requieren participación multidisciplinaria.

Los principios del tratamiento quirúrgico siguen siendo los descritos por Martin a principios del siglo pasado: retirar el tumor primario y el drenaje ganglionar regional, con el fin de disminuir las tasas de persistencia y de recaída tumoral. Este principio obliga al cirujano (y, particularmente, al radioterapeuta) a conocer la anatomía funcional del sistema linfático cervical, con el fin de que realice un tratamiento específico y disminuyan las secuelas. Ello es particularmente útil en cuanto a los pacientes con tumores tempranos y nodos linfáticos clínicamente negativos. Esta anatomía fue magistralmente descrita por Shah hace cerca de 30 años, y es el principio en torno al cual se proponen alternativas, aunque sigue estando vigente.

La presente revisión tiene como objetivo describir la anatomía funcional del drenaje ganglionar de los tumores del cuello, la clasificación clínica y las propuestas terapéuticas específicas. Se revisarán los siguientes puntos:

- Evolución de la disección de cuello
- Niveles ganglionares oncológicos de cuello
- Patrones de diseminación linfática en cáncer de cabeza y cuello
- Factores de riesgo de metástasis de cuello
- Clasificación de disecciones ganglionares de cuello

### *Evolución de la disección de cuello*

Durante muchos años se realizó la disección radical de cuello (DRC), descrita en el siglo XIX por Ko-

cher, Billroth, von Lagenbeck y von Volkman(2). Posteriormente, Crile (1906) describe su experiencia usando la disección en bloque de los ganglios linfáticos, y Martin es quien populariza este procedimiento (3). En 1952, por su parte, el procedimiento es modificado por Suárez, quien lo varía al preservar las estructuras no linfáticas del cuello, con lo cual dio paso a la disección radical modificada o funcional de cuello (DRMC) (3). Desde ese momento han surgido diferentes propuestas para realizar intervenciones quirúrgicas menos radicales.

Por lo anterior, durante los años sesenta del siglo XX Ballantyne, en el MD Anderson Cancer Institute, plantea el concepto de resección única de los grupos ganglionares en riesgo para metástasis, dependiendo de la localización del primario(2). Recientemente, además, se ha introducido el término vaciamientos de cuello superselectivos; o sea, aquellos vaciamientos que resecan menos niveles ganglionares a los establecidos clásicamente, los cuales se relacionan con los avances de la quimiorradiación para el manejo paliativo de los pacientes con cáncer escamocelular de cabeza y cuello (CECC) (2,4).


### *Niveles ganglionares oncológicos de cuello*

Desde 1987 en la American Head And Neck Society (AHNS) y en la American Academy of Otolaryngology-Head and Neck Surgery (AAO-HNS) los niveles oncológicos del cuello se enumeran con cifras romanas, del uno al seis (I-VI). Adicionalmente, se ha incluido otro nivel, denominado VII, localizado en el mediastino superior. También cabe mencionar los ganglios ubicados por fuera del cuello, y que se denominan de acuerdo con el sitio de localización, como, por ejemplo, retrofaríngeos, periparotídeos y buccinadores(2,5-8).

A este respecto, se toman como límites de los niveles del cuello: I) en la parte superior, la base del cráneo; II) en la parte inferior, la clavícula; III) en la parte medial, la línea visceral media; y IV) en la parte posterior, el borde anterior del músculo trapecio (figura 1).

#### Nivel I

Clínicamente está delimitado en la parte superior por la mandíbula; en la inferior, por el hueso hioideos y el músculo digástrico (7,8).



**Fig. 1.** Niveles oncológicos del cuello: **Nivel Ia:** entre los vientres anteriores del digástrico; **nivel Ib:** entre el vientre anterior y posterior del digástrico; **nivel IIa:** línea horizontal del hioides hasta la mandíbula, por delante del nervio espinal accesorio; **nivel IIb:** línea horizontal del hioides hasta el músculo digástrico, por detrás del nervio espinal accesorio; **nivel III:** línea hioides hasta la línea horizontal del cricoides, a la altura del tendón del músculo homohioideo; **nivel IVa:** línea del cricoides hasta el tercio anterior del borde superior de la clavícula; **nivel IVb:** línea del cricoides hasta el tercio posterior del borde superior de la clavícula; **nivel Vas:** ápex del triángulo posterior del cuello, por encima del nervio espinal accesorio; **nivel Vai:** triángulo posterior del nivel línea del hioides hasta la línea del cricoides; **nivel Vb:** línea del borde inferior del cricoides hasta el borde superior de la clavícula; **nivel VI:** nivel central desde el hioides hasta la arteria innominada; **nivel VII:** por debajo de la innominada mediastino anterosuperior.

Se subdivide, a su vez, en dos grupos:

- Ia (grupo submentoniano): entre los vientres anteriores de los dos músculos digástricos.
- Ib (grupo submandibular): entre el vientre anterior y posterior del músculo digástrico. En dicho espacio se incluye la glándula submaxilar, si bien estudios recientes sugieren que esta no necesariamente exige resección.

## Nivel II

Comprende los ganglios linfáticos localizados a la altura de la parte superior de la vena yugular interna. Su límite superior es la base del cráneo; el inferior, la bifurcación de la carótida y una línea horizontal a la altura del hueso hioides; el anterior, el músculo estilo hioides; y el posterior, el borde anterosuperior del músculo trapecio (5,7,8).

Está subdividido, a su vez, en:

- IIa: ganglios por delante del nervio espinal accesorio.
- IIb: ganglios por detrás del nervio espinal accesorio.

## Nivel III

Contiene los nodos linfáticos de la cadena yugular media. Su límite superior es una línea horizontal a la altura del hueso hioides; el límite inferior, una línea horizontal a la altura del cartílago cricoides; el límite posterior, el borde posterior del músculo esternocleidomastoideo (MECM); y el límite anterior, el borde lateral del músculo esternohioideo(7,8).

## Nivel IV

Son todos los nodos linfáticos del tercio inferior de la vena yugular interna. Su límite superior es la línea horizontal del nivel del cricoides; el inferior, la clavícula; el posterior, el borde posterior del MECM; y el anterior, el borde lateral del músculo esternohioideo(7,8).

Se subdivide, a su vez, en:

- IVa: nodos localizados hacia la cabeza de la clavícula, la fascia de las venas yugular y carótida.
- IVb: Nodos localizados hacia el cuerpo de la clavícula, por detrás de la vena yugular, a la altura del conducto torácico.

## Nivel V

Básicamente, los nodos que se encuentran en el triángulo posterior del cuello. Su límite anterior es el borde posterior del MECM; su límite posterior, el borde anterior del músculo trapecio; y su límite inferior, la clavícula(7,8).

Está subdividido, a su vez, en:

- Va: es el ápex del triángulo cervical posterior; ganglios por encima de una línea horizontal a la altura del cartílago cricoides. Más aún, se subdivide en: Vas (superior) y Vai (inferior). La división de dichos subniveles está dada por una línea horizontal a la altura del hueso hioides (9).
- Vb: ganglios localizados por debajo del plano horizontal, del borde inferior del cartílago cricoides. Comprenden el tejido por debajo del vientre posterior del músculo omohioideo, hasta la clavícula.

## Nivel VI

Los nodos linfáticos que se encuentran en la zona central del cuello, la cual es un compartimiento visceral donde se hallan estructuras como la hipofaringe, la laringe, la tráquea, el esófago, los nervios

laríngeos recurrentes y las glándulas tiroideas y paratiroides. Su límite superior es el hueso hioides; el límite inferior, la arteria innominada; los límites laterales, la arteria carótida. Allí también se encuentran los nodos pretraqueales, paratraqueales, prelaríngeos, peritiroideos y perirrecurrentes (10).

#### Nivel VII

Este nivel se encuentra en discusión, por cuanto está localizado fuera de los límites anatómicos del cuello y se trata de una adición reciente. Su límite superior está dado por la arteria innominada; el inferior, por el cayado de la aorta, donde se encuentran los nodos del mediastino superior. La disección de dichos nodos requiere un abordaje a través del esternón.

Robbins recomienda incluirlo, pues considera que es una extensión de los paratraqueales; incluso, propone denominarlo como *nodos linfáticos mediastinales superiores por debajo de la innominada* (7).

También cabe mencionar los ganglios localizados por fuera de la disección de cuello, y que se denominan según el sitio de localización, como son los occipitales, los retrofaríngeos, los periparotídeos y los buccinadores(11).

#### *Patrones de diseminación linfática en cáncer de cabeza y cuello*

La presencia de metástasis linfática en el cuello disminuye en un 50% de los casos la sobrevivencia de los pacientes que las sufren a 5 años (12). Teniendo en cuenta esta premisa y sabiendo que la diseminación de los tumores por vía linfática en la cabeza y el cuello tiene un patrón predecible y secuencial (13), se analizará dicha diseminación de acuerdo concada sitio. No obstante lo anterior, debe tenerse en cuenta que, a pesar de ese patrón, los tumores pueden producir metástasis ganglionares en ubicaciones aisladas o atípicas (fenómeno conocido en la literatura inglesa como *skip metastases*), lo cual puede explicar las recurrencias regionales en sitios distantes del vaciamiento.

#### Cavidad oral

La cavidad oral se subdivide en subsitios anatómicos que explican un comportamiento biológico y un drenaje ganglionar diferentes: la lengua oral, el piso de la boca, las encías, el paladar duro, el surco gingival, el trigono retromolar y los labios. Cada

uno de estos subsitios tiene un drenaje linfático preestablecido.

Según Byers, pacientes con cuello negativo y cáncer de lengua tienen micrometástasis a los ganglios: el 73% de los casos son al nivel II; el 18%, al nivel Ib; el 18%, al nivel III; y el 9%, al nivel Ia. En el cáncer de encía inferior la distribución es: el 60%, al nivel Ib, y el 40%, al nivel II. En cáncer del trigono retromolar la distribución es: el 63%, al nivel II; el 25%, al nivel Ib; y el 12,5%, al nivel III (13).

En un estudio realizado en el M.D. Anderson de Texas se halló compromiso de los ganglios en pacientes con cáncer escamo celular de lengua a los niveles IIa (subdigástrico), Ib (submaxilar), III (yugulares medios). En los tumores del piso de la boca el mayor compromiso fue a los niveles Ib, IIa y III; mientras, para el trigono retromolar el compromiso, en orden de frecuencia, resultó ser al nivel IIa, seguido del Ib y del III (14).

#### Orofaringe

En la orofaringe se encuentran diferentes subsidios anatómicos, tales como el paladar blando, las fosas amigdalinas palatinas, la base de la lengua y las paredes faríngeas laterales. Cada una de estas zonas tiene un drenaje definido. Aquellos pacientes con tumores del paladar blando suelen tener compromiso de los niveles IIa y III en forma bilateral; por el contrario, en quienes presentan tumor de las fosas amigdalinas el orden de frecuencia es a los niveles IIa, III, Ib, IV y IIb, sea unilateral o bilateralmente (14).

Los tumores de la base de la lengua y de las paredes faríngeas laterales pueden envolver los ganglios linfáticos de los dos lados del cuello, en los grupos IIa, IIb, III y IV (14).

#### Hipofaringe

La hipofaringe también se encuentra dividida en subsitios, tales como los senos piriformes, el área poscricoidea y la pared faríngea posterior. La gran mayoría de las lesiones son del seno piriforme. Las metástasis, en orden descendente, son unilaterales y a los niveles IIa, III y IV (14).

#### Laringe

La laringe está conformada por la supraglotis, la glotis y la subglotis. De estas zonas la de mayor irrigación linfática es la supraglótica. El compromiso

de ganglios es normalmente bilateral, a los niveles IIa, III y IV (14).

Piel, cuero cabelludo, cara y cuello

El drenaje linfático de las lesiones de la piel de la cara, el cuero cabelludo y el cuello ha sido estudiado por diferentes autores (15-17).

- La región anterior del cuero cabelludo usualmente drena a los niveles I-III y parotídeo, pero también pueden verse ganglios de las regiones retroauricular y occipital.
- El cuero cabelludo en el área parietal puede drenar a niveles I-V, parótida y retroauricular.
- El cuero cabelludo en la región posterior normalmente drena a los niveles II-V, retroauriculares y occipitales.
- La piel del área preauricular tiene un drenaje establecido a los niveles I-III y parotídeo.
- El pabellón auricular tiene drenaje a los niveles I-V y parotídeo.
- Las lesiones de la piel de la región temporal drenan a los niveles de cuello I-III, parotídeo y retroauricular.
- La piel de la nariz usualmente drena a los niveles I-V y parótida, en forma unilateral o bilateral.
- Las lesiones tumorales de la piel de la mejilla pueden tener ganglios comprometidos en los niveles I-III y parótida.
- El área periorbitaria puede comprometer adenopatías de los niveles I-III.
- La piel del cuello tiene diferentes zonas de drenaje, según el subsitio: si la lesión se encuentra en la parte anterosuperior drena a los niveles I-IV y parotídeo; en la anteroinferior, a los niveles III-IV; en la posterosuperior, a los niveles II-V y parotídeo; y en la posteroinferior, a los niveles III-V.

### *Factores de riesgo de metástasis ganglionares*

El factor de riesgo más relevante para las metástasis ganglionares es el estadio local T, que, realmente, es una manifestación de la profundidad de la lesión. En general, en los tumores escamocelulares de cualquier área corporal con clasificación T1 la frecuencia de metástasis ocultas de los ganglios cervicales puede variar entre el 7% y el 40%, de acuer-

do con el grado de diferenciación y la localización anatómica (18).

Para los melanomas, según la clasificación de Breslow, aquellos tumores de profundidades menores a 0,75 mm tienen un riesgo cercano al 3%-5%; los de profundidad entre 0,76 mm-4mm, un riesgo de, aproximadamente, el 20%; y aquellos mayores, un riesgo superior al 50% (19).

### *Clasificación de disecciones ganglionares de cuello*


Durante la última década se han presentado múltiples propuestas para definir las disecciones del cuello; todas ellas, con el fin de hablar un solo lenguaje al respecto. Lo importante es que se realicen procedimientos con criterios oncológicos adecuados.

Los términos disección terapéutica y electiva (profiláctica) hacen referencia a la indicación de cirugía: el primero, para aquellos pacientes N (+) (metástasis cervicales preoperatorias presentes); y el segundo, para los N (-) (metástasis cervicales preoperatorias ausentes)(2).

Lo anterior, sin embargo, no define la extensión de la cirugía, por lo cual la American Academy of Otolaryngology-Head and Neck Surgery (AAO-HNS) y la American Head and Neck Society (AHNS), proponen cuatro nombres, que agrupan las principales intervenciones sobre el cuello para remover los ganglios N (+) o N (-). Estos son: disección radical de cuello, disección modificada de cuello, disección selectiva de cuello y disección extendida de cuello (2,3). Además de estas, existen otras disecciones que se requieren en diferentes casos, tales como la disección parotídea, la disección posterior y la disección mediastinal anterosuperior (nivel VII).

### *Disección radical de cuello (DRC)*

Este procedimiento incluye el retiro de los grupos ganglionares ipsilaterales, el límite superior, el reborde inferior de la mandíbula, el límite inferior el reborde superior de la clavícula, el límite anterior del borde lateral del músculo esternohioideo y el hueso hioides, y el límite posterior del borde anterior del músculo trapecio (20). Deben retirarse los niveles ganglionares del I al V; incluso, el músculo esternocleidomastoideo, la vena yugular interna y el nervio espinal accesorio (2,3,20)(figura2).



**Figura. 2** Disección radical del cuello: extirpación de los grupos ganglionares I-V ipsilaterales; incluso, del músculo esternocleidomastoideo, la vena yugular interna y el nervio espinal accesorio.

Según Friedman, el promedio de ganglios removidos de una DRC es de 31, con un rango de 19-63 (21). El procedimiento está indicado en pacientes con extensa enfermedad ganglionar o compromiso extracapsular que comprometa el músculo esternocleidomastoideo, la vena yugular interna y el nervio espinal accesorio. Si una de dichas estructuras, o todas, se encuentra sin infiltración, se indicaría una disección modificada de cuello o una disección selectiva de cuello (2,20).

#### Disección modificada de cuello (DMC)

Consiste en la remoción en bloque de los linfáticos de los niveles I-V. El margen superior es el borde de la mandíbula; el inferior, la clavícula; el anterior, el músculo esternohioideo; y el posterior, el músculo trapecio. Este tipo de disección nos permite preservar una, dos o tres de las siguientes estructuras; el nervio espinal accesorio, la vena yugular interna y el músculo esternocleidomastoideo (MECM).


Se recomienda mencionar qué estructuras se preservan (2,3,20)(figura 3). El retiro del MECM produce una zona de depresión del cuello, así como la consecuente deformidad. La extirpación de la vena yugular interna bilateralmente, a su vez, puede conllevar edema facial y cerebral (22). Existe una mejor función del hombro cuando se preserva el nervio espinal accesorio; especialmente, en las disecciones selectivas y en las disecciones modificadas del cuello (22).

El número de ganglios extirpados debe ser similar al de una DRC promedio 31(21). Este procedimiento se indica especialmente cuando existe

un N (+), sin invasión perinodal, y, sobre todo, en tumores escamocelulares del tracto aerodigestivo superior (TADS)(3,20).

#### Disecciones selectivas de cuello (DSC)

Este tipo de disección comprende la preservación de uno o varios niveles que usualmente se retiran en una DRC o una DMC (3). Existen diferentes variantes de este tipo de disección, tales como la disección supraomohioidea (DSO), la supraomohioidea extendida (DSOe), la lateral (DLC), la central (DC) y la posterolateral (DPL)(2,9).



**Figura. 3** Disección radical modificada del cuello: extirpación de los niveles I-V ipsilaterales, con preservación de una o todas las siguientes estructuras: nervio espinal accesorio, vena yugular interna y músculo ECM.

- Disección supraomohioidea (DSO) y Disección supraomohioidea extendida (DSOe)

Se extraen los ganglios de los niveles I-III en la DSO, y si se extirpa el nivel IV se denomina DSOe. Se preservan estructuras como la vena yugular interna, el nervio espinal accesorio y el músculo esternocleidomastoideo (figura 4).

El procedimiento está indicado en los cánceres de piel de la cara sobre la mejilla, el surco nasogeniano y la cavidad oral N (-), que tienen riesgo de metástasis al cuello; especialmente, aquellos localizados en el labio inferior, la lengua oral y el piso de la boca. En los tumores T3 o T4 con N (-) se recomienda adicionar a esta disección el nivel IV (DSOe)(12,20).

Si las lesiones se instauran en el piso de la boca o la cara ventral de la lengua, o si sobrepasan la línea media, se recomienda la DSO bilateral (20).



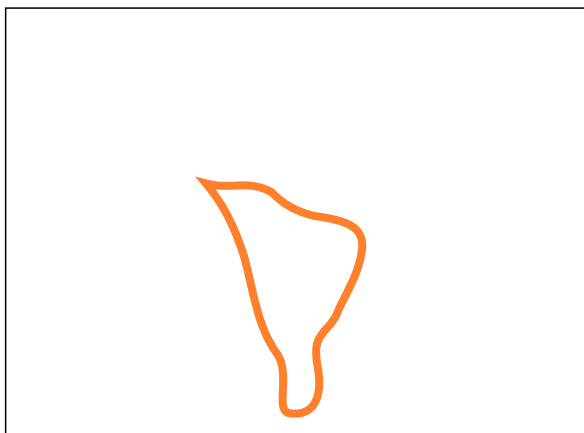
El promedio de ganglios incluidos debería ser 20, con un rango de 14-26, tal como lo indican Friedman *et al.*(21).



**Figura 4** Disección supraomohioidea: extracción de las adenopatías correspondientes a los niveles I-III, con preservación de la vena yugular interna, el nervio espinal accesorio y el músculo esternocleidomastoideo.

- Disección lateral de cuello (DLC)

Retiro en bloque de los niveles II, III y IV (figura 5). Está indicada en los carcinomas primarios de la orofaringe, hipofaringe y laringe. Como dichas estructuras se ubican cerca de la línea media, se recomienda practicar la DLC en forma bilateral (3,20). El promedio de ganglios es de 30, con un rango de 15-43 (21).




**Figura 5** Disección lateral del cuello: remoción en bloque de los ganglios de los niveles II-IV, con preservación de la vena yugular interna, el nervio espinal accesorio y el músculo esternocleidomastoideo.

- Disección posterolateral (DPLa)

Extirpación de las adenopatías de los niveles II-V, retroauriculares y suboccipitales (figura 6). Se usa, especialmente, en los tumores de piel con alta incidencia de posibles metástasis, los cuales se localizan en el cuero cabelludo posterior, el área occipital, la nuca y el cuello posterior (3,20).

- Disección central (DC)

Sustracción en bloque de las estructuras linfáticas del compartimiento VI del cuello, como los linfáticos prelaríngeos, pretraqueales, paratraqueales, perirrecurrentes y peritiroideos (10,20)(figura 7).




**Figura 6** Disección posterolateral del cuello: disección de los ganglios de los niveles II-V, con los retroauriculares y los suboccipitales.

Es una disección indicada, especialmente, en tumores que comprometen la glándula tiroides, la hipofaringe, la laringe y el esófago cervical. Los límites de este procedimiento comprenden: lateralmente, la fascia carotídea; superiormente, el hueso hioides; e inferiormente, la arteria innominada (10,20).

La DC, a su vez, se puede subdividir en *bilateral* o *unilateral*: la primera comprende el retiro de ganglios prelaríngeos, pretraqueales, paratraqueales y perirrecurrentes derechos e izquierdos. La segunda consiste en la extirpación de ganglios prelaríngeos, pretraqueales; adicionalmente, uno de los lados paratraqueales y perirrecurrentes (10).

En ocasiones es necesario extender esta disección a los retrofaringeos, los retroesofágicos, los paralaríngeofaringeos (pedículo vascular superior), o al mediastino anterosuperior (inferior a la arteria innominada, nivel VII) (10).



**Figura 7** Disección central del cuello: retiro de estructuras linfáticas del nivel VI, o central, del cuello. Ganglios prelaríngeos, pretraqueales, paratraqueales, perirrecurrentes y peritiroideos.

### Disección extendida de cuello (DEC)

Cualquiera de las disecciones descritas anteriormente puede ser extendida a estructuras que normalmente no son incluidas en las disecciones usuales de cuello, tales como las arterias carótidas, o los nervios lingual, hipogloso, vago, frénico, plexo braquial y glossofaríngeo; además, los músculos pretiroideos, digástrico, estilo mastoideo, trapecio o escalenos (7,20).

### Disección posterior (DPo)

La disección clásica de cuello no incluye la remoción de adenopatías del nivel posterior del cuello. En pacientes con lesiones de la región del cuero cabelludo (áreas occipital y parietal posterior) se puede presentar compromiso de ganglios a nivel posterior (23).

### Disección posterior (DPo)

La disección clásica de cuello no incluye la remoción de adenopatías del nivel posterior del cuello. En pacientes con lesiones de la región del cuero cabelludo (áreas occipital y parietal posterior) se puede presentar compromiso de ganglios a nivel posterior (23).

En las partes posterior y superior del cuello existen dos grupos de ganglios linfáticos: los retroauriculares y suboccipitales. Los primeros están localizados en los tejidos blandos alrededor de la mastoides (2-3 ganglios). Los segundos se subdividen, a su vez, en tres subgrupos: 1) occipitales superficiales (3-5 ganglios), en relación con el nervio

gran occipital en el borde de inserción del trapecio en el cráneo; 2) ganglios profundos o subfaciales, que están por debajo de la fascia cervical profunda en relación con el músculo *splenius capitis*; 3) ganglios localizados a lo largo de la arteria occipital, a la altura de la porción del músculo *splenius capitis* (22, 24).

En 1962 Rochlin describió la disección posterolateral de cuello, en la cual se incluye el retiro de linfáticos de la región posterior y superior del cuello (25).

Plukler *et al.* hablan de la remoción del tejido graso con los linfáticos localizados a la altura de la región retroauricular y suboccipital, en continuidad con los contenidos de los niveles II, III, IV y V (24). Para evitar confusión con la ya descrita disección posterolateral de cuello (DPLa), se recomienda denominarla disección de Plukler como *disección posterior de cuello* (DPo).

### Disección parotídea (DPa)

A los ganglios linfáticos intraparotídeos y periparotídeos los pueden afectar metástasis de primarios de piel originados en la mejilla, los párpados, la frente, el preauricular, el auricular y el cuero cabelludo temporoparietal(26).

El compromiso de la parótida en el cáncer escamocelular de piel oscila entre el 36% y el 67%, como lo reportan Barzilay y Kraus, respectivamente (27,28). Por tal razón, se recomienda extirpar este relevo ganglionar en los pacientes con tumores de piel que tienen probabilidad de compromiso, usualmente acompañado de disección supraomohioidea del cuello. Para remover los ganglios de esta zona se hace indispensable practicar parotidectomía superficial, o total, con preservación del nervio facial, dependiendo de la presencia microscópica de adenopatías(27).

## Discusión

Cuando un profesional de la salud se enfrenta al tratamiento de un paciente con cáncer siempre tiene retos oncológicos que debe superar, tales como los controles local, regional y a distancia de la enfermedad. Además de cumplir con la rehabilitación funcional, psicológica y social del individuo, se hace necesario, para tales tareas, conocer de forma clara el comportamiento de la lesión, así como la anatomía de la región comprometida.



En el área de cabeza y cuello los tumores tienen sitios de drenaje que no siempre son constantes; por eso se ha descrito en múltiples revisiones el comportamiento de diseminación linfática tumoral. Recientemente se han publicado artículos con modificaciones de los niveles ganglionares del cuello; por tal motivo, en la presente revisión se hace énfasis respecto a la adicción de subniveles ganglionares, en el Va superior (Vas) y el Va inferior (Vai), los cuales son útiles en la actualidad para la aplicación de la técnica de ganglio centinela. Dicha técnica busca el retiro limitado de ganglios, que pueden ser el primer relevo ganglionar de un sitio comprometido por tumor, y así disminuir resecciones innecesarias de estructuras, a la vez que se evitan secuelas funcionales y cosméticas.

Con el advenimiento de nuevos equipos de imágenes diagnósticas (especialmente, ecógrafos de alta resolución) su presencia se hace más habitual en el diagnóstico temprano de pequeñas recaídas ganglionares en el cuello; sobre todo, en pacientes que padecen carcinomas papilares de tiroides.

En la actualidad los especialistas de radiología detectan lesiones subcentimétricas del lecho quirúrgico central, lateral y por debajo del central. Por ello, se ha descrito un nuevo nivel ganglionar: el VII, que está caudal al grupo central, razón para ser mencionado especialmente en esta publicación, pues con mayor regularidad el especialista de cabeza y cuello debe intervenir esta zona anatómica para extirpar recaídas tumorales. Incluso, algunos autores, como Robbins, consideran este grupo como una extensión de los paratraqueales, pero anatómicamente existe una división clara entre estos niveles.

En concordancia con la cirugía conservadora o de preservación de órgano, se han implementado las disecciones selectivas y superselectivas de cuello, buscando extirpar solamente los niveles ganglionares con riesgo de diseminación micrometastásica. Para llevar a cabo esta tarea se realizan disecciones solo de uno o varios niveles de cuello, como el grupo central, el grupo parotídeo, el grupo posterior o el supraomohiideo, entre otros.

## Referencias

1. Instituto Nacional de Cancerología, E.S.E (INC). Anuario estadístico 2009. Bogotá: INC; 2011.
2. Ferlito A, Robbins T, Shah JP, *et al.* Proposal for a rational classification of neck dissections. *Head Neck.* 2011;33:445-50.
3. Ferlito A, Robbins KT, Silver CE, *et al.* Classification or neck dissections: an evolving system. *Auris Nasus Larynx.* 2009;36:127-34.
4. Vermeeren L, Klop WMC, Brekel VD, *et al.* Sentinel node detection in head and neck malignancies: innovations in radioguided surgery. *J Oncol.* 2009;2009:681746. Epub 2009 Nov 9.
5. Robbins KT, Shaha AR, Medina JE, Califano JA, Wolf G T, Ferlito A, *et al.* Consensus statement on classification and terminology of neck dissection. *Arch Otolaryngol Head Neck Surg.* 2008;134:536-8.
6. Suen Y, Goepfert H. Standardization of neck dissection. *Head Neck.* 1987;10:75-7.
7. Cadena E. Tratamiento del cuello en cáncer de laringe. *Acta Otorrinolaringología y Cirugía de Cabeza y Cuello.* 2000;28:86-92.
8. Rigual NR, Wiseman SM. Neck dissection: current concepts and future directions. *Surg Oncol Clin N Am.* 2004;13:151-66.
9. Hamoir M, Shah JP, Desuter G, *et al.* Prevalence of lymph nodes in the apex of level V: A plea against the necessity to dissect the apex of level V in mucosal head and neck cancer. *Head Neck.* 2005;25:963-9.
10. Carty SE, Cooper DS, Doherty GM, *et al.* Consensus statement on the terminology and classification of central neck dissection for thyroid cancer. *Thyroid.* 2009;19:1153-8.
11. Seethala RR. Current state of neck dissection in the United States. *Head Neck Pathol.* 2009;3:238-45.
12. Byers RM, Wolf PF, Ballantyne AJ. Rationale for elective modified neck dissection. *Head Neck Surg.* 1988;10:160-7.
13. Harish K. Neck dissections: radical to conservative. *World J Surg Oncol.* 2005;3:21.
14. Lindberg R. Distribution of cervical lymph node metastases from squamous cell carcinoma of the upper respiratory and digestive tracts. *Cancer.* 1972;29:1446-9.
15. O'Brien CJ, Petersen-Schaefer K, Ruark D, *et al.* Radical, modified and selective dissection for cutaneous head and neck melanoma using lymphoscintigraphy. *Am J Surg.* 1995;170:232-41.
16. Lin D, Franc BL, Kashani-Sabet M, *et al.* Lymphatic drainage patterns of head and neck cutaneous melanoma observed on lymphoscintigraphy and sentinel lymph node biopsy. *Head Neck.* 2006;28:249-55.
17. Vauterin TJ, Veness MJ, Morgan GJ, *et al.* Patterns of lymph node spread of cutaneous squamous cell carcinoma of the head and neck. *Head Neck.* 2006;28:785-91.
18. Mark Taylor S, Drover C, Maceachern R, *et al.* Is preoperative ultrasonography accurate in measuring tumor thickness and predicting the incidence of cervical metastasis in oral cancer? *Oral Oncol.* 2010;46:38-41.
19. Gibbs P, Robinson WA, Pearlman N, *et al.* Management of primary cutaneous melanoma of the head and neck: The University of Colorado experience and a review of the literature. *J Surg Oncol.* 2001;77:179-85.
20. Robbins T. Classification of neck dissection. *Otolaryngol Clin N Am.* 1998;31:639-55.
21. Friedman M, Lim JW, Dickey W, *et al.* Quantification of lymph nodes in selective neck dissection. *Laryngoscope.* 1999;109:368-70.

22. Erisen L, Basel B, Irdesel J, *et al.* Shoulder function after accessory nerve-sparing neck dissections. *Head Neck.* 2004;24:967-71.
23. Goepfert H, Jesse RH, Ballantyne AJ. Posterolateral neck dissection. *Arch Otolaryngol.* 1980;106:618-20.
24. Plutkier J Th, Vermey A, Roodenburg JLN, *et al.* Posterolateral neck dissection technique and results. *Br J Surg.* 1993;80:1127-9.
25. Díaz EM, Austin JR, Burke LI, *et al.* The posterolateral neck dissection, technique and results. *Arch Otolaryngol Head Neck Surg.* 1996;122:277-80.
26. Jackson GL, Ballantyne AJ. Role of parotidectomy for skin cancer of the head and neck. *Am J Surg.* 1981;142:464-9.
27. Barzilai G, Greenberg E, Cohen-Kerem R, *et al.* Pattern of regional metastases from cutaneous squamous cell carcinoma of the head and neck. *Otolaryngol Head Neck Surg.* 2005;132:852-6.
28. Kraus DH, Carew JF, Harrison LB. Regional lymph node metastases from cutaneous squamous cell carcinoma. *Arch Otolaryngol Head Neck Surg.* 1998;124:582-7.