



REPORTE DE CASO

Tumor pilar proliferante maligno en cuero cabelludo

Adisson Muñoz^a, Francisco Lama^b, Xavier Rueda^b, Álvaro Acosta^b y Mariam Rolon^c

^aGrupo de Cirugía Plástica Oncológica, Instituto Nacional de Cancerología, Bogotá, D. C., Colombia

^bGrupo de Dermatología Oncológica, Instituto Nacional de Cancerología, Bogotá, D. C., Colombia

^cDepartamento de Patología, Instituto Nacional de Cancerología, Bogotá, D. C., Colombia

Recibido el 22 de abril de 2013; aceptado el 1 de octubre de 2013

PALABRAS CLAVE

Cuero cabelludo;
Cabeza;
Patología;
Neoplasias;
Histología;
Dermis

KEYWORDS

Scalp;
Head;
Pathology;
Neoplasms;
Histology;
Dermis

Resumen El tumor pilar proliferante maligno es una neoplasia rara que puede confundirse con un carcinoma escamocelular y está caracterizado a la clínica por localizarse en áreas diferentes al cuero cabelludo, crecimiento rápido e infiltrativo, un diámetro mayor a 5 centímetros y, en algunas instancias, reportes de metástasis. Presentamos el caso de una paciente de sexo femenino, con diagnóstico de tumor pilar proliferante maligno localizado en el cuero cabelludo.
© 2013 Instituto Nacional de Cancerología. Publicado por Elsevier España, S.L. Todos los derechos reservados.

Malignant proliferating pilar tumor of the scalp

Abstract The malignant proliferating pilar tumor is a rare neoplasm that may be confused with squamous cell carcinoma, and is characterized by the clinical location in areas other than the scalp, rapid and infiltrative growth, a diameter greater than 5 centimeters, and in some instances, reports of metastasis. We report the case of a female patient, diagnosed with malignant proliferating pilar tumor, located in the scalp.
© 2013 Instituto Nacional de Cancerología. Published by Elsevier España, S.L. All rights reserved.

*Autor para correspondencia.

Correo electrónico: dr.felipemunoz@gmail.com (A. Muñoz).

Introducción

El tumor pilar proliferante, también llamado tumor triquilemal proliferante o quiste triquilemal proliferante, es una rara neoplasia dérmica derivada de los folículos pilosos. Fue descrita en 1996 por Wilson-Jones, como «quiste epidermoide proliferante». Existen dos subtipos histológicos de tumores pilares proliferantes, el quiste epidérmico proliferante y el quiste triquilemal proliferante, ambos con posibilidad de transformación maligna. El quiste epidérmico proliferante es más frecuente en el sexo masculino, localizándose en áreas como los miembros superiores, tronco y cuero cabelludo. El quiste triquilemal proliferante predomina en las mujeres mayores de 60 años y, aunque el cuero cabelludo es el lugar más comúnmente afectado (90%), también se ha reportado en otras regiones del cuerpo, como la espalda y los genitales¹⁻⁷.

Clínicamente los tumores pilares se presentan como lesiones nodulares solitarias de crecimiento lento, aunque hay relatos de lesiones múltiples con ulceración, sangrado o secreción purulenta^{3,5-9}. Pueden aparecer sobre un quiste triquilemal, después de un trauma, inflamación o surgir *de novo*^{3,5}.

El tumor pilar proliferante maligno (tumor triquilemal proliferante maligno) es muy infrecuente, y a diferencia de la presentación habitual de los quistes triquilemales proliferantes, los pocos reportes tienen presentaciones diferentes al cuero cabelludo¹. Hay reportes de metástasis más frecuentemente a ganglios regionales^{10,11}.

Descripción del caso clínico

Mujer de 51 años de edad, ama de casa, que consultó por un cuadro clínico de un año de evolución de aparición de lesión en el cuero cabelludo de región temporoparietal izquierda. Niega antecedente de trauma en la cabeza. La paciente fue

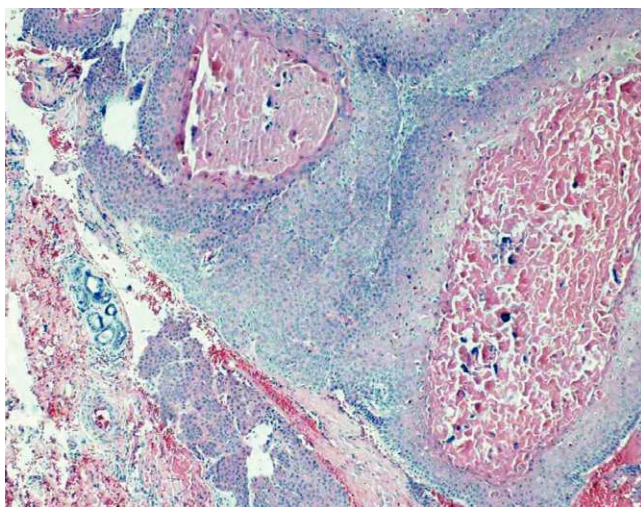


Figura 1 Tumor compuesto por células epiteliales que muestran áreas de queratinización triquilemal con zonas de proliferación epitelial y aspecto infiltrativo en el estroma, mostrando atipia citológica.

atendida, inicialmente, en otra institución, donde le realizaron una biopsia de la lesión, que reportó carcinoma de células escamosas grandes, infiltrante y queratinizante, bien diferenciado. Consultó al servicio de dermatología 23 días después, donde fue evaluada. Al examen físico, se identificó una placa cicatricial atrófica con bordes mal delimitados, levemente eritematosa en región de cuero cabelludo de la región temporoparietal izquierda de 15 por 11 milímetros. No se palparon adenopatías cervicales, submentonianas, retro ni preauriculares. Se realizó dermatoscopia, donde se evidenció una zona central alopecica con telangiectasias y, en la periferia, glóbulos cafés aislados. Se revisaron las láminas de histología en el Instituto Nacional de Cancerología, que reportó tumor pilar proliferante maligno (fig. 1).

La paciente se manejó con resección del tumor con márgenes laterales amplios, incluyendo la fascia temporal superficial, dejando la herida cruenta para la cicatrización por segunda intención (fig. 2).

Discusión

El tumor pilar proliferante es una entidad muy poco frecuente, y puede ser confundido con un carcinoma escamocelular, como ocurrió en nuestra paciente^{6,8,12}.

El término tumor pilar proliferante maligno ha sido objeto de controversia en la literatura¹³. Fue acuñado por Saida et al.¹⁴ porque presentaba algunas características agresivas, como crecimiento rápido e infiltración. Se debe sospechar de malignidad, además con riesgo de metástasis, cuando el tumor se localiza en áreas diferentes al cuero cabelludo, presenta crecimiento rápido e infiltrativo, diámetro mayor de 5 centímetros y/o muestra atipia citológica y actividad mitótica^{4,13}.

Existe una propuesta para agrupar los tumores pilares proliferantes en tres grupos, correlacionando los hallazgos histológicos con el potencial de malignidad. El primer grupo

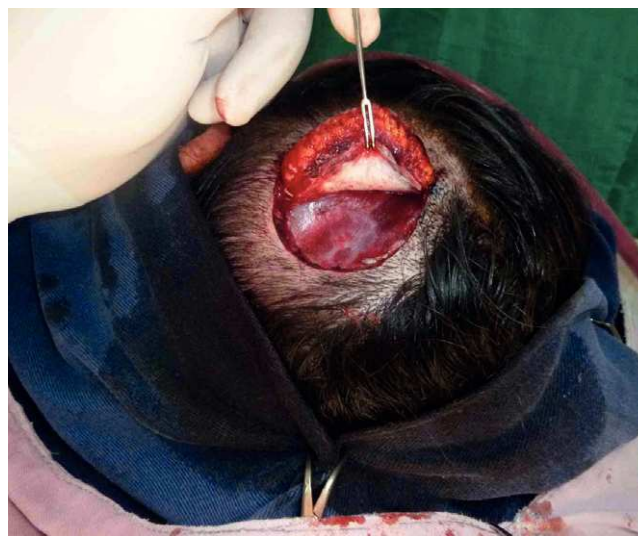

Figura 2 Resección del tumor con margen lateral de tejido sano de 1,5 centímetros, incluyendo en profundidad la fascia temporal superficial.

está constituido por lesiones benignas que no recidivan, con márgenes bien definidos, con modesta atipia celular y sin mitosis, necrosis ni invasión vascular o perineural. El grupo 2 presenta bajo grado de malignidad, pudiendo recidivar. Es localmente invasivo con compromiso de dermis profunda y tejido celular subcutáneo, como el caso de esta paciente. El grupo 3 presenta alto grado de malignidad, con tendencia a recurrir y dar metástasis linfáticas, mostrando patrón invasivo de crecimiento con pleomorfismo nuclear prominente, atipia, necrosis y posible invasión vascular y neural. El primer grupo puede ser llamado de benigno; el segundo, de local agresivo, y el tercero, de potencial metastásico. Las dos últimas categorías podrían equipararse a los grados bajo y alto de malignidad entre los tumores pilares proliferantes de la piel⁵.

En la histopatología, las lesiones malignas se presentan como tumores lobulados de consistencia dura, expansivos, de epitelio escamoso con áreas de hemorragia. La dermis está infiltrada, ocasionalmente también la hipodermis y el tejido celular subcutáneo. Los tumores presentan nidos de células escamosas con necrosis y queratinización triquilemal. El tumor presenta queratina acelular, con detritos necróticos y amorfos, además de aspecto infiltrativo del estroma⁵. Por esto su principal diagnóstico diferencial es el carcinoma escamocelular infiltrante¹⁵.

El tratamiento de estos tumores es la resección amplia con márgenes mayores a un centímetro; también existe la opción de la cirugía micrográfica de Mohs, que se realiza en centros especializados para el control preciso de los márgenes. En algunos casos puede requerirse la radioterapia para evitar las recidivas y la quimioterapia para la enfermedad metastásica. La linfadenectomía se ha descrito para el tratamiento de las metástasis ganglionares. Debe realizarse un seguimiento periódico del paciente después del tratamiento para identificar posibles recidivas tumorales^{5,16-18}.

Presentamos esta paciente por tratarse de una patología inusual y por el difícil diagnóstico diferencial con carcinoma escamocelular infiltrante y otras lesiones benignas, como los quistes triquilemales proliferantes, por lo que un correcto diagnóstico evita un tratamiento inadecuado.

Conflicto de intereses

Los autores declaran no tener ningún conflicto de intereses.

Bibliografía

1. Mehregan AH, Lee KC. Malignant proliferating trichilemmal cyst – report three cases. *J Dermatol Durg Oncol*. 1987;13:1339-42.
2. Jones EW. Proliferating epidermoid cysts. *Arch Dermatol*. 1966; 94:11-9.
3. Valencia P, Ariza SA, Rueda X. Tumor pilar proliferante en la espalda: reporte de un caso. *Rev Asoc Col Dermatol*. 2008;16:159-61.
4. Weedon D. *Skin pathology*. 2.ª ed. Londres: Elsevier Science; 2002.
5. Ye J, Nappi O, Swanson PE, Patterson JW, Wick MR. A clinicopathologic study of 76 cases with a proposal for definition of benign and malignant variants. *Am J Clin Pathol*. 2004;122:566-74.
6. Brownstein M, Arluk D. Proliferating trichilemmal cyst: a stimulant of squamous cell carcinoma. *Cancer*. 1981;48:1207-14.
7. Sau P, Graham JH, Helwig EB. Proliferating epithelial cysts: clinicopathological analysis of 96 cases. *J Cutan Pathol*. 1995; 22:394-406.
8. Matte SMW, Melo IS, Pinto MS, Melchioris E. Cisto triquilemal proliferante: relato de um caso exuberante. *An Bras Dermatol*. 1997;72:206-10.
9. Satyaprakash AK, Sheena DJ, Sangüeza OP. Proliferating trichilemmal tumors: a review of the literature. *Dermatol Surg*. 2007; 33:1102-8.
10. Park BS, Yang SG, Cho KH. Malignant proliferating trichilemmal tumor showing distant metastasis. *Am J Dermatopathol*. 1997; 19:536-9.
11. Amaral AL, Nascimento AG, Goellner JR. Proliferating pilar (trichilemmal) cyst. Report of two cases, one with carcinomatous transformation and one with distant metastasis. *Arch Pathol Lab*. 1984;108:808-10.
12. Janitz J, Wiedersberg H. Trichilemmal pilar tumors. *Cancer*. 1980; 45:1594-7.
13. Folpe AL, Reisenauer AK, Mentzel T, Rütten A, Solomon AR. Proliferating trichilemmal tumors: Clinicopathologic evaluation is a guide to biologic behavior. *J Cutan Pathol*. 2003;30:492-8.
14. Saida T, Oohara K, Hori Y, Tsuchiya S. Development of a malignant proliferating trichilemmal cyst in a patient with multiple trichilemmal cysts. *Dermatológica*. 1983;166:203-8.
15. Calonje E. *Mckee's Pathology of the skin*. 4.ª ed. Saunders Elsevier. 2012;2:1456-8.
16. Haas N, Audring H, Sterry W. Carcinoma arising in a proliferating trichilemmal cyst expresses fetal and trichilemmal hair phenotype. *Am J Dermatopathol*. 2002;24:340-4.
17. Siddha M, Budrukkar A, Shet T, Deshpande M, Basu A, Patil N, et al. Malignant pilar tumor of the scalp: A case report and review of literatura. *J Can Res Ther*. 2007;3:240-3.
18. Tierney E, Ochoa MT, Rudkin G, Soriano TT. Mohs micrographic surgery of a proliferating trichilemmal tumor in a Young black man. *Dermatol Surg*. 2005;31:359-63.