

IMÁGENES ONCOLÓGICAS

Tumor neuroendocrino estadificado con galio⁶⁸-tomografía por emisión de positrones/tomografía computarizada

Alejandro Martí Samper

Médico nuclear, Grupo de Medicina Nuclear-PET, Instituto Nacional de Cancerología, Bogotá, Colombia

Recibido el 2 de septiembre de 2013; aceptado el 19 de noviembre de 2013

PALABRAS CLAVE

Tomografía por emisión de positrones;
Tumor neuroendocrino;
Estadificación

Resumen Los tumores neuroendocrinos bien diferenciados constituyen un tipo de neoplasias de presentación poco frecuente. La mayoría de ellos llegan en estadios avanzados, la única posibilidad de tratamiento completo es la resección quirúrgica total del tumor primario, pero encontrar a los pacientes en estados iniciales es infrecuente. En virtud de que los tumores bien diferenciados poseen receptores de somatostatina con mayor sobreexpresión del receptor 2, la investigación en medicina nuclear ha diseñado sondas moleculares específicas que se dirigen a dichos receptores celulares y van unidas a emisores de radiación para su adecuada localización, estadificación y tratamiento (análogos de somatostatina radiomarcados) y entre ellas, el estudio con tomografía por emisión de positrones-galio⁶⁸ DOTATATE, DOTATOC o DOTANOC se ha constituido como la herramienta diagnóstica de imagen más eficaz gracias a su elevada capacidad de detectar tanto las metástasis como el tumor primario.

© 2013 Instituto Nacional de Cancerología. Publicado por Elsevier España, S.L. Todos los derechos reservados.

KEYWORDS

Positron emission tomography;
Neuroendocrine tumor;
Staging

Neuroendocrine tumor staging with Gallium-⁶⁸ positron emission tomography/computed tomography

Abstract Well-differentiated neuroendocrine tumors are very uncommon neoplasms. Most of them are diagnosed in advanced stages. The only complete treatment is surgical resection of the primary tumor, but patients are not often found at initial states. Given that well-differentiated tumors have receptors for somatostatin and over-express predominantly receptor 2, nuclear medicine research has developed specific molecular probes that target these cell receptors and are linked to radiation emitters for proper localization, staging and treatment (radiolabeled somatostatin analogues). Among these, studies using PET-Gallium⁶⁸ DOTATATE, DOTATOC or DOTANOC have been established as the most effective imaging diagnostic tool, due to its high ability to detect both the primary tumor and metastases.

© 2013 Instituto Nacional de Cancerología. Published by Elsevier España, S.L. All rights reserved.

Autor para correspondencia

Correo electrónico: amsmarti@hotmail.com

Introducción

Los tumores neuroendocrinos son neoplasias originadas en las células del sistema endocrino difuso, principalmente en el sistema gastroenteropancreático y pulmonar. Se caracterizan por producir diferentes péptidos y aminas biógenas que originan cuadros endocrinológicos específicos y, usualmente, tienen un crecimiento lento al ser comparadas con otras neoplasias. Los péptidos radiomarcados (análogos de somatostatina con radionúclidos) han demostrado

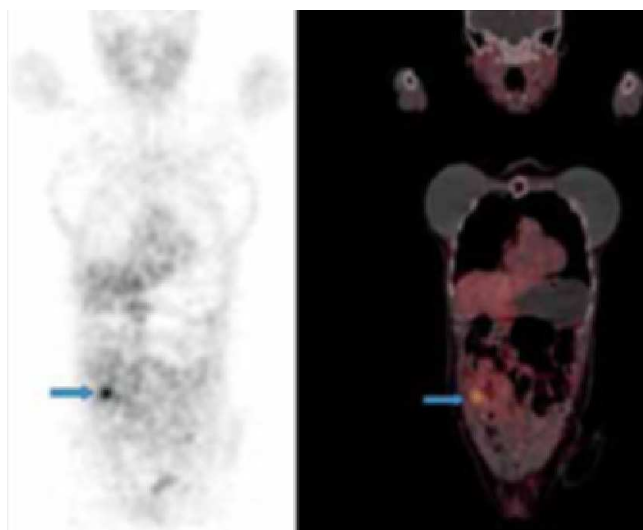


Figura 1 Corte coronal que evidencia compromiso infiltrativo por el tumor primario en asa ileal con sobreexpresión de receptores de somatostatina.

ser una herramienta invaluable en el diagnóstico y tratamiento de los tumores neuroendocrinos¹. Se reporta que la exactitud de la tomografía por emisión de positrones (PET) con análogos de somatostatina marcados con galio⁶⁸ (Ga⁶⁸) es del 96%, significativamente mayor que la de la tomografía computarizada, 75%, y que la del OctreoScan® con indio-111 DOTATOC 58%¹.

Los radiofármacos se unen a receptores específicos de somatostatina, marcando los tumores de una manera eficiente. Entre los análogos de somatostatina radiomarcados que se han utilizado clásicamente en el proceso diagnóstico y de estadificación tumoral se encuentran: ¹¹¹In DTPA-Octreótide, Tc-^{99m}-HYNIC TOC desde el punto de vista de medicina nuclear convencional, pero como ya es sabido, el estudio mediante PET/tomografía computarizada (TC) con la aplicación de Ga⁶⁸ (Ga⁶⁸-DOTATATE) ha venido experimentando un auge cada vez mayor, en especial en Europa, dada su elevada capacidad de detección de metástasis a distancia y tumor primario, con mayor sensibilidad y especificidad que los estudios tradicionales, lo cual tiene impacto directo en el pronóstico y manejo de estos pacientes².

Presentación de imágenes

A continuación se presenta una selección de imágenes de PET/TC con Ga⁶⁸-DOTATATE (figs. 1-5) tomadas a una paciente de sexo femenino de 53 años con tumor neuroendocrino bien diferenciado grado II de la Organización Mundial de la Salud con metástasis hepáticas, peritoneales, supraclaviculares, que había presentado múltiples episodios de obstrucción intestinal en años anteriores sin que se hubiese podido encontrar el tumor primario con los métodos de imaginología convencionales.

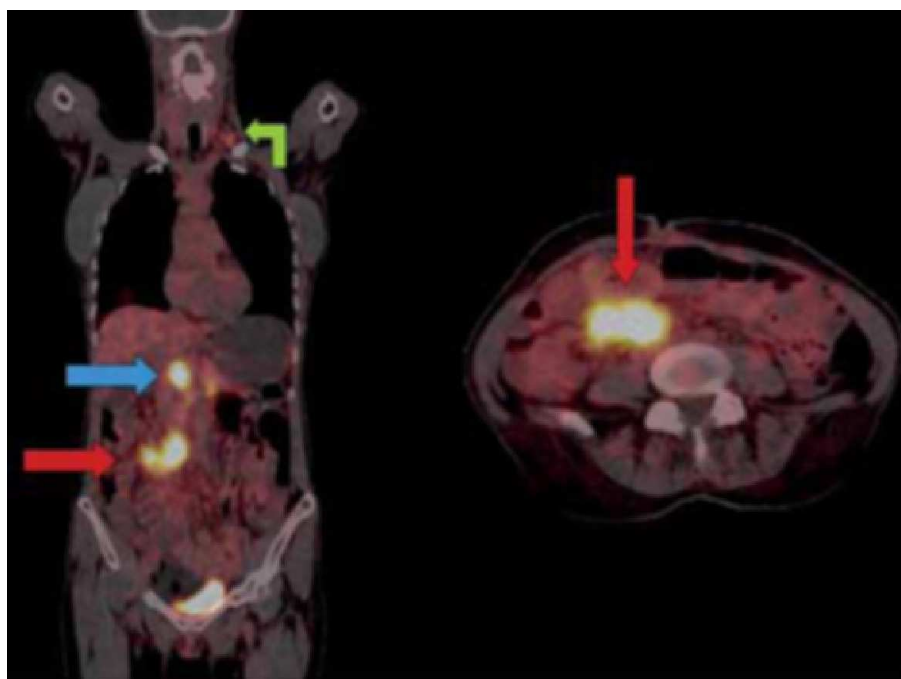


Figura 2 Cortes coronal y axial que muestran el compromiso intensamente hipercaptante en conglomerado ganglionar retroperitoneal (flecha azul), espesor del mesenterio (flechas rojas) y supraclaviculares izquierdos (flecha verde).

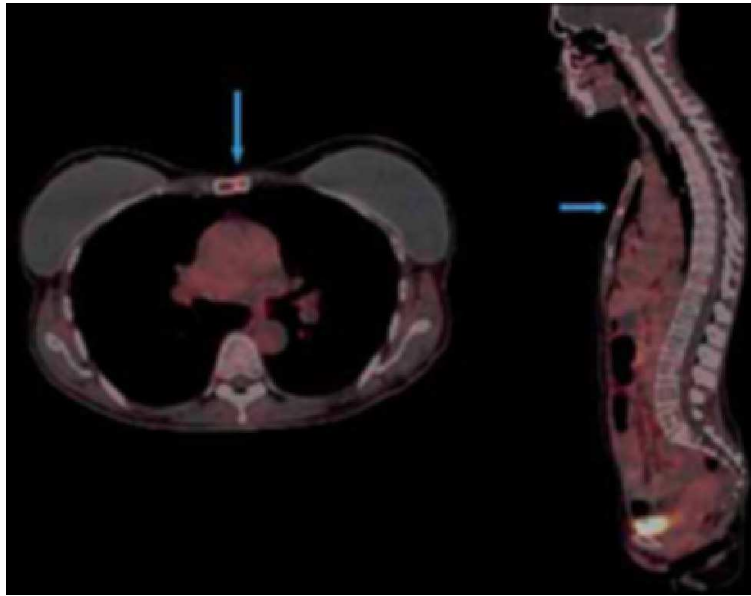


Figura 3 Cortes axial y sagital que muestran lesión focal osteoblástica metastásica con sobreexpresión de receptores de somatostatina en el cuerpo del esternón (flechas azules).

Se le realiza (PET/TC) con administración de Ga^{68} -DOTATATE en dosis de 1 mCi vía endovenosa (esa fue la dosis que se logró obtener al final de la elución del generador y radiomarcación del péptido), medio de contraste oral: agua 1.000 ml + diatrizoato-meglumine 2,5 cc con un ayuno aproximado de 6 h; se dejó un tiempo de captación de aproximadamente 60 minutos después de la administración del radiofármaco tal y como se encuentra establecido en el protocolo de la institución. Se hizo adquisición de imágenes desde la base del cráneo hasta el tercio me-

dio de los muslos en una cámara Siemens-Biograph en un total de 7 camillas de 5 min cada una, 4 iteraciones y 8 subconjuntos con filtro gaussiano FWHM 12. Se siguió un protocolo de TC diseñado para corrección de atenuación y localización anatómica de las alteraciones funcionales (Kvp 120, mas con límites de 80 hasta 120 con CARE Dose activado); se encontraron múltiples lesiones ganglionares supraclaviculares, peritoneales (mesenterio), hepáticas, esternal y finalmente lesión en el ileon compatible con tumor primario.

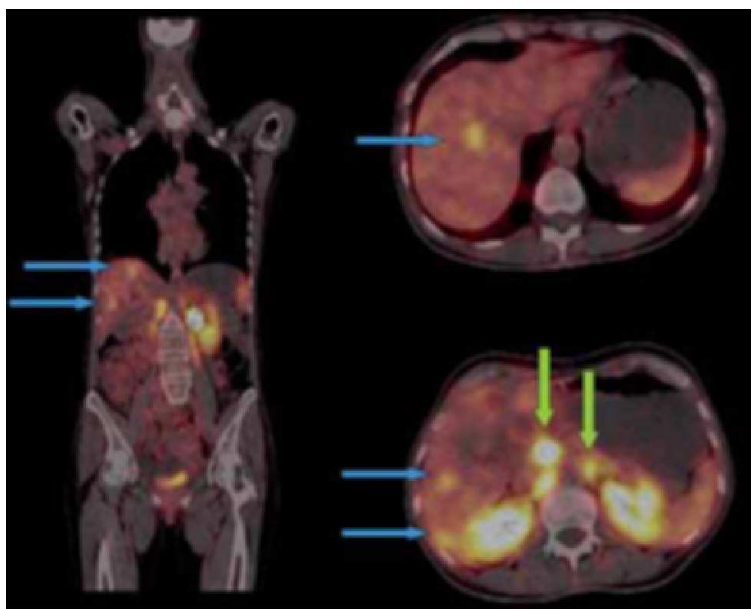


Figura 4 Se evidencian metástasis hipercaptantes que comprometen el parénquima hepático y retroperitoneo (flechas azules y verdes, respectivamente).

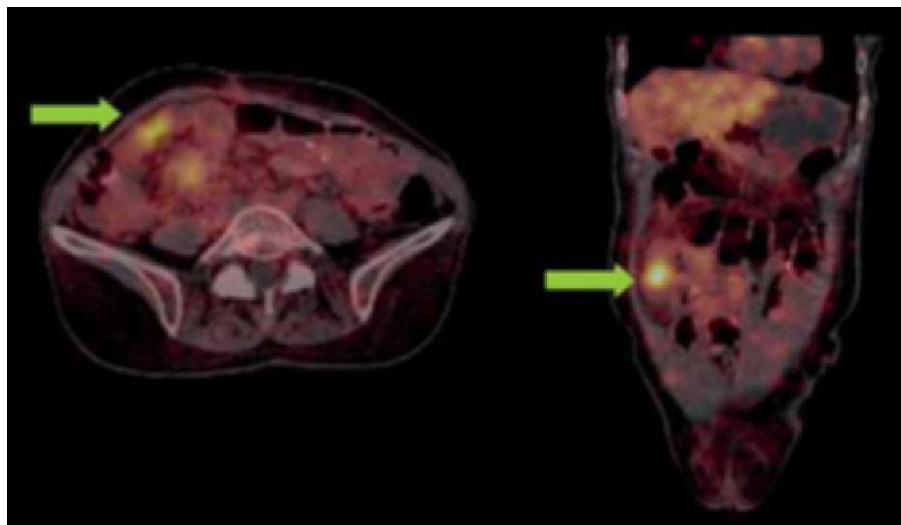


Figura 5 Se evidencia lesión primaria con sobreexpresión de receptores de somatostatina en el íleon con estrechez en el asa intestinal (flechas verdes).

Discusión

El caso clínico nuevamente ejemplifica una de las más poderosas indicaciones establecidas del PET: estadificación tumoral y en especial el enfoque en el manejo teniendo en cuenta que pone en evidencia la naturaleza de la enfermedad y detección del primario³⁻⁹.

El PET/TC con Ga⁶⁸-DOTATATE muestra su mayor sensibilidad y exactitud diagnóstica con respecto a las técnicas radiológicas y de medicina nuclear convencional gracias a su capacidad de visualizar el cuerpo entero y evidenciar todas aquellas lesiones que exhiban sobreexpresión de receptores de somatostatina. Estos hallazgos ayudaron a reestadificar a la paciente, lo cual conduce a la mejor selección de la terapia, más si se tiene en cuenta que la detección del tumor primario es difícil y poco frecuente con los test de imagen actuales, y su resección quirúrgica tiene impacto en tiempo y calidad de vida. Se ha reportado que el estudio con Ga⁶⁸-DOTA-NOC PET/CT tiene una sensibilidad y especificidad del 78,3 y 92,5%, respectivamente, para el tumor primario, y 97,4 y 100% para las metástasis, lo cual supera las modalidades de imagen convencional, cambiando la estrategia de manejo en el 19% y apoyando las decisiones de tratamiento en el 29%³⁻⁹.

Conflicto de intereses

Los autores declaran que no existe ningún conflicto de intereses.

Bibliografía

1. Baum RP, Kulkarni HR. THERANOSTICS: From Molecular Imaging Using Ga-68 Labeled Tracers and PET/CT to Personalized Radionuclide Therapy – The Bad Berka Experience. *Theranostics*. 2012;2:437-47.
2. Baum RP, Kulkarni HR, Carreras C. Peptides and receptors in image-guided therapy: theranostics for neuroendocrine neoplasms. *Semin Nucl Med*. 2012;42:190-207.
3. Naswa N, Sharma P, Kumar A, Nazar AH, Kumar R, Chumber S, et al. Gallium-68DOTA-NOC PET/CT of patients with gastroenteropancreatic neuroendocrine tumors: a prospective single-center study. *AJR Am J Roentgenol*. 2011;197:1221-8.
4. Prasad V, Ambrosini V, Hommann M, Hoersch D, Fanti S, Baum RP. Detection of unknown primary neuroendocrine tumours (CUP-NET) using (68) Ga-DOTA-NOC receptor PET/CT. *Eur J Nucl Med Mol Imaging*. 2010;37:67-77.
5. Srirajskanthan R, Kayani I, Quigley AM. The role of 68Ga-DOTATATE PET in patients with neuroendocrine tumors and negative or equivocal findings on 111In-DTPA-octreotide scintigraphy. *J Nucl Med*. 2010;51:875-82.
6. Yang J, Kan Y, Ge BH, Yuan L, Li C, Zhao W. Diagnostic role of Gallium-68 DOTATOC and Gallium-68 DOTATATE PET in patients with neuroendocrine tumors: a meta-analysis. *Acta Radiol*. 2013. [Pendiente de publicación electrónica].
7. Treglia G, Castaldi P, Rindi G, Giordano A, Rufini V. Diagnostic performance of Gallium-68 somatostatin receptor PET and PET/CT in patients with thoracic and gastroenteropancreatic neuroendocrine tumours: a meta-analysis. *Endocrine* 2012;42:80-7.
8. Ambrosini V, Campana D, Tomassetti P, Fanti S. ⁶⁸Ga-labelled peptides for diagnosis of gastroenteropancreatic NET. *Eur J Nucl Med Mol Imaging*. 2012;39 Suppl 1:S52-60.
9. Oberg K. Molecular Imaging Radiotherapy: Theranostics for Personalized Patient Management of Neuroendocrine Tumors (NETs). *Theranostics*. 2012;2:448-58.