Rev Colomb Cancerol. 2018;22(4):186–190

Instituto Nacional de Cancerología-ESE Colombia
Por el control del cáncer

Revista Colombiana de Cancerología

www.elsevier.es/cancerologia

REPORTE DE CASO

Embolia pulmonar tumoral: una manifestación inicial infrecuente del cáncer

Julián Andrés Valverde Cortés y Eliana Isabel Morales Sánchez*

Fellow de Neumología, Universidad de La Sabana. Fundación Neumológica Colombiana, Bogotá, Colombia

Recibido el 27 de febrero de 2018; aceptado el 17 de julio de 2018
Disponible en Internet el 5 de septiembre de 2018

PALABRAS CLAVE
Embolismo tumoral;
Células neoplásicas circulantes;
Embolia pulmonar

Resumen Generalmente la embolia pulmonar puede ser resultado de una trombosis, sin embargo, existen otros tipos de embolismos pulmonares. Se describe el caso de una paciente de 44 años de edad con artritis reumatoide, uso de terapia biológica y sin diagnóstico previo de cáncer, que presentó embolismo pulmonar en el contexto de trombosis venosa en miembros inferiores sin respuesta a la anticoagulación por lo que se estudiaron otras posibles etiologías, documentando finalmente embolismo tumoral por adenocarcinoma de origen desconocido posiblemente de mama. La posibilidad de embolia pulmonar tumoral se debe considerar ante la no respuesta al tratamiento con anticoagulación.
© 2018 Instituto Nacional de Cancerología. Publicado por Elsevier España, S.L.U. Todos los derechos reservados.

KEYWORDS
Tumour Embolism;
Circulating Neoplastic Cells;
Pulmonary Embolism

Pulmonary tumour embolism: An infrequent initial manifestation of cancer

Abstract Pulmonary embolism is usually caused by thrombosis; however there are other types of pulmonary embolisms. The case is presented of a 44 year-old patient with rheumatoid arthritis on biological therapy, with no previous diagnosis of cancer. The patient had a pulmonary embolism in the context of venous thrombosis in the lower limbs, with no response to anticoagulation treatment. It was finally documented as a tumour embolism due to adenocarcinoma of unknown origin, possibly of the breast. The possibility of a pulmonary tumour embolism should be considered in the absence of a response to anticoagulation therapy.
© 2018 Instituto Nacional de Cancerología. Published by Elsevier España, S.L.U. All rights reserved.

* Autor para correspondencia.
Correo electrónico: eliana011@hotmail.com (E.I. Morales Sánchez).

https://doi.org/10.1016/j.rccan.2018.07.003
0123-9015/© 2018 Instituto Nacional de Cancerología. Publicado por Elsevier España, S.L.U. Todos los derechos reservados.

Introducción

La embolia pulmonar tumoral se define como la presencia de tumor dentro de los vasos sanguíneos pulmonares evidenciados en el estudio patológico. La invasión del intersticio circundante no es visible por lo general y a veces el tumor se puede ver simultáneamente en los vasos linfáticos[1]. La incidencia de esta entidad es desconocida pese a que un estudio evidenció que de 65.181 autopsias de pacientes con cáncer hubo embolia tumoral en 0,19% e invasión tumoral en una vena grande en 0,11%[2]. Cualquier tumor maligno puede generar émbolos tumorales, aunque el riesgo de embolia tumoral parece ser mayor en el carcinoma hepatocelular y el de células renales. Los adenocarcinomas de mama secretores de mucina, adenocarcinomas de pulmón, estómago y colon, y con menor frecuencia el cáncer de próstata, páncreas y el coriocarcinoma también son capaces de generar embolismo tumoral[2,3]. En esta entidad la disnea es el síntoma más común y ocurre en la mayoría de los casos y puede ser aguda o subaguda (progresión en días)[3–5]. Puede producir: dolor torácico pleurítico, tos, hemoptisis, y pérdida de peso, aunque esta ocurre con menor frecuencia[3]. En raras ocasiones los pacientes se presentan repentinamente con un shock severo por embolia tumoral masiva aguda, aunque generalmente ya se les había diagnosticado el cáncer[6–8]. Al examen físico se evidencia: taquipnea, taquicardia, fiebre, signos sugestivos de falla cardiaca derecha, cianosis y es inusual la auscultación de ruidos respiratorios sobreagregados[9]. Ante la infrecuente presentación de la embolia tumoral en pacientes sin diagnóstico previo de cáncer se considera importante la descripción de este caso.

Presentación del caso clínico

Paciente femenina de 44 años de edad, de ocupación psicóloga, casada, quien consulta con cuadro clínico de un mes de evolución que inició luego de administración de terapia biológica para la artritis reumatoide. Inicialmente presentó tos, rinorrea e inyección conjuntival. Luego se evidenció una mejoría parcial de los síntomas con persistencia de la tos que se incrementó en su intensidad y posteriormente se acompañó de fiebre y diaforesis de predominio nocturno. Inicialmente recibió amoxicilina y claritromicina oral por cinco días sin mostrar mejoría del cuadro por lo que se dirigió a urgencias. Refirió como antecedentes: artritis reumatoide diagnosticada desde hace siete años, colelitiasis y colecistitis de reciente diagnóstico, resección de lipoma en la región dorsal, no fumadora y recibía: golimumab 50 mg subcutáneo cada mes; metotrexate 10 mg vía oral semanal, y ácido fólico 1 mg vía oral cada día. En la revisión por sistemas indicó tener dolor articular en hombros de leve intensidad y de forma ocasional, así como cefalea intermitente y no manifestó pérdida de peso. Al examen físico se encontraron los siguientes signos vitales: presión arterial de 125/70 mm Hg; frecuencia cardiaca de 112 latidos minuto; frecuencia respiratoria de 24 por minuto; pulsioximetría de 91% y afebril; peso 50 Kg, y talla 162 cm. Como hallazgos positivos al examen físico se comprobó una disminución de los ruidos respiratorios en hemitórax derecho sobre todo en su base y pectoriloquia en su tercio medio y cursaba con edema asimétrico en miembro inferior derecho con signo de Homans positivo.

Con el cuadro inicial y antecedentes se consideró la posibilidad que la paciente cursara con neumonía por gérmenes comunes u oportunistas, y asociado trombosis venosa profunda sin descartar tromboembolismo pulmonar. Considerando estas probabilidades diagnósticas se realizó química sanguínea que evidenció: un hemograma con leucocitos de 16100 y neutrófilos de 79%. El resto de las líneas celulares estaba dentro de la normalidad: proteína c reactiva positiva; función renal normal, y gases arteriales con pH: 7. 51 PaO2: 58 mm Hg PaCO2: 24. 9 mm Hg HCO3: 19 mm Hg Lactato: 1. 67. D A- a: 17 mm Hg.

La radiografía de tórax mostró una silueta cardiaca normal y obliteración del receso costofrénico lateral y posterior derecho (fig. 1).

Se realizó doppler venoso de miembros inferiores que mostraba: en la pierna derecha una trombosis venosa profunda aguda infrapoplítea, venas musculares, región gemelar, y tercio medio de la pantorrilla sin recanalizar, y en la pierna izquierda tromboflebitis superficial aguda de la vena safena interna en 2/3 distal del muslo y pantorrilla además de tromboflebitis superficial aguda de la vena safena. El ecocardiograma transtorácico mostró FEVI 65% con función sistólica y diastólica del VI conservada y signos indirectos de hipertensión pulmonar.

La angiotomografía de tórax mostró defectos de llenado que comprometían las arterias segmentarias para el segmento posterior del lóbulo superior derecho, la língula y el segmento basal medial izquierdo, compatibles con tromboembolismo pulmonar (fig. 2A, 2 B, 2 C).

Por los estudios descritos se consideró que cursaba con una enfermedad tromboembólica venosa aguda con compromiso pulmonar y en miembros inferiores, por lo que se dejó anticoagulación con heparina de bajo peso molecular. La paciente presentó una evolución desfavorable con persistencia de fiebre, signos de respuesta inflamatoria sistémica y disminución más marcada de los ruidos respiratorios del hemitórax derecho. Tuvo hemogramas de control con presencia de leucocitosis y neutrofilia, e incremento del derrame pleural y compromiso alveolar en la radiografía de tórax. Por lo anterior se determinó posible cuadro infeccioso sobreagregado pulmonar y se inició tratamiento antibiótico con piperacilina tazobactam y se solicitaron estudios microbiológicos. Se realizó: prueba de tuberculina con resultado de 0 mm; prueba de antigenuria para histoplasma negativa; prueba de hemocultivos negativos; fibrobroncoscopia descrita como normal y lavado broncoalveolar claro con coloraciones y cultivos negativos; prueba de galactomanano en sangre y lavado broncoalveolar negativo; prueba de detección molecular de tuberculosis negativa y biopsia transbronquial con 80 alvéolos negativa para malignidad. El estudio del líquido pleural mostró exudado linfocitico con ADA negativo.

La paciente no presentó mejoría clínica, con más de tres semanas de fiebre por lo cual se decidió estudios para fiebre de origen desconocido. Se realizó tomografía abdominal que mostró: hepatomegalia, adenopatías retroperitoneales, aumento de la cantidad de líquido abdominal y alteración en la grasa del omento.

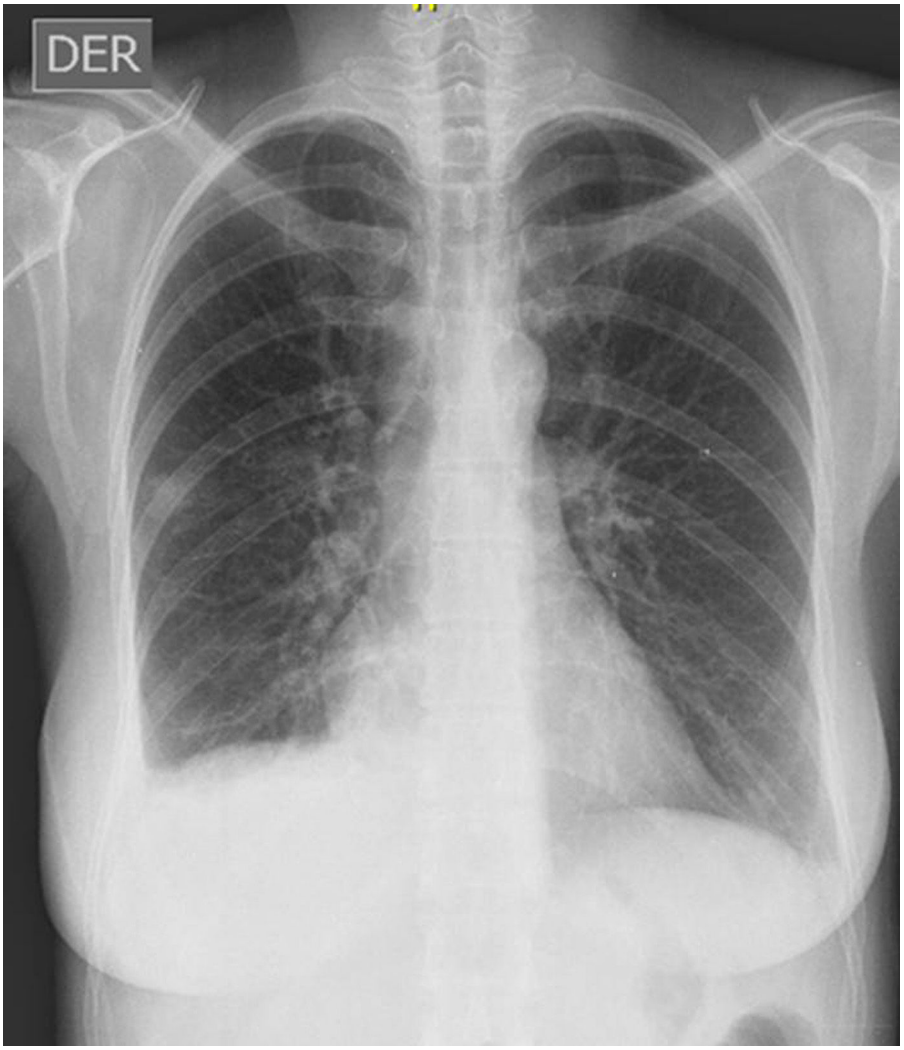

Figura 1 Radiografía de tórax PA que evidencia silueta cardiaca normal y obliteración de receso costofrénico lateral y posterior derecho.

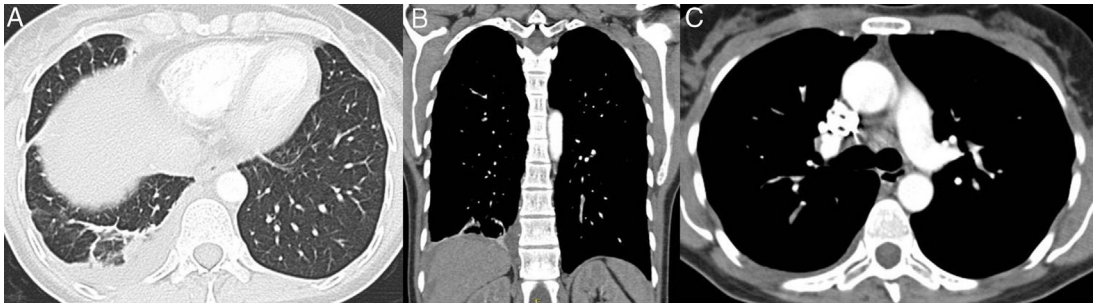

Figura 2 A. Derrame pleural derecho libre, de baja densidad con atelectasia subsegmentaria del lóbulo inferior asociada; consolidación del segmento posterior del lóbulo inferior derecho por probable infarto. B y C. Defectos de llenamiento en arterias segmentarias para el segmento posterior del lóbulo superior derecho, la língula y el segmento basal medial izquierdo.

Se llevó a toracoscopia para biopsia del parénquima pulmonar y pleural encontrando dos lesiones de aspecto nodular en segmento posterior y lateral de lóbulo superior, múltiples lesiones de aspecto neoplásico en superficie de pleural diafragmática y líquido pleural cetrino aproximadamente 300 mililitros. La patología relacionó infartos pulmonares en varios estadios de evolución con microtrombos tumorales y en la pleura diafragmática adenocarcinoma mestastásico (fig. 3A y 3 B). La inmunohistoquímica mostró positividad para citoqueratina 7 y CA 19-9, negatividad para citoqueratina 20, TTF1, CDX2, y BRST2 sugiriendo posibilidad para origen gastrointestinal no

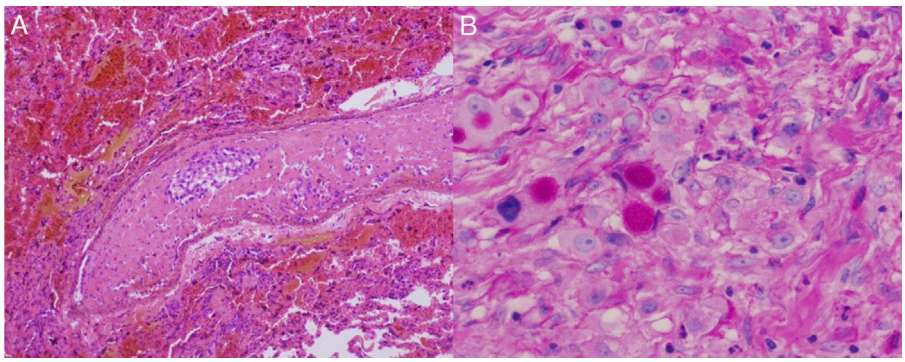

Figura 3 A y B. Se evidencian infartos pulmonares en varios estadios de evolución y la presencia de microtrombos murales. Pleura diafragmática con compromiso por adenocarcinoma metastásico.

colónico, sin excluir otros orígenes como glándula mamaria.

Los estudios de extensión mostraron una gammagrafía ósea negativa para enfermedad metastásica, esofagogastroduodenoscopia con gastritis corporoantral eritematosa, colonoscopia sin evidencia de lesiones endoluminales, pero la ecografía mamaria evidenció un nódulo de bordes irregulares de 8 x 4 mm, con vascularización en su interior y adenomegalia axilar la cual mide 12 mm en el eje cortó, por lo cual se programó biopsia de la lesión pero ante deterioro clínico no se logró realizar esta intervención.

La paciente presentó incremento del trabajo respiratorio, empeoramiento radiológico dado compromiso intersticial difuso y manifestó el deseo de la no realización de maniobras de reanimación avanzada. Finalmente presentó falla ventilatoria que conllevó a su muerte.

Discusión

El caso corresponde a una mujer adulta quien presentó cuadro y clínica sugestiva de tromboembolismo pulmonar y trombosis venosa profunda asociado a fiebre. Aunque la presencia de fiebre está asociada a la enfermedad tromboembolíca venosa, únicamente al inicio del cuadro se esperan temperaturas mayores de 39 grados centígrados y la persistencia por más de 6 días o temperaturas posteriores de más de 38,5 grados no deben ser atribuidas a esta etiología[10]. Además, es poco frecuente la neumonía asociada a tromboembolismo pulmonar que se caracteriza por fiebre, PCR positiva, y generalmente cursa con accidente cerebrovascular previo[11]; en nuestra paciente fue considerada esta posibilidad, sin embargo, fue descartada ante la falta de mejoría con tratamiento antibiótico, la ausencia de bronquitis purulenta en la broncoscopia y múltiples estudios microbiológicos negativos.

La terapia biológica (en este caso antifactor de necrosis tumoral) corresponde a un grupo de medicamentos utilizados de forma cada vez más amplia para diferentes patologías reumatológicas y como complicaciones de su uso están descritas: las infecciones virales (incluyendo herpes e influenza) con una frecuencia del 1 al 10%; infecciones por micosis superficiales, bronquitis, fiebre, y en menos del 1% se documentan infecciones graves por tuberculosis, histoplasmosis, candidiasis, aspergilosis, blastomicosis, pneumocistosis, y por etiologías bacterianas y virales. También hay asociación en menos de 1% de los casos con patologías neoplásicas como: leucemia, linfoma, cáncer de piel no melanoma, carcinoma de células de Merkel y linfoma no Hodgkin en menores de 18 años[12].

La paciente recibía golimumab como tratamiento de su artritis reumatoidea y se consideró la posibilidad de complicaciones relacionadas a su uso, por lo que con estudios microbiológicos y biopsias se descartaron infecciones oportunistas pulmonares que evidenciaron adenocarcinoma metastásico, tumor que no está asociado al uso de antifactor de necrosis tumoral. Otra causa de fiebre persistente y derrame pleural (exudado linfocítico) a considerar por sus antecedentes fue la actividad de la artritis reumatoide, sin embargo, esto se descartó dado que estas alteraciones están asociadas con la actividad articular[13] y esto no sucedía en la paciente.

Tanto para la embolia tumoral pulmonar como la linfangitis carcinomatosa la prueba diagnóstica es la biopsia pulmonar. Se prefiere la biopsia transbronquial ya que es menos invasiva en comparación con la biopsia pulmonar quirúrgica, con menores riesgos de neumotórax en comparación con la biopsia con aguja transtorácica; pese a que es desconocido su rendimiento diagnóstico, solo en caso de una biopsia transbronquial negativa se debe considerar la biopsia pulmonar quirúrgica.

El tratamiento definitivo para la embolia tumoral pulmonar se dirige al tratamiento del tumor primario. El tratamiento, en general no es curativo y, en casi todos los casos, es probable que la malignidad se repita o progrese a pesar de la terapia[14].

La terapia de apoyo con frecuencia implica la administración de oxígeno, ventilación mecánica y soporte inotrópico, cuando sea necesario.

Históricamente, la hidrocortisona intravenosa 50 a 100 mg cada seis u ocho horas es administrada por muchos expertos mientras se realizan investigaciones, aunque no hay datos que respalden esta práctica.

La embolectomía y la colocación del filtro de la vena cava inferior se han empleado en pacientes que padecen una embolia central grande debido a tumores infradiafragmáticos[15].

En conclusión, en aquellos pacientes que cursen con tromboembolismo pulmonar que persistan febriles y sin respuesta clínica a la anticoagulación, se deben considerar

otras etiologías distintas a la enfermedad tromboembolica venosa. Lo anterior requiere un alto grado de sospecha clínica, según los distintos antecedentes y hallazgos al examen físico. En el caso presentado se documentó la embolia tumoral pulmonar como la causa, patología que tiene muy mal pronóstico y respuesta variable al tratamiento dependiendo del tipo de neoplasia.

Fuente de financiación

No hubo fuentes de financiación para la realización del artículo.

Conflicto de intereses

Los autores no declaran conflictos de intereses.

Bibliografía

1. Soares FA, Pinto AP, Landell GA, de Oliveira JA. Pulmonary tumor embolism to arterial vessels and carcinomatous lymphangitis. A comparative clinicopathological study. Arch Pathol Lab Med. 1993;117:827–31.
2. Sakuma M, Fukui S, Nakamura M, Takahashi T, Kitamukai O, Yazu T, et al. Cancer and pulmonary embolism: thrombotic embolism, tumor embolism, and tumor invasion into a large vein. Circ J. 2006;70:744–9.
3. Roberts KE, Hamele-Bena D, Saqi A, Stein CA, Cole RP. Pulmonary tumor embolism: a review of the literature. Am J Med. 2003;115:228–32.
4. Lammi M, Wurzel J, Criner GJ. Pulmonary tumor embolism. Lung. 2010;188:441–3.
5. Jorens PG, Van Marck E, Snoeckx A, Parizel PM. Non-Thrombotic Pulmonary Embolism. Eur Respir J. 2009;34:452–74.
6. Margolis ML, Jarrell BE. Pulmonary tumor microembolism. South Med J. 1985;78:757–8.
7. Wong CH, Suvarna SK, Ciulli F, Leggett RJ. Small cell lung carcinoma presenting as acute cardiovascular collapse due to tumour cell embolisation. Respiration. 2000;67:323–6.
8. Park JH, Seo HS, Park SK, Suh J, Kim DH, Cho YH, et al. Spontaneous systemic tumor embolism caused by tumor invasion of pulmonary vein in a patient with advanced lung cancer. J Cardiovasc Ultrasound. 2010;18:148–50.
9. Kridel R, Myit S, Pache JC, Gaspoz JM. Pulmonary tumor embolism: a rare cause of acute right heart failure with high D-dimers. J Thorac Oncol. 2008;3:1482–3.
10. Murray HW, Ellis GC, Blumenthal DS, Sos TA. Fever and pulmonary thromboembolism. Am J Med. 1979;67:232–5.
11. Cha SI, Choi KJ, Shin KM, Lim JK, Yoo SS, Lee J, et al. Clinical characteristics of pulmonary embolism with concomitant pneumonia. Blood Coagul Fibrinolysis. 2016;27:281–6.
12. Singh JA, Wells GA, Christensen R, Tanjong Ghogomu E, Maxwell LJ, MacDonald JK, et al. Adverse effects of biologics: a network meta-analysis and Cochrane overview. Cochrane Database Syst Rev. 2011:CD008794, http://dx.doi.org/10.1002/14651858.CD008794.pub2.
13. Balbir-Gurman A, Yigla M, Nahir AM, Braun-Moscovici Y. Rheumatoid pleural effusion. Semin Arthritis Rheum. 2006;35:368–78.
14. Hamilton CR, Plowman PN. Prolonged remission of lymphangitis carcinomatosis from breast cancer. Br J Dis Chest. 1987;81:400–3.
15. Farrell RM, Bloch J, Marshall VF. Caval umbrella to trap emboli in patients with renal cell carcinoma. Surg Gynecol Obstet. 1974;139:835–9.