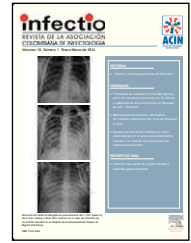


Infectio

Asociación Colombiana de Infectología

www.elsevier.es/infectio



ORIGINAL

Manifestaciones clínicas y radiológicas de infección respiratoria por virus de influenza A H1N1

Jorge Alberto Carrillo Bayona*, Heidy Tatiana Bacca Campillo, Maria Mercedes Botero Gutiérrez, Juan Pablo Almonacid Araque, Daniel Castañeda Mayorga, Natalia Seba Lozada, Jose Yesid Rodriguez, Sonia Castañeda y Aura Lucía Rivera Bernal

Departamento de Imágenes Diagnósticas, Hospital Universitario Mayor —Méderi, Universidad del Rosario, Bogotá, Colombia; Universidad Nacional de Colombia, Sede Bogotá, Colombia

Recibido el 13 de marzo de 2013; aceptado el 13 de enero de 2014

PALABRAS CLAVE

Influenza A (H1N1);
Subtipo/ Influenza
Cuidados intensivos
Radiografía
Torácico/ métodos

Resumen Entre junio de 2009 y agosto de 2010 la Organización Mundial de la Salud (OMS) declaró una pandemia por el virus de influenza AH1N1. Para junio 2010 se habían confirmado en Colombia 3.572 casos de infección respiratoria por el virus de influenza AH1N1 con una mortalidad de 239 pacientes.

Objetivos: Describir las manifestaciones radiológicas de un grupo de 38 pacientes con diagnóstico confirmado de infección respiratoria por influenza A(H1N1) que requirieron hospitalización. Correlacionar las alteraciones radiológicas con la presentación clínica de los pacientes estudiados en la serie.

Metodología: Análisis retrospectivo de historias clínicas y estudios de imágenes de una cohorte de 38 pacientes con diagnóstico confirmado de infección por influenza A (H1N1) hospitalizados en el Hospital Universitario Mayor –Méderi en Bogotá entre junio de 2009 y marzo de 2010. Los pacientes fueron divididos en dos grupos de acuerdo a la necesidad de soporte ventilatorio durante la hospitalización. Los estudios de imágenes fueron revisados en consenso por dos radiólogos con experiencia en radiología torácica.

Resultados: De las 38 radiografías de tórax analizadas, 23 (60%) fueron normales. En las radiografías anormales (40% de los casos), las alteraciones más importantes fueron consolidación y vidrio esmerilado. En el grupo que requirió ventilación mecánica, todas las radiografías fueron anormales.

Conclusiones: En nuestra serie, los hallazgos en los estudios de imágenes se correlacionaron con la severidad del cuadro clínico. En los pacientes que no requirieron ventilación mecánica, la radiografía de tórax fue normal en un 60%. Todos los pacientes que necesitaron soporte ventilatorio tenían alteraciones radiológicas al ingreso. En los pacientes que requirieron ventilación mecánica, la alteración radiológica predominante fue consolidación de predominio basal. © 2013 ACIN. Publicado por Elsevier España, S.L. Todos los derechos reservados.

* Autor para correspondencia.

Correo electrónico: jorcarbaya@hotmail.com (J.A. Carrillo Bayona).

KEYWORDS:

Influenza A Virus, H1N1;
Subtype Influenza;
Intensive Care;
Radiography;
Thoracic/ methods

Influenza A H1N1 virus respiratory infection: Clinical and radiological manifestations

Abstract Between June 2009 and August 2010, the World Health Organization (WHO) declared a pandemic of the influenza H1N1 virus. Until June 2010, there were 3,572 confirmed cases of influenza A(H1N1) virus respiratory infection in Colombia, with 239 deaths. **Objectives:** To describe the radiological studies of a group of 38 patients with a confirmed influenza A(H1N1) respiratory infection diagnosis who required hospitalization. The radiology results were correlated with clinical symptoms.

Methodology: Medical records and image studies retrospective analysis of a 38 patient cohort with confirmed influenza A H1N1 infection diagnosis, who were hospitalized at the Universitario Mayor – Méderi Hospital in Bogota, Colombia between June 2009 and March 2010. Patients were divided into two groups according to the need for ventilatory support during hospitalization. The image studies were reviewed by two radiologists with thoracic radiology experience.

Results: Of 38 chest radiographs analyzed, 23 (60%) were normal. Of the 40% abnormal radiographs, the findings were consolidation and ground glass images. In the group requiring mechanical ventilation, all radiographs were abnormal.

Conclusions: In our series, the image study findings were correlated with the severity of the clinical symptoms. Among the patients requiring mechanical ventilation, the thoracic radiography was normal in 79% of the cases. All patients who required mechanical ventilation had radiological alterations at admission. The most common radiographic finding in the group of patients who required mechanical ventilation was basal parenchymal consolidation.

© 2013 ACIN. Published by Elsevier España, S.L. All rights reserved.

Introducción

El virus de la influenza es un virus ARN de cadena sencilla y polaridad negativa, perteneciente a la familia de los orthomyxovirus. Se han identificado tres tipos de virus de influenza (A, B y C) que infectan al hombre y a diferentes especies animales. Las proteínas de superficie hemaglutinina (HA) y la neuraminidasa (NA) son de particular importancia para determinar la virulencia y la epidemiología del virus. De los 16 subtipos identificados de hemaglutinina (H1 a H16) y 9 subtipos de neuraminidasa (N1 a N9), solo las H1, H2 y H3 en combinación con N1 y N2 causan enfermedad en humanos¹.

Las proteínas de superficie pueden presentar variaciones durante la replicación viral como resultado de errores en la ARN polimerasa. Cuando estas mutaciones son de magnitud limitada para cambiar su nomenclatura antigénica se denominan “DRIFT” antigénico y son las responsables de las influencias estacionales². Cuando ocurre una mutación importante “SHIFT” antigénico, se presenta una HA o NA antigénicamente diferente, que puede producir una pandemia por ausencia de inmunidad parcial de la población³.

Entre finales de marzo e inicios de abril de 2009 se presentó en el Distrito Federal de México un incremento en el número de casos y mortalidad por neumonía grave en personas entre los 20 y los 40 años de edad, relacionado con infección confirmada por influenza A. De manera simultánea (15 y 17 de abril), el Centro de Control y Prevención de Enfermedades de Atlanta (CDC)⁴ identificó dos casos de

infección humana por virus de influenza A (H1N1) de origen porcino, caracterizado por una combinación única de genes que no se había identificado previamente entre los virus humanos o porcinos de influenza A. El virus nuevo correspondía a una recombinación entre el virus porcino americano de triple rearrreglo y el virus porcino eurasiático. El 10 de junio de 2009 la OMS^{5,6} decretó el estado de pandemia 6 ante la presencia de 27.737 casos confirmados y 141 muertes en 74 países. El 4 de junio de 2010 la Organización Panamericana de la Salud informó que la pandemia se había extendido a 214 países con una mortalidad de 18.138 personas⁷. Para el 4 de junio de 2010, en Colombia se habían confirmado 3.572 casos de infección por virus de influenza A (H1N1), con una mortalidad de 239 personas⁸.

Las series que describen las manifestaciones radiológicas de infección por influenza A (H1N1) son limitadas. Los hallazgos radiológicos más frecuentes en la radiografía de tórax de estos pacientes son: tórax normal, patrón en “vidrio esmerilado” y áreas de consolidación del parénquima pulmonar. De acuerdo con la literatura, la distribución de las alteraciones es predominantemente basal y en las zonas medias del pulmón.

En este artículo se describen las características clínicas y radiológicas de 38 pacientes con diagnóstico confirmado de infección respiratoria por influenza A (H1N1) que fueron hospitalizados en nuestra institución entre junio de 2009 y marzo de 2010.

Materiales y métodos

Estudio descriptivo de una serie de casos de 38 pacientes mayores de 18 años con diagnóstico confirmado de infección por influenza A (H1N1) mediante reacción en cadena de la polimerasa (PCR) de muestra obtenida mediante hisopado orofaríngeo, procesadas en los laboratorios del Instituto Nacional de Salud (Bogotá, Colombia). Se analizaron retrospectivamente las historias clínicas y los estudios de las imágenes. Los pacientes fueron divididos en dos grupos de acuerdo a la necesidad de soporte ventilatorio durante la hospitalización. El siguiente estudio fue aprobado por el comité de bioética del Hospital Universitario Mayor –Méderi, autorizándose la toma de datos de las historias clínicas archivadas del periodo comprendido entre junio de 2009 a marzo de 2010.

Metodología

Se realizó una revisión retrospectiva de las historias clínicas de 38 pacientes con diagnóstico confirmado de Influenza A (H1N1) por PCR, cuyos datos clínicos fueron registrados en un formulario, incluyéndose variables demográficas y antecedentes. Estos formularios fueron almacenados sistemáticamente por el departamento de epidemiología.

Como criterios de inclusión, se aceptaron las historias clínicas de todos los pacientes mayores de 18 años con sintomatología respiratoria aguda alta o baja que presentaron los criterios clínicos y de laboratorio (fiebre, tos, odinofagia, cefalea intensa, mialgias, artralgias) con PCR positiva para influenza A(H1N1) y estudio imagenológico de tórax. De los formularios recolectados se excluyeron todos los pacientes con sintomatología respiratoria en los que no fue posible realizar la PCR o en los que se obtuvo un resultado negativo para la infección por el virus AH1N1, así como los pacientes con historias clínicas incompletas o poco legibles. Del total de 49 casos confirmados, se excluyeron 11 casos (6 casos no tenían estudio imagenológico, tres casos que no tenían el resultado definitivo de la PCR para el momento de la revisión, uno en el cual no era completamente legible la historia clínica y un caso de un menor de 18 años).

De los pacientes seleccionados se realizó un análisis detallado de la historia clínica confirmando los datos documentados en el formulario, así como la evolución del paciente durante la estancia hospitalaria, la toma de paraclínicos adicionales, el tratamiento y el desenlace de la enfermedad. El seguimiento de cada paciente se realizó hasta el momento en que fue dado de alta del hospital o falleció. En nuestra serie, el criterio de severidad fue definido como la necesidad de ventilación mecánica.

Las imágenes fueron interpretadas en consenso por dos radiólogos con experiencia en radiología torácica. Se revisaron las radiografías de tórax obtenidas dentro de las 24 horas del ingreso del paciente a la institución. Los estudios se categorizaron como normales o anormales. En los estudios anormales se describieron como variables: consolidación, opacidad en vidrio esmerilado, opacidad reticular, adenomegalias hiliares/mediastinales y derrame pleural.

Definiciones imagenológicas⁹

Consolidación: aumento homogéneo en la densidad del parénquima pulmonar con pérdida del contorno de los vasos pulmonares y de las paredes bronquiales, pudiendo presentar broncograma aéreo concomitante.

Vidrio esmerilado: aumento en la densidad (menor que la consolidación) del parénquima pulmonar que permite visualizar el contorno de los vasos pulmonares.

Opacidad reticular: opacidades lineales múltiples que en su conjunto dan el aspecto de una red.

La distribución de las alteraciones radiológicas se describió como unilateral o bilateral y central, periférica o difusa. Cada pulmón se dividió en tres zonas: apical, media y basal (cada una de las cuales comprendía un tercio de la extensión craneocaudal del pulmón en la radiografía frontal). La opacidad parenquimatosa se describió como focal (una zona), multifocal (más de una zona) y difusa (opacidad en las seis zonas de los pulmones). La extensión de las opacidades se cuantificó de acuerdo a la alteración visible en las tres zonas de cada pulmón previamente definidas.

Análisis estadístico

El análisis estadístico incluyó la descripción de las variables continuas y se efectuó mediante la evaluación de la distribución y las medidas de tendencia central correspondiente. El resumen de las variables categóricas se efectuó mediante proporciones que se interpretaron con los respectivos intervalos de confianza. Se seleccionó el Chi-cuadrado de Pearson para el análisis estadístico de las variables nominales (radiografía anormal y necesidad de intubación) y se consideró significativa una $p < 0,05$. A su vez, se calcularon los estadísticos descriptivos y pruebas de normalidad.

Resultados

De los 38 pacientes, 25 eran mujeres y 13 eran hombres, con edades entre 21 y 90 años. Los promedios de edad fueron: 40 años para la población general, 40 años para hombres y 38 años para mujeres (tabla 1).

El promedio de días transcurridos desde el inicio de síntomas a la primera consulta fue de $6,32 \pm 4,2$ días, sin diferencia entre hombres y mujeres. El promedio de días entre el inicio de síntomas y la hospitalización fue de $6,3 \pm 5,6$ días. Para hallar la diferencia entre medias se cate-

Tabla 1. Distribución de la población según grupos de edad y sexo

Grupo de edad	Casos (% en paréntesis)	Hombres (%)	Mujeres (%)
Total	38 (100)	13 (34)	25 (66)
16-45 años	22 (58)	5 (13)	17 (45)
46-65 años	15 (39)	7 (18)	8 (21)
Más de 65 años	1 (3)	0	1 (3)

Tabla 2 Porcentaje de presentación de signos y síntomas (n = 38)

Signos y síntomas	Porcentaje
Fiebre	96
Astenia	73
Adinamia	69
Artromialgias	53
Cefalea	50
Tos	88
Disnea	61
Rinorrea	57
Espudo purulento	26
Coriza	26
Espudo hialino	19
Dolor torácico	15
Hemoptisis	7
Roncus	38
Estertores	34
Uso m. accesorios de la ventilación	23
Sibilancias	19
Cianosis	11

rizó la variable días de hospitalización en 3 grupos: 0-8 días (grupo 1), 9-17 días (grupo 2) y 18-26 días (grupo 3). Posteriormente, se realizaron los test de normalidad, los cuales mostraron que los datos tenían una distribución no paramétrica. Se encontró significación estadística ($p < 0,05$) en los dos contrastes de hipótesis en dos grupos y en el test de Kolmogorov-Smirnov para el grupo 1, lo que lleva a asumir la

Tabla 3 Porcentaje de comorbilidades o factores de riesgo (n = 38)

Comorbilidad o factor de riesgo	Porcentaje
Embarazo	7,6
Infección por VIH	7,6
Asma	3,8
Uso de esteroides	3,8
Desnutrición	3,8
Diabetes mellitus	3,8
Insuficiencia renal	3,8
Alcoholismo	3,8
Historia de ACV	3,8
Trasplante	3,8
EPOC	0
Cáncer	0
Falla hepática	0

ACV: accidente cerebrovascular; EPOC: enfermedad pulmonar obstructiva crónica; HIV: virus de la inmunodeficiencia humana.

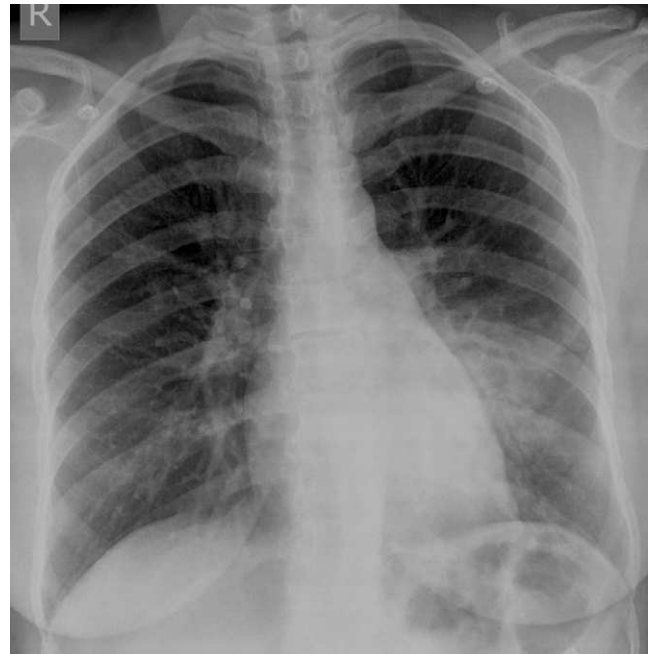

Figura 1 Caso 1. Radiografía de tórax. Área de consolidación del parénquima pulmonar en lóbulo inferior izquierdo.

no normalidad en la distribución de la variable días de síntomas en la población de la que provienen los individuos de la muestra, razón por la cual se procedió a realizar pruebas no paramétricas para K-muestras independientes. La prueba de contraste usada fue Kruskal-Wallis, demostrando que no se encontraron argumentos que relacionen los síntomas con los rangos de hospitalización analizados en la población de la que proviene la muestra analizada ($p = 0,282$).

El síntoma respiratorio más frecuente fue tos (88%) seguido por disnea (61%). Los síntomas sistémicos más comunes fueron fiebre (96%), astenia (73%) y adinamia (69%). El 15% de los pacientes presentaron diarrea y un porcentaje igual dolor abdominal (tabla 2).

El 69% de los pacientes no presentó ningún antecedente patológico o condiciones específicas como embarazo. Del total de mujeres incluidas en el estudio, 12,5% eran gestantes (tabla 3). La enfermedad asociada más frecuente fue infección por virus de inmunodeficiencia humana (7,6%).

De los 9 pacientes que requirieron ventilación mecánica (24%), 5 fallecieron (3 hombres y 2 mujeres, representando el 13,1% del total de pacientes en nuestra serie y el 55,5% de los pacientes con soporte ventilatorio). Los pacientes que fallecieron consultaron en promedio cuatro días más tarde que los que no fallecieron después del inicio de los síntomas (7 días vs. 3 días). El promedio de días de hospitalización fue de 4 (1-10). Los pacientes que fallecieron tuvieron hospitalización más prolongada (5 días vs. 3 días). En los pacientes que fallecieron transcurrieron 13 días en promedio desde el inicio de síntomas hasta la muerte.

De las 38 radiografías de tórax analizadas, 23 (60%) fueron normales y 15 (40%) anormales. Las alteraciones radiológicas encontradas fueron: consolidación (fig. 1) en 13 de 15 radiografías (86%) y vidrio esmerilado (fig. 2) en 2 de 15 (14%). La distribución de las áreas de consolidación fue: focal en 6 de 13 radiografías, multifocal (fig. 3) en 5 de 13 y difusa en 2 de 13.

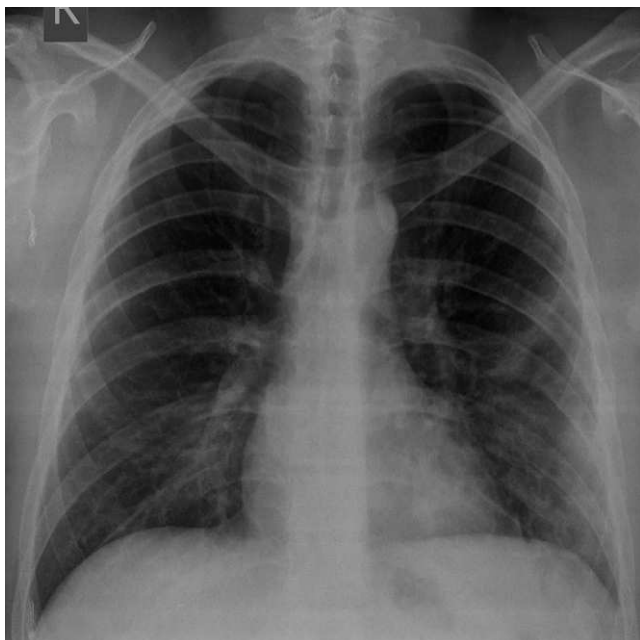


Figura 2 Caso 2. Radiografía de tórax. Áreas de aumento en la densidad del parénquima pulmonar con patrón de vidrio esmerilado basal derecho y consolidación subpleural izquierda.

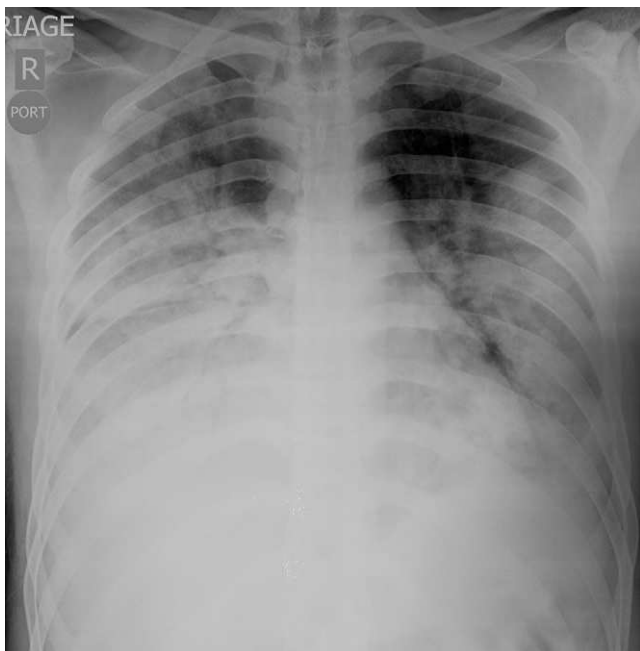


Figura 3 Caso 3. Radiografía de tórax. Consolidación multilobar bilateral extensa.

En el grupo de pacientes que requirió ventilación mecánica (24%), todas las radiografías realizadas al ingreso fueron anormales. Las alteraciones radiológicas encontradas fueron: consolidación (89%) y vidrio esmerilado (11%). Las áreas de consolidación fueron focales en un 50% de los casos, multifocales en 25% y difusas en 25%. En el paciente con patrón en vidrio esmerilado la alteración fue multifocal. Las áreas de aumento en la densidad del parénquima pulmonar (consolidación y vidrio esmerilado) fueron pre-

Tabla 4 Hallazgos radiológicos en pacientes que requirieron ventilación mecánica (n = 9)

Hallazgo	Casos (% en paréntesis)	Distribución (%)		
		Focal	Multifocal	Difuso
Consolidación	8 (89)	4 (50)	2 (25)	2 (25)
Vidrio esmerilado	1 (11)	-	1 (100)	-

Tabla 5 Hallazgos radiológicos en pacientes fallecidos (n = 5)

Hallazgo	Casos (% en paréntesis)	Distribución (%)		
		Focal	Multifocal	Difuso
Consolidación	5 (100)	2 (40)	1 (20)	2 (40)

Tabla 6 Hallazgos radiológicos en pacientes que no requirieron ventilación mecánica (n = 29)

Hallazgo	Casos (% en paréntesis)
Rx normal	23 (79)
Rx anormal	6 (21)

Rx: radiografía.

Tabla 7 Clasificación de los hallazgos en pacientes que no requirieron ventilación mecánica con Rx anormal (n = 6)

Hallazgo	Casos (% en paréntesis)	Distribución (%)		
		Focal	Multifocal	Difuso
Consolidación	5 (83)	2 (40)	3 (60)	0
Vidrio esmerilado	1 (17)	-	1 (100)	-

dominantemente basales en el 55% de los casos y de distribución periférica en el 33% (tabla 4).

En los 5 pacientes que fallecieron se encontró consolidación en la radiografía inicial (fig. 4), de distribución focal en 2 de 5 radiografías (40%), multifocal en 1 de 5 (20%) y difusa en 2 de 5 radiografías (40%). Un paciente presentó consolidación periférica y dos consolidaciones de predominio basal (tabla 5). Uno de los pacientes que falleció presentó cuadro clínico y signos radiológicos compatibles con insuficiencia cardíaca, que fueron interpretados como miocarditis asociada al virus. En los pacientes que no requirieron ventilación mecánica, la radiografía inicial fue normal en 79% de los casos (23) y anormal en el 21% de los pacientes (tabla 6).

Las alteraciones radiológicas encontradas en los pacientes que no requirieron ventilación mecánica fueron: consolidación en 5 de 6 radiografías (83,4%) y patrón en vidrio esmerilado en 1 de 6 (16,6%). Las áreas de consolidación fueron focales en 2 de 5 radiografías (40%) y multifocales

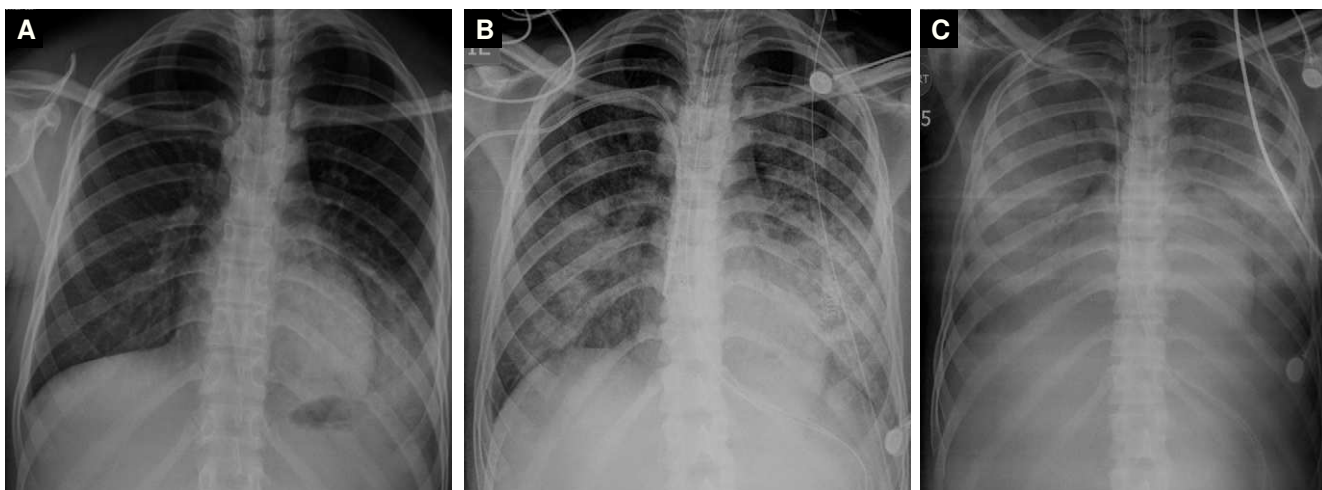


Figura 4 Caso 4. A. Radiografía de tórax inicial. Consolidación basal izquierda. B. Radiografía de tórax a los 3 días. Áreas de consolidación en lóbulos inferiores con progresión evidente de las alteraciones parenquimatosas. C. Radiografía de tórax a los 6 días. Consolidación difusa del parénquima pulmonar que puede relacionarse con neumonía y SDRA asociado.

en 3 de 5 (60%) (tabla 7). En el paciente con patrón en vidrio esmerilado la alteración fue multifocal. Las áreas de aumento en la densidad del parénquima pulmonar (consolidación y vidrio esmerilado) fueron predominantemente basales en todos los pacientes y de distribución periférica en 2 (40%). La severidad del cuadro clínico, definida como necesidad de ventilación mecánica, fue analizada estadísticamente tal como se muestra en la tabla 8.

Discusión

La enfermedad respiratoria similar a la influenza se define como “infección del sistema respiratorio de naturaleza viral, altamente contagiosa, que puede presentarse de forma leve y de corta duración o en forma clínicamente grave o complicada”. La infección por el virus de influenza A (H1N1) es una de las causas¹⁰. La Organización Panamericana de la Salud define los criterios diagnósticos que se muestran en la tabla 9¹¹.

- Caso sospechoso. Definido por criterios clínicos más un criterio epidemiológico.

Tabla 8 Hallazgos positivos en pacientes con/ sin ventilación mecánica –tabulación cruzada

		Radiografía		
		Anormal	Normal	Total
Necesidad de soporte ventilatorio	Recuento	9	0	9
	% dentro de soporte	100%	0%	100%
	% dentro de Rx	60%	0%	23,7%
Sin necesidad de soporte ventilatorio	Recuento	6	23	29
	% dentro de soporte	20,7%	79,3%	100%
	% dentro de Rx	40%	100%	76,3%
Total	Recuento	15	23	38
	% dentro de soporte	39,5%	60,5%	100%
	% dentro de Rx	100%	100%	100%

Rx: radiografía.
Diferencias estadísticamente significativas, p = 0,000 (Chi-cuadrado de Pearson).

Tabla 9 OPS-Diagnóstico Infección AH1N1¹²

1. Criterios clínicos
Febre mayor o igual a 38 °C
Rinorrea
Tos
Odinofagia.
También se puede presentar: cefalea intensa, mialgias, disnea, artralgias, náuseas, vómito, diarrea
2. Criterios epidemiológicos
Toda persona que resida, proceda o haya viajado en los últimos siete (7) días a una zona o país donde existan casos confirmados de <i>Influenza A H1N1</i>
Toda persona que haya estado en contacto cercano con un caso probable o confirmado (o fallecido) por <i>Influenza tipo A H1N1</i>
3. Criterios de laboratorio
PCR en tiempo real
Cultivo viral
PCR: reacción en cadena de la polimerasa.

Tabla 10 Factores de riesgo enfermedad severa

Factores de riesgo para enfermedad severa por infección del virus A H1N1/ 09)

Infantes y niños menores de 2 años

Mujeres embarazadas

Personas de cualquier edad con enfermedad pulmonar crónica como asma, EPOC, etc.

Personas de cualquier edad con enfermedad cardíaca crónica como insuficiencia cardíaca congestiva

Personas con desordenes metabólicos como diabetes mellitus

Personas con enfermedad renal crónica, enfermedad hepática crónica, ciertas condiciones neurológicas, hemoglobinopatías o inmunosupresión (ya sea primaria como en la infección por VIH o secundarias como por medicamentos)

Niños que terapia crónica con aspirina

Personas \geq 65 años

Personas con obesidad

EPOC: enfermedad pulmonar obstructiva crónica; VIH: virus de la inmunodeficiencia humana.

- Caso probable. Definido por la suma de los criterios clínicos, más un criterio epidemiológico, más una prueba positiva para influenza A no sub-tipificable por PCR en tiempo real.

- Caso confirmado. Definido por la confirmación del laboratorio.

De acuerdo con la OMS, hay dos tipos de presentación clínica¹²: la Influenza no complicada y la Influenza complicada o severa cuya presentación clínica incluye disnea, taquipnea,

hipoxemia y/o signos radiológicos de enfermedad del tracto respiratorio inferior (neumonía), alteración del sistema nervioso central (encefalopatía o encefalitis), deshidratación severa o complicaciones secundarias: falla renal, falla multiorgánica, shock séptico, rhabdomiólisis y miocarditis. Por otro lado, también se consideran en esta categoría las exacerbaciones de enfermedades crónicas como asma, EPOC, falla hepática o renal crónica, diabetes u otras condiciones cardiovasculares. Un paciente que presente cualquier signo de progresión de la enfermedad se incluye en esta categoría. Las condiciones clínicas que aumentan el riesgo de mayores complicaciones se encuentran en la tabla 10.

Aproximadamente un 10-30% de los pacientes con infección confirmada por Influenza A (H1N1) hospitalizados en diferentes países requirieron manejo en unidades de cuidado intensivo por enfermedad del tracto respiratorio bajo rápidamente progresiva, falla respiratoria y síndrome de dificultad respiratorio agudo (SDRA) con hipoxemia refractaria¹³.

Todo paciente con cuadro clínico inicial de influenza no complicada puede progresar en un tiempo corto (24 horas) a un estado más severo de la enfermedad. La OMS describe los indicadores de severidad de la enfermedad que deben considerarse en el manejo del paciente infectado:

- Signos y síntomas que sugieran falta de oxígeno o insuficiencia cardiopulmonar, como disnea, cianosis, esputo sanguinolento, dolor torácico e hipotensión arterial. En niños, taquipnea, dificultad respiratoria o hipoxemia.

- Síntomas y signos sugestivos de complicaciones del SNC, como alteración del estado de conciencia, convulsiones persistentes, confusión, debilidad severa o parálisis.

- Evidencia de replicación viral sostenida o infección bacteriana secundaria basada en pruebas de laboratorio o signos clínicos (fiebre alta persistente y otros por mínimo 3 días).

Tabla 11 Síntomas referidos al ingreso en estudios de caso de pacientes con infección confirmada por Influenza A(H1N1) de manejo intrahospitalario

		Síntoma (%)						
		Tos	Mialgia	Astenia/ adinamia	Cefalea	Fiebre	Rinorrea	Disnea
Lugar								
Autor año	Tamaño de la muestra							
Angeles-Garay U et al. 2011 ¹³	55 pacientes con diagnóstico de Influenza A(H1N1) confirmado	87,3	70,9	-	85,5	63,6	40	-
Echevarría-Zuno S et al 2009 ¹⁴	475 pacientes con diagnóstico de Influenza A(H1N1) confirmado	91	72	-	88	92	77	45
Domínguez-Cherit G et al. 2009 ¹⁵	58 pacientes con diagnóstico de Influenza A(H1N1) confirmado	98	60	71	57	100	-	98
Grijalva-Otero I et al. 2009 ¹⁶	38 pacientes con diagnóstico de Influenza A(H1N1) confirmado	92	100	73,7	39,5	86,8	36,8	100
Carrillo et al. 2014	38 pacientes con diagnóstico de Influenza A(H1N1) confirmado	88	53	71	50	96	57	61

- Deshidratación severa (disminución de la actividad, mareo, disminución del gasto urinario y letargia).

Algunos estudios han analizado los hallazgos clínicos de los pacientes con infección confirmada por Influenza A (H1N1) (tabla 11). El estudio realizado por Angeles-Garay et al.¹³ analizó una cohorte de 55 pacientes de ~31 años (14 de los cuales fueron hospitalizados) con una mortalidad del 42,9%. La alta mortalidad se asoció a comorbilidades crónicas e inmunosupresión. Las manifestaciones clínicas incluyeron: tos (87,3%), cefalea (85,5%), odinofagia (70,9%), mialgias (70,9%) y fiebre (63,6%).

Echevarría-Zuno et al.¹⁴ analizaron los registros de 6.892 pacientes de ~16 años con diagnóstico confirmado de influenza A (H1N1). En este grupo, 475 pacientes fueron admitidos al hospital con una mortalidad de 0,9% para el total de la población y 11,7% para los pacientes hospitalizados, asociada a la presencia de enfermedad crónica e inmunosupresión. Los hallazgos clínicos más comunes fueron: fiebre (92%), tos (91%), cefalea (88%), rinorrea (77%) y mialgias (72%).

El estudio de Domínguez-Cherit et al.¹⁵ incluyó 58 pacientes (~44 años) en estado crítico por infección con Influenza A (H1N1), demostrando una mortalidad de 43,3% que no se asoció a comorbilidades. Entre los criterios de gravedad se encontraba el ingreso a unidad de cuidado intensivo, necesidad de ventilación mecánica, requerimiento de fracción inspirada de oxígeno de 60% o necesidad de uso de inotrópicos/vasopresores durante la hospitalización. Los síntomas y signos principales de esta serie fueron: fiebre (100%), sintomatología respiratoria: tos/disnea/sibilancia (98%), astenia (71%) y mialgias (60%).

En el trabajo de Grijalva-Otero et al.¹⁶ se analizaron 38 casos de personas con infección por influenza A(H1N1), que murieron por cuadro atribuido a neumonía severa.

La mortalidad se asoció a la presencia de comorbilidades crónicas: hipertensión arterial/diabetes mellitus (18,4%) y obesidad (23,7%). Estos pacientes presentaron al ingreso tos (92%), fiebre (86,8%) y astenia (73,7%).

Los síntomas constitucionales de los pacientes de nuestra serie se correlacionan con los descritos previamente en la literatura¹⁴⁻¹⁶. La presencia de fiebre y astenia/adinamia son síntomas que se presentaron en frecuencia similar en los estudios y nuestra serie de casos, mientras la presencia de artromialgias y cefalea es un hallazgo menos frecuente en nuestra muestra. En cuanto respecta a la sintomatología respiratoria, la frecuencia en la presentación de tos y rinorrea es similar a la reportada en los estudios antes mencionados y en los hallazgos de Angeles-Garay et al., presentándose en menor proporción disnea al ingreso¹³.

Dicho estudio realizado por Angeles-Garay et al.¹³ encontró una alta correlación entre la presencia de condiciones como enfermedades crónicas-inmunosupresión y mortalidad (42,9% de los pacientes que murieron presentaban comorbilidad crónica o inmunosupresión). Esta misma correlación entre mortalidad y comorbilidades fue observada en el estudio de Grijalva-Otero et al., donde la presencia de comorbilidades crónicas disminuyó la supervivencia de los pacientes con infección confirmada para Influenza A(H1N1)¹⁶. En nuestra serie, la mortalidad se asoció con inmunosupresión por VIH (2 pacientes), 1 sin terapia anti-

rretroviral y otro con coinfección por *P. jirovecii*; enfermedad coronaria (1 caso) o inicio tardío de los medicamentos inhibidores de neuraminidasa (2 casos). La mortalidad global de nuestros pacientes fue similar a la reportada previamente en pacientes con esta entidad que requirieron manejo intrahospitalario.

Los criterios clínicos que se asociaron a peor pronóstico en nuestra serie fueron necesidad de ventilación mecánica, inmunosupresión y patología cardiovascular. La mayor proporción de pacientes no tuvieron hallazgos a la auscultación, mientras los más prevalentes fueron roncus (38%) y estertores (34%).

Las manifestaciones radiológicas de la infección respiratoria por Influenza A (H1N1) han sido revisadas en la literatura, tal como se comparan en la tabla 12. Aviram et al. encontraron que 97 pacientes adultos con diagnóstico de influenza AH1N1 tenían radiografías normales en el 60% de los casos. El 40% tenían radiografías anormales con patrón de vidrio esmerilado (69%), consolidación (59%) y opacidades nodulares (28%).

Estos hallazgos fueron similares a los resultados de nuestra serie, donde las radiografías se presentaron sin hallazgos en el 60% de los casos.

Por su parte, Coppola et al. publicaron en el 2011 un estudio de 167 pacientes con diagnóstico de infección por A H1N1, en el que encontraron radiografías anormales en el 53,8% de los pacientes. En el grupo de casos con radiografía anormal se evidenció: infiltrados reticulares (58,8%), infiltrados nodulares (27,7%), opacidades en vidrio esmerilado (14%) y consolidación (55%). 8,98% de los pacientes presentaron cuadros severos con consolidación difusa y posterior muerte¹⁷.

A su vez, Yun et al. publicaron en junio de 2010 un estudio de 18 pacientes con infección por virus AH1N1. Dieciséis de las 18 radiografías fueron normales. En los dos pacientes restantes se encontraron opacidades bibasales como hallazgo principal, y en uno de ellos una opacidad nodular en el lóbulo superior derecho. La tomografía computarizada (TC) de tórax realizada en 12 de los pacientes demostró patrón de vidrio esmerilado en 5 casos¹⁸.

En un estudio retrospectivo publicado en junio del año 2010 por Abbo et al. se estudiaron 123 pacientes de tres hospitales urbanos de Miami con diagnóstico de H1N1 y radiografía de tórax. De estos pacientes, 40 (33%) tenían hallazgos radiológicos anormales. La alteración radiológica más frecuente fue consolidación de predominio basal. La TC de tórax realizada a 21 pacientes demostró en el 90% de los casos consolidación, opacidades en patrón de vidrio esmerilado, nódulos y patrones mixtos. Cuatro de 21 pacientes presentaron una radiografía normal con alteraciones evidentes en la TC¹⁹.

Jartii et al. publicaron en 2011 un estudio de tipo retrospectivo con 156 pacientes. Las 113 radiografías de tórax realizadas demostraron alteraciones en el 62% de pacientes.

Las manifestaciones más frecuentes fueron: consolidación (93%) y vidrio esmerilado (77%). El 57% de los pacientes evidenció engrosamiento del intersticio peribroncovascular. No se encontró ninguna diferencia sustancial entre los hallazgos de los pacientes con comorbilidades tal como sobreinfección bacteriana (4%) y los pacientes que cursaban únicamente con la infección por el virus AH1N1²⁰.

Las manifestaciones radiológicas encontradas en nuestros pacientes son similares a las descritas previamente

Tabla 12 Hallazgos radiológicos más frecuentes de 5 estudios de caso de infección AH1N1

Autor, lugar, año	Muestra	Rx tórax	Hallazgos radiológicos anormales				Comentarios	Síntoma principal: disnea (+)
			Consolidación	Infiltrados intersticiales	Patrón en vidrio esmerilado			
Aviram et al. Israel 2010 ²¹	97 pacientes adultos con AH1N1	60% normal; 40% anormal	59%	28%	64%	Ventilación mecánica: 3 % Rx normales; 13% Rx anormales	(+)	
Coppola et al. Italia 2011 ¹⁷	167 pacientes con infección por AH1N1	53,8% normal; 46,2% anormal	55%	Reticular 58,8%; nodular 27,7%	14%	15 pacientes mostraron complicaciones respiratorias con consolidaciones bilaterales difusas de los cuales 6 murieron.	(+)	
Yun et al. Corea 2010 ¹⁸	18 pacientes con infección por AH1N1 en el mes de julio de 2009	16 normal; 2 anormal	1 paciente	1 paciente patrón nodular	-	6 de 12 TAC de tórax anormales, 83% patrón en vidrio esmerilado	-	
Abbo L et al. EE. UU. 2010 ¹⁹	123 pacientes de tres hospitales urbanos	67% normal; 33% anormal	28%	4%	9%	Hallazgo más frecuente: consolidación	2(+)	
Jartti et al. Finlandia 2011 ²⁰	113 pacientes adultos	38% normal; 62% anormal	91%	57%	77%	Embolia pulmonar en 2 de 9 TAC; síntomas más comunes: fiebre, tos y disnea	(+)	
Carrillo et al. Colombia 2014	38 pacientes adultos	60% normal; 40% anormal	73,3%	12,7%	14%	Síntomas más comunes: fiebre y tos; 100% de los pacientes con ventilación mecánica tuvieron Rx anormal	Segundo	

Rx: radiografía; TAC: tomografía computarizada.

en la literatura. La consolidación de predominio basal es la alteración radiológica más frecuente en nuestra serie y en la literatura. La presencia de consolidación multilobar y bilateral se correlaciona en este trabajo con complicaciones y necesidad de ventilación mecánica. En un número limitado de nuestros casos se encontró distribución periférica (subpleural) de las áreas de consolidación, distribución que no ha sido descrita de manera particular en la literatura. Al igual que en tres series publicadas^{17,19,21}, el porcentaje de radiografías normales fue mayor del 50%.

Todos los pacientes de nuestro trabajo que requirieron ventilación mecánica presentaron radiografías de tórax anormales al ingreso. Los hallazgos radiológicos anormales tuvieron una correlación estadísticamente significativa con la necesidad de ventilación mecánica ($p = 0,000$).

En conclusión, este estudio encontró que las manifestaciones clínicas de los pacientes con infección por virus de Influenza AH1N1 fueron similares a las reportadas previamente en la literatura con fiebre, tos, disnea y astenia/ adinamia como alteraciones relevantes. El índice de mortalidad en nuestra serie también es similar a los reportados por la literatura, dada la presencia de comorbilidades. En el 60% de nuestros casos se evidenció una radiografía de tórax normal al momento de la hospitalización. La presencia de radiografía de tórax normal al ingreso se correlacionó con una buena evolución clínica. Por el contrario, una radiografía inicial anormal se asoció con mayor morbimortalidad, tal como se ha descrito en otros estudios. Se encontró asociación entre la presencia de hallazgos anormales en la radiografía con la necesidad de ventilación mecánica.

La alteración radiológica más frecuente fue consolidación parenquimatosa de predominio basal. La distribución periférica de las áreas de aumento en la densidad del parénquima pulmonar (vidrio esmerilado y consolidación) se presentó en algunos pacientes de nuestra serie y no ha sido descrita en las series publicadas previamente. Se demostró en otros estudios casos de radiografías normales con TC anormal, lo cual no pudo ser evaluado en nuestra serie de casos debido a que no se tenía institucionalizado como examen de rutina a todo paciente con sintomatología respiratoria. Se necesitan estudios adicionales en otra cohorte de pacientes para correlacionar estos hallazgos.

Agradecimientos

Agradecemos de manera muy atenta al Hospital Universitario Mayor – Méderi por permitirnos utilizar los recursos humanos y tecnológicos para realizar la investigación, así como a nuestros familiares.

Bibliografía

- Schnitzler S, Schnitzler P. An update on swine-origin influenza virus A/H1N1: a review. *Virus Genes*. 2009;39:279-92.
- Garten RJ, Davis CT, Russell CA, Shu B, Lindstrom S, Balish A et al. Antigenic and genetic characteristics of swine-origin 2009 A(H1N1) influenza viruses circulating in humans. *Science*. 2009;325:197-201.
- Michaelis M, Doerr HW, Ginat J Jr. An influenza A H1N1 virus revival – pandemic H1N1/09 virus. *Infection*. 2009;37:381-9.
- Reed C, Angulo FJ, Swerdlow DL, Lipsitch M, Meltzer MI, Jernigan D, et al. Estimates of the prevalence of pandemic (H1N1) 2009, United States, April-July 2009. *Emerg Infect Dis*. 2009;15:2004-7.
- World Health Organization. Influenza A(H1N1) – Update 46 [consultado Jun 2009]. Disponible en: http://www.who.int/csr/don/2009_06_10a/en/
- Pan American Health Organization (PAHO). Regional Update Pandemic (H1N1). 2009 Nov 16 [consultado Dic 2009]. Disponible en: http://www2.paho.org/hq/dmdocuments/2009/Regional_update_EW49.pdf
- World Health Organization. Influenza A(H1N1) – Update 103 [consultado Jun 2010]. Disponible en: http://www.who.int/csr/don/2010_06_04/en/index.html.
- XIII Reunión de la Comisión de Salud del Parlamento Latinoamericano –Parlatino. Informe de gestión de monitoreo y de la situación epidemiológica del área 3, conformado por los países andinos de Venezuela, Ecuador, Bolivia, Perú y Colombia [consultado Sep 2010]. Disponible en: http://www.parlatino.org/web2/images/stories/inicio/comisiones_permanentes/salud/Informe_Gestion_Paises_Andino_perry.pdf
- Hansell DM, Bankier AA, MacMahon H, McLoud TC, Müller NL, Remy J. Fleischner Society: glossary of terms for thoracic imaging. *Radiology*. 2008;246:697-722.
- Ministerio de la Protección Social República de Colombia. Protocolo de atención y manejo de casos de infección por virus pandémico A/H1N1/09 y sus contactos. 2009 Oct; ISBN: 978-958-8361-70-3 [consultado Oct 2009]. Disponible en: <http://www.minsalud.gov.co/Documentos%20y%20Publicaciones/PROTOCOLO%20DE%20ATENCIÓN%20C3%93N%20Y%20MANEJO%20DE%20CASOS%20AH1N1.pdf>
- Organización Panamericana de la Salud. Recomendaciones generales para abordar el manejo clínico de casos por infección por el virus de influenza A H1N1. 2009 [consultado Abr 2009]. Disponible en: http://www.intramed.net/UserFiles/archivos/Maria/gestion_clinica_AH1N1.pdf
- World Health Organization (WHO). Clinical management of human infection with pandemic (H1N1) 2009: revised guidance. November 2009 [consultado Nov 2009]. Disponible en: http://www.who.int/csr/resources/publications/swineflu/clinical_management_h1n1.pdf
- Angeles-Garay U, Gayosso JA, Zacate-Palacios Y, Rechy-Luna M, Terrazas JJ, Arias-Flores R. Características y contagiosidad de influenza A (H1N1) y estacional en trabajadores sanitarios y pacientes de un hospital en la ciudad de México. *Enferm Infecc Microbiol Clin*. 2011;29:679-82.
- Echevarría-Zuno S, Mejía-Aranguré JM, Mar-Obeso AJ, Grajales-Muñoz C, Robles-Pérez E, González-León M, et al. Infection and death from influenza A H1N1 virus in Mexico: a retrospective analysis. *Lancet*. 2009;374:2072-9.
- Domínguez-Cherit G, Lapinsky SE, Macias AE, Pinto R, Espinoza-Perez L, de la Torre A, et al. Critically ill patients with 2009 Influenza A(H1N1) in Mexico. *JAMA*. 2009;302:1880-7.
- Grijalva-Otero I, Talavera JO, Solorzano-Santos F, Vazquez-Rosales G, Vladislavovna-Doubova S, Pérez-Quevas R, et al. Critical analysis of deaths due to atypical pneumonia during the onset of the Influenza A (H1N1) virus epidemic. *Arch Med Res*. 2009;40:662-8.
- Coppola M, Porto A, De Santo D, De Fronzo S, Grassi R, Rotondo A. Influenza A virus: radiological and clinical findings of patients hospitalized for pandemic H1N1 influenza. *Radiol Med*. 2011;116:706-19.
- Yun TJ, Kwon GJ, Oh MK, Woo SK, Park SH, Choi SH, et al. Radiological and clinical characteristics of a military outbreak of pandemic H1N1 2009 influenza virus infection. *Korean J Radiol*. 2010;11:417-24.
- Abbo L, Quartin A, Morris MI, Saigal G, Ariza-Heredia E, Mariani P, et al. Pulmonary imaging of pandemic influenza H1N1 infection: relationship between clinical presentation and disease burden on chest radiography and CT. *Br J Radiol*. 2010;83:645-51.
- Jartti A, Rauvala E, Kauma H, Penko M, Kunnari M, Syrjälä H. Chest imaging findings in hospitalized patients with H1N1 influenza. *Acta Radiol*. 2011;52:297-30.
- Aviram G, Bar-Shai A, Sosna J, Fogowski O, Rosen G, Weinstein I, et al. H1N1 influenza: initial chest radiographic findings in helping predict patient outcome. *Radiology*. 2010;255:252-9.