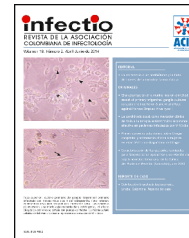



Infectio

Asociación Colombiana de Infectología

www.elsevier.es/infectio



REPORTE DE CASO

Osteítis infecciosa del pubis. A propósito de un caso



Javier Rodero-Hernández y José Luis Cabrerizo-García*

Servicio de Medicina Interna, Hospital General de la Defensa, Zaragoza, España

Recibido el 19 de febrero de 2015; aceptado el 27 de octubre de 2015
Disponible en Internet el 19 de enero de 2016

PALABRAS CLAVE

Osteítis del pubis;
Staphylococcus aureus;
linezolid;
levofloxacin

KEYWORDS

Osteitis pubis;
Staphylococcus aureus;
linezolid;
levofloxacin

Resumen Se presenta un caso de osteítis del pubis por *Staphylococcus aureus*, en un varón de 30 años y tratado exitosamente con linezolid y levofloxacin.

© 2015 ACIN. Publicado por Elsevier España, S.L.U. Este es un artículo Open Access bajo la licencia CC BY-NC-ND (<http://creativecommons.org/licenses/by-nc-nd/4.0/>).

Infectious osteitis pubis. A propos of a case

Abstract We describe a case of infectious osteitis pubis in one male patient of 30 years. The patient had favorable clinical course after treatment with linezolid and levofloxacin.

© 2015 ACIN. Published by Elsevier España, S.L.U. This is an open access article under the CC BY-NC-ND license (<http://creativecommons.org/licenses/by-nc-nd/4.0/>).

Introducción

La osteítis infecciosa del pubis es una entidad rara e infradiagnosticada, y puede confundirse fácilmente con la osteítis no infecciosa. Su presentación es, en ocasiones, insidiosa, pasa por excluir afección abdominal, urológica y ginecológica, y el diagnóstico puede demorarse hasta un mes de media¹. El objetivo del trabajo es la descripción de un caso de osteítis infecciosa y la comparación con los casos publicados.

Descripción del caso

Se trata de un varón de 30 años de edad, practicante habitual de CrossFit®, ejercicios de musculación 3 veces por semana, y varios partidos de fútbol el fin de semana. Acude a urgencias de nuestro centro por presentar dolor inguinal de una semana de evolución. Lo describe como un dolor hipogástrico, que se irradia a la región testicular bilateral y cara interna de ambos muslos, se intensifica con la deambulación, y remite parcialmente con el reposo. Dos días antes del ingreso comenzó con fiebre alta y síntomas de afectación general. Sin antecedentes de consumo de drogas ni anabolizantes. Varios meses antes había recibido sesiones de acupuntura en el muslo derecho. *Exploración física:* fiebre de 38,6 °C, abdomen con dolor a la palpación hipogástrica y

* Autor para correspondencia.
Correo electrónico: j.cabrerizo@hotmail.com
(J.L. Cabrerizo-García).

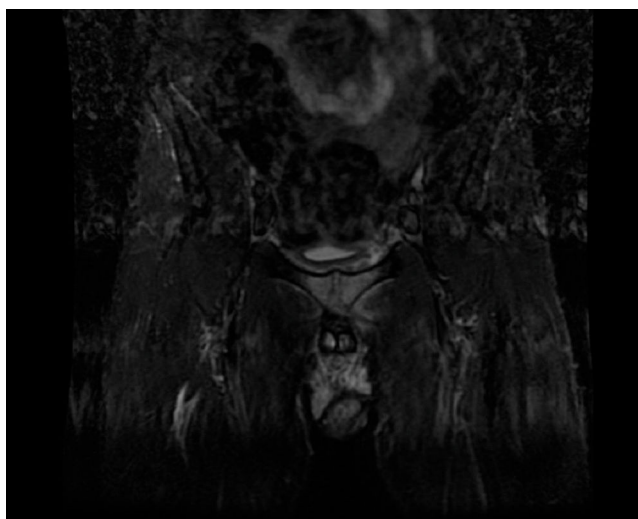


Figura 1 Resonancia magnética nuclear pélvica: artritis de la sínfisis pubiana con extenso edema óseo y de tejidos circundantes.

suprapúbica, con sensibilidad local y dolor a la movilización pasiva y activa de las extremidades. *Analítica*: leucocitos: 13.200/ μ l (neutrófilos 73,6%), PCR: 126,33 ng/ml (0-5), VSG: 25 mm (0-15) y ferritina: 700 ng/ml. Estudio de orina con sedimento y cultivos negativos. Los hemocultivos resultaron positivos para *Staphylococcus aureus* en 7 botes. La radiografía de abdomen y raquis sin alteraciones. La tomografía axial computarizada (TAC) abdominopélvica no mostró hallazgos musculares ni óseos en las áreas de estudio. La gammagrafía ósea con ^{99}Tc objetivó proceso inflamatorio compatible con osteítis/artritis pubiana, sin poder realizar un diagnóstico diferencial. La resonancia magnética nuclear (RMN) pélvica (fig. 1) mostró signos artríticos de la sínfisis pubiana con extenso edema óseo y de tejidos circundantes, sin visualizar colecciones, todo ello compatible con artritis séptica de pubis. El paciente evolucionó favorablemente, y recuperó en poco tiempo la movilidad y la marcha, aunque persistiendo el dolor en los ejercicios contra resistencia. El tratamiento antibiótico guiado por antibiograma se realizó con linezolid y levofloxacina durante 4 semanas por vía parenteral, y tras el alta continuó 2 semanas más por vía oral.

Discusión

La artritis séptica del pubis fue descrita por primera vez por Shepherd F.J. en 1911². Posteriores descripciones se realizaron en el ámbito de la ginecología³, medicina interna⁴, urología⁵ y pediatría⁶. Una revisión sistemática fue presentada por Ross J. y Hu L.T. en 2003⁷, es la más amplia publicada y hace un repaso de las características clínicas, radiológicas y microbiológicas. Esta enfermedad afecta sobre todo a mujeres operadas de incontinencia, atletas, pacientes con neoplasias pélvicas y adictos a drogas por vía parenteral (ADVP). La sintomatología más frecuente es el dolor pubiano (88%) que puede manifestarse también en la región inguinal, la cadera y el muslo. Otro hallazgo frecuente es la fiebre (74%). El estudio radiológico suele ofrecer pocos datos, especialmente al inicio del proceso. La TAC y la RMN

son más sensibles en esta fase, y describen destrucción ósea, acúmulo de líquido en la sínfisis, ensanchamiento articular, y edema muscular. Los estudios microbiológicos muestran una prevalencia de *Staphylococcus aureus* en los atletas, y de *Pseudomonas aeruginosa* en los ADVP. La flora poli-microbiana es más frecuente en el caso de los pacientes neoplásicos⁷. Su aparición en deportistas, especialmente en futbolistas, está bien documentada como en el artículo de Choi H. et al.⁸ donde resalta las diferencias entre la osteítis del pubis y la osteomielitis. Las complicaciones más frecuentes incluyen la formación de abscesos y la extensión a estructuras adyacentes. Se requieren actuación quirúrgica hasta en el 50% de los casos⁷. La mortalidad puede alcanzar el 2%⁹. Otra revisión publicada posteriormente de Rodríguez Montero S.A.¹⁰, enfatiza la necesidad de un diagnóstico precoz para el inicio terapéutico temprano, y evitar así las complicaciones.

Como resumen podríamos decir que la artritis séptica del pubis es una enfermedad infrecuente y potencialmente grave, puede ser confundida con la osteítis no infecciosa, sobre todo en deportistas, y precisa de estudios microbiológicos para confirmar el diagnóstico. Debido a la afectación ósea precisa de un tratamiento antibiótico de larga duración, generalmente de 6 semanas.

Responsabilidades éticas

Protección de personas y animales. Los autores declaran que para esta investigación no se han realizado experimentos en seres humanos ni en animales.

Confidencialidad de los datos. Los autores declaran que han seguido los protocolos de su centro de trabajo sobre la publicación de datos de pacientes.

Derecho a la privacidad y consentimiento informado. Los autores han obtenido el consentimiento informado de los pacientes y/o sujetos referidos en el artículo. Este documento obra en poder del autor de correspondencia.

Conflicto de intereses

Los autores declaran no tener conflicto de intereses en la publicación de este artículo.

Bibliografía

- Gabarró L, Font B, Sala M, Serrate G, Bejarano G, Segura F. Infectious osteitis pubis. *Enferm Infect Microbiol Clin*. 2008;26:345-7 [Article in Spanish].
- Shepherd FJ. Tuberculous osteomyelitis of the symphysis pubis. *Can Med Assoc J*. 1911;1:881-2.
- Peirson EL Jr. Osteochondritis of symphysis pubis. *Surg Gynecol Obstet*. 1929;49:834-8.
- Painter CF. Brodie's abscess in pelvic bone. *N Eng J Med*. 1930;202:585-6.
- Lavalle LL, Ham FC. Osteitis pubis: Its etiology and pathology. *J Urol*. 1951;66:418-23.
- Simms RG, Brown BJ, Hyndman JC, Goldbloom RB. Osteomyelitis of the pubis in childhood. *Can Med Assoc J*. 1981;124:1028-30.

7. Ross JJ, Hu LT. Septic arthritis of the pubic symphysis. Review of 100 cases. *Medicine*. 2003;82:340–5.
8. Choi H, McCartney M, Best TM. Treatment of osteitis pubis and osteomyelitis of the pubic symphysis in athletes; a systematic review. *Br J Sports Med*. 2011;45:57–64.
9. Sexton DJ, Heskestad L, Lambeth WR, McCallum R, Levin LS, Corey GR. Postoperative pubic osteomyelitis misdiagnosed as osteitis pubis: Report of four cases and review. *Clin Infect Dis*. 1993;17:695–700.
10. Rodríguez Montero SA. Sinfisitis púbrica. *Semin Fund Esp Reumatol*. 2007;8:145–53.