



CASO CLÍNICO

Celulitis orbitaria bilateral con endoftalmitis en una paciente con reciente diagnóstico de diabetes mellitus tipo 2



Lesley Farrell González, Mayra M. Ezpeleta Rodríguez*,
Carlos Sierra García y Francisco Mayer Rivera

Hospital Regional de Alta Especialidad Bicentenario de la Independencia (HRAEBI), Instituto de Seguridad y Servicio Social de los Trabajadores del Estado (ISSSTE), México, México

Recibido el 8 de octubre de 2013; aceptado el 15 de abril de 2014

Disponible en Internet el 5 de julio de 2014

PALABRAS CLAVE

Celulitis orbitaria;
Absceso orbitario;
Evisceración;
Tomografía
computarizada;
*Klebsiella
pneumoniae*

Resumen Se presentó una mujer de 74 años al servicio de urgencias del HRAEBI, ISSSTE, el día 2 de septiembre de 2010 con datos de desequilibrio hidroelectrolítico, hipotensión y conjuntivitis bilateral. Sus signos vitales durante su estancia en urgencias fueron: tensión arterial, 80/40 mmHg; temperatura, 38.5 °C; frecuencia respiratoria, 22 rpm; frecuencia cardíaca 89 lpm. Se interconsulta al servicio de Oftalmología quienes diagnosticaron celulitis orbitaria bilateral, con no percepción de luz en ambos ojos e igualmente ausencia de reflejos pupilares. Se inició tratamiento con antibióticos intravenosos y se solicitó tomografía computarizada de órbitas y cerebro. Se internó para estabilizar su estado general; durante su estancia se diagnosticó diabetes mellitus y estado inmunosupresivo por datos de candidiasis oral y otros síntomas. La tomografía mostró celulitis orbitaria bilateral con formación de abscesos orbitarios, sin datos de proceso infeccioso a nivel bucal o de senos paranasales. La evolución de la celulitis fue tórpida a pesar de la terapia antibiótica cuádruple (cefotaxima, vancomicina, metronidazol y clindamicina; posteriormente imipenem, clindamicina y vancomicina) con desarrollo de endoftalmitis bilateral por lo cual fue necesario eviscerar ambos ojos. Se tomó cultivo directo del vítreo y 3 días después se encontró como germen causal *Klebsiella pneumoniae*.

© 2013 Sociedad Mexicana de Oftalmología. Publicado por Masson Doyma México S.A. Todos los derechos reservados.

* Autora para correspondencia: Colina del Silencio, n.º 55, Colonia Boulevares, Delegación Naucalpan. Edo de México. CP 53140, Teléfono: +5522700326.

Correo electrónico: mayraezpeleta@hotmail.com (M.M. Ezpeleta Rodríguez).

<http://dx.doi.org/10.1016/j.mexoft.2014.04.014>

0187-4519/© 2013 Sociedad Mexicana de Oftalmología. Publicado por Masson Doyma México S.A. Todos los derechos reservados.

KEYWORDS

Orbital cellulitis;
Brain abscess;
Evisceration;
Computed
tomography;
*Klebsiella
pneumoniae*

Bilateral orbital cellulitis and endophthalmitis in a patient with recently diagnosed type 2 diabetes mellitus

Abstract A 74 year old woman visited the emergency room of the HRAEBI, on September the 2nd, 2010, presenting hypotension, hydroelectrolitic disbalance and bilateral conjunctivitis. Her vital signs were: Blood pressure 80/40 mmHg, T 38.5 °C, RF 22 breaths/min, HR 89 beats per minute. The ophthalmologist's examination revealed bilateral orbital cellulitis, with absence of vision in both eyes and absence of pupillary reflexes. She was started on multiple intravenous antibiotic therapies, and computed tomography scans of the orbits and brain was requested. For stabilization of her general conditions she was admitted on hospitalization, and diabetes mellitus was diagnosed. She did not have prior diagnosis of diabetes. Also an immunosuppressive condition was diagnosed too due to oral candidiasis plus other symptoms. The tomography showed a bilateral orbital cellulitis with brain abscess formation, without an infection process in teeth or paranasal sinuses. Her evolution was torpid, although the antibiotic therapy and a bilateral endophthalmitis was evolved and therefore it was necessary to eviscerate both globes. We took a vitreous fluid for culture and three days later, the microbiologic results showed *Klebsiella pneumoniae*.

© 2013 Sociedad Mexicana de Oftalmología. Published by Masson Doyma México S.A. All rights reserved.

Introducción

La celulitis orbitaria es un padecimiento que se presenta más frecuentemente en niños y es más raro en adultos¹. Representa una verdadera urgencia médica, pues un tratamiento inadecuado o inapropiado puede causar pérdida visual². Los criterios clínicos de diagnóstico y los datos tomográficos permiten clasificar el padecimiento y las guías de manejo para un tratamiento correcto a fin de evitar complicaciones y secuelas permanentes, principalmente para la visión³.

Es importante conocer la anatomía de la órbita para así entender el mecanismo por el cual puede ocurrir un proceso infeccioso a partir de estructuras contiguas. Hay que considerar el sistema de drenaje venoso de la órbita, el cual facilita la propagación de la infección con involucro en ocasiones del seno cavernoso, los senos maxilares, los senos etmoidales y el tejido periorbitario. El techo de la órbita es el piso del seno frontal y el piso es el techo del seno maxilar. La pared medial está formada por el proceso frontal del maxilar, el hueso lagrimal, la lamina papirácea del etmoides y una pequeña parte del esfenoides⁴.

Las infecciones que tiene origen a nivel de la mucosa de los senos paranasales pueden diseminarse a nivel óseo (osteítis con o sin absceso subperióstico) y al contenido orbitario. Puede ocurrir también a través de una dehiscencia a nivel de la lámina papirácea del etmoides o hueso frontal, y en el foramen donde se da el paso de las arterias etmoidales⁴.

El periostio de la órbita, o periórbita, es la única barrera de tejido blando entre los senos y la órbita y se diseca fácilmente de los huesos de la órbita, excepto en las uniones óseas, donde se fusiona con el periostio del lado opuesto. Solo es atravesada por los vasos y nervios que penetran a la órbita y se continúa con el párpado formando la fascia palpebral que integra el septum tarsal. La periórbita es una barrera eficaz que evita que la infección se propague de los senos paranasales a la órbita⁴ (fig. 1).

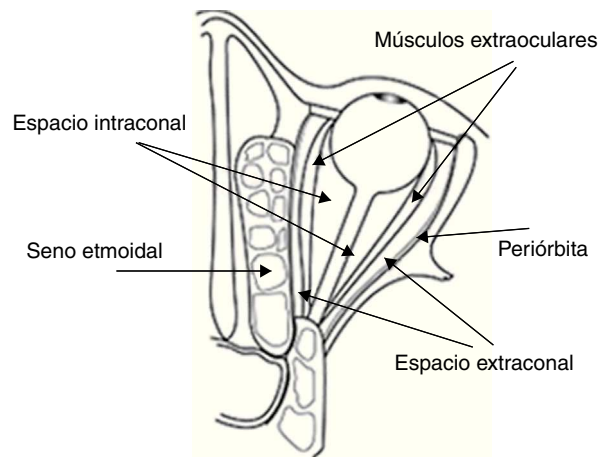


Figura 1 Representación esquemática de la órbita, donde se aprecia la estrecha relación del seno etmoidal con la órbita. La periórbita se encuentra adherida a las paredes óseas y es una barrera eficaz contra las infecciones.

La figura 2 muestra la situación anatómica del septum orbitario.

Las infecciones anteriores al septo orbitario corresponden a la celulitis preseptal y las posteriores al mismo incluyen la celulitis orbitaria, el absceso subperióstico, el absceso orbitario, la trombosis del seno cavernoso, la panofalmitis y la endoftalmitis⁵.

La clasificación de Chandler original comprende 5 categorías, las cuales son:

Grupo I (edema inflamatorio): Afecta al párpado con o sin edema del contenido orbitario. No existe limitación de los movimientos oculares y puede haber una discreta proptosis del globo ocular.

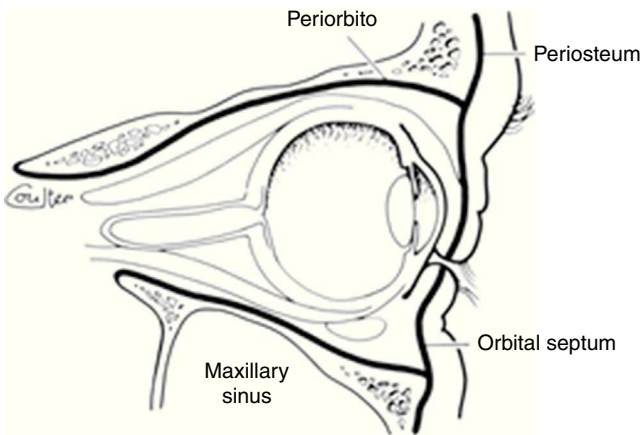


Figura 2 El septo orbitario es una extensión del tejido conectivo del periostio hacia los fondos de saco palpebrales. Fuente: con permiso de Shapiro et al.⁵.

Grupo II (celulitis orbitaria): Existe edema difuso del contenido orbitario sin formación de absceso. La proptosis es mayor y existe limitación en los movimientos oculares.

Grupo III (absceso subperióstico): Existe una colección de pus entre la periórbita y la pared ósea de la órbita.

Grupo IV (absceso orbitario): Existe una colección discreta de pus dentro de los tejidos orbitarios.

Grupo V (trombosis del seno cavernoso): «Existe una flebitis que se extiende posteriormente hacia el seno cavernoso»^{6,7}.

El absceso orbitario se clasifica actualmente en extracanal e intracanal. En el primer caso, la lesión se encuentra por fuera del cono muscular extraocular, y en el segundo, por dentro del cono muscular. El primero se debe a una extensión del proceso infeccioso a través de la periórbita, y el intracanal es la coalescencia del proceso inflamatorio de los tejidos blandos intracanales. En ambos casos existe marcada proptosis con alteraciones de los pares craneales II, III, IV, VI y la división oftálmica del V par craneal, diplopía y disminución de la agudeza visual. La tomografía computarizada contrastada puede mostrar una lesión con reforzamiento periférico y un nivel hidroaéreo, patognomónico de absceso, que puede estar en el espacio extra o intracanal³ (fig. 3).

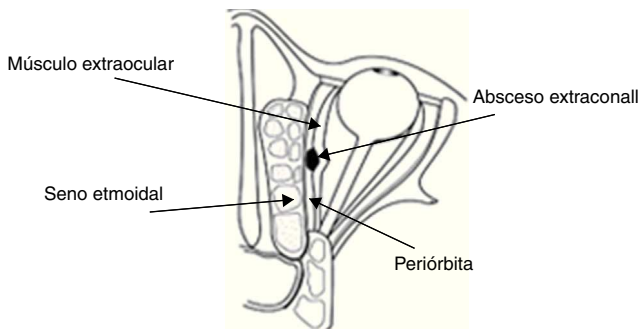


Figura 3 Este esquema muestra que se ha coleccionado pus en el espacio extraconal, entre la periórbita y los músculos extraoculares; además se ve edema del seno etmoidal.

La trombosis del seno cavernoso es la complicación más grave de una celulitis orbitaria, pues da lugar a embolización lo que predispone a infecciones en los pulmones, cerebro y riñón, meningitis, abscesos cerebrales y cerebelares, empiema subdural y daño pituitario. Todas estas complicaciones son potencialmente mortales⁸.

Caso clínico

Se reporta el caso clínico de paciente femenino de 74 años que acudió a urgencias del HRAEBI, ISSSTE, por presentar hipotensión, desequilibrio hidroelectrolítico y conjuntivitis bilateral. Presenta antecedente de hipertensión arterial desde hace 2 años en tratamiento con enalapril. Niega padecer diabetes mellitus. Inició su padecimiento actual 2 semanas previas con aumento de volumen de párpados y fiebre. Fue valorada por el médico general quien indicó tratamiento con diuréticos. Cinco días previos a su ingreso en urgencias comenzó con disminución de la visión en ojo izquierdo y posteriormente del ojo derecho, con deterioro progresivo general, con edema e hiperemia palpebral bilateral, dolor ocular y presencia de secreción mucopurulenta en ambos ojos. Sus signos vitales durante su estancia en urgencias fueron: tensión arterial, 80/40 mmHg; temperatura, 38.5°C; frecuencia respiratoria, 22 rpm; frecuencia cardíaca, 89 lpm. Le diagnosticaron conjuntivitis bilateral y solicitaron interconsulta al servicio de oftalmología. Al ser valorada por este servicio a la exploración oftalmológica presentaba AV OD no valorable por quemosis significativa OI NPL. Anexos blefarodema e hiperemia palpebral bilateral. MO limitación a las ducciones y versiones. SA quemosis importante, secreción purulenta, córnea transparente, pupila arreflécticas en ambos ojos. Se diagnosticó celulitis orbitaria bilateral, por lo que se inició tratamiento con antibióticos intravenosos y se le solicitó una tomografía computarizada de órbitas. Se decidió su ingreso en el servicio de medicina interna por presentar hipokalemia (K 2.7) e hiponatremia (Na 130), hipotensión arterial (100/50 mmHg), fiebre (38.5°C) y mal estado general. El reporte de la tomografía fue afectación de la grasa extraconal, celulitis orbitaria bilateral, así como absceso orbitario izquierdo en formación. El servicio de medicina interna enfatizó en vigilar el nivel de glucosa debido a que la celulitis es un padecimiento común en pacientes diabéticos. El reporte de laboratorio fue: glucosa 117 mg/dl; Hb 11.3 g/dl; Hto 33.7%; PLT 583,000; leucocitos $15.8 \times 10^3/\mu\text{L}$, con predominio de neutrófilos 89.83/100. Fue valorada por el servicio de maxilofacial, que descartó infección a nivel odontológico y de senos paranasales. Sin embargo, reportó prostodencia total superior con placas blanquecinas generalizadas en cavidad oral, por lo que diagnosticó candidiasis oral. Continuó la paciente con cuádruple esquema de antibióticos intravenosos: cefotaxima, vancomicina, metronidazol y clindamicina y tobramicina tópica en gotas oftálmicas. Se agregó fluconazol por sospecha de una infección micótica. Se diagnosticó diabetes mellitus tipo 2 y se inició control de la misma con dieta.

A continuación se muestran los resultados de algunos cortes de las tomografías tomadas a la paciente (figs. 4-7):

En las figuras 4 y 5 se muestra la tomografía axial computarizada tomada el 2 de septiembre de 2010, en la que se

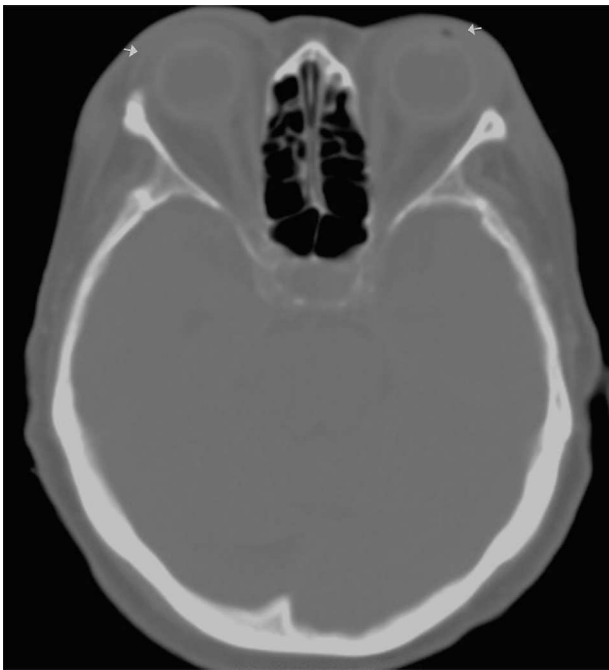


Figura 4 Tomografía axial computarizada de órbita simple (02-09-2010).

aprecia que existe celulitis orbitaria bilateral y aún integridad de ambos globos oculares.

En la **figura 6** se aprecia la proptosis ocular izquierda, así como la celulitis orbitaria y la formación de un absceso extraconal y presencia de aire, lo que podría indicar la perforación del globo ocular. No se ve involucrado el sistema nervioso central.

En la **figura 7** el corte axial muestra aumento de la proptosis de ambos globos oculares con respecto a las **figuras 4 y 5**. Se ve la pérdida de continuidad del globo ocular derecho con aire y la presencia de la celulitis orbitaria bilateral.

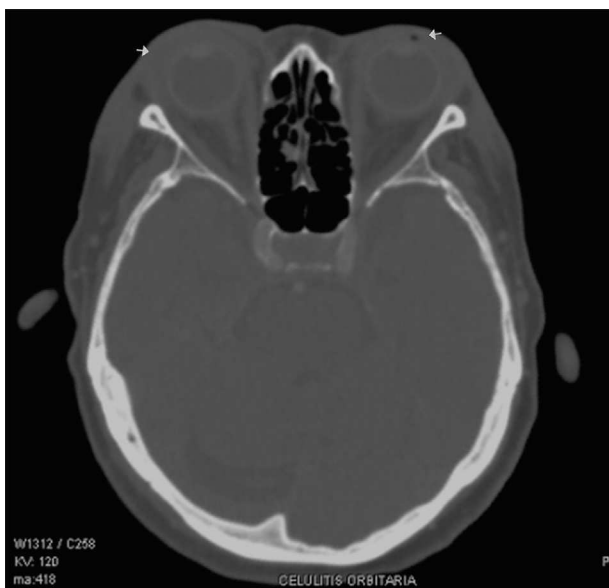

Figura 5 Tomografía axial computarizada de órbita con contraste (02-09-2010).

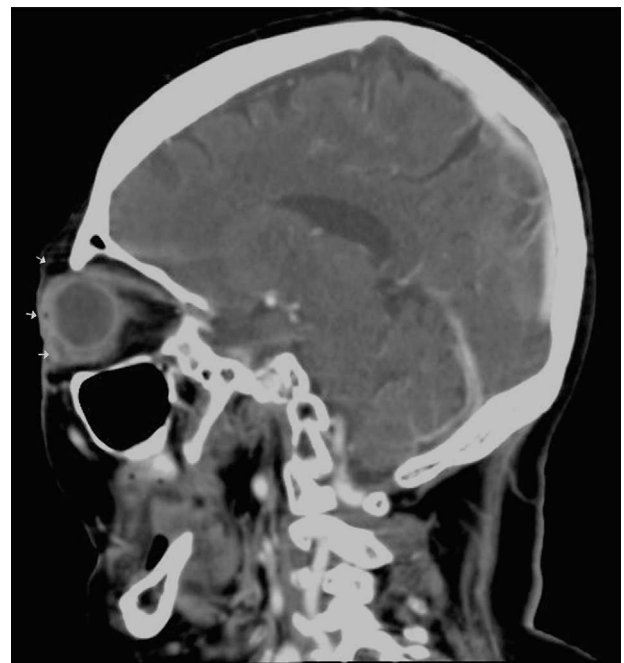

Figura 6 Tomografía sagital computarizada de órbita con contraste (06-09-2010).

Su evolución oftalmológica fue tórpida, AV AO NPL, continuó con edema palpebral significativo, abundante secreción purulenta, quemosis conjuntival +++, córneas transparentes y pupilas arreflécticas. Por ello se solicitó tomografía computarizada de órbita de control que reportó afectación de la grasa extraconal bilateral, celulitis orbitaria bilateral, absceso orbitario derecho y absceso en formación izquierdo; resto de las estructuras sin evidencia de alteración estructural. Se suspendió el metronidazol y la cefotaxima, y se continuó con vancomicina, clindamicina e imipenem.

Por los hallazgos tomográficos, se programó para drenaje de absceso derecho y exploración de globos oculares. El

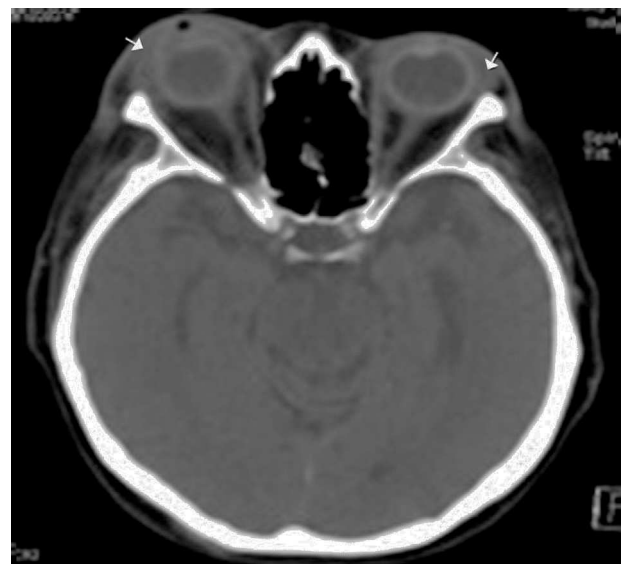

Figura 7 Tomografía axial computarizada de órbita con contraste (06-09-2010).

hallazgo fue perforación de ambos globos oculares. El globo ocular izquierdo presentó una perforación a nivel perilímbico superior con salida de abundante material purulento y úvea, por lo que se decidió eviscerar. El globo ocular derecho también presentó una perforación a nivel perilímbico superior con salida de abundante material purulento y úvea, pero además se encontró un absceso extraconal que involucró el área del recto superior y por debajo de su inserción se encuentra otra perforación del globo con salida de úvea y material purulento, por lo que se realizó la evisceración. Se tomó cultivo directamente del vítreo purulento y se drenó el absceso mediante incisión infraciliar derecha con escasa salida de material fibrinopurulento, esto debido probablemente a que el absceso se rompió hacia el área extraconal, lo que explicaría los hallazgos encontrados en la parte superior del globo ocular derecho.

Se realizó cultivo de la secreción vítreo donde se reportó el germen *Klebsiella pneumoniae*, únicamente resistente a ampicilina.

Discusión

La paciente presentó celulitis orbitaria bilateral, que a pesar de la terapia antibiótica máxima evolucionó a pérdida de ambos globos oculares por endoftalmítis. Sin embargo, pese a la gravedad del cuadro, la paciente no desarrolló trombosis del seno cavernoso, ni sus potencialmente letales complicaciones. La celulitis orbitaria puede producirse por 3 mecanismos: 1. Por infección que se extiende a la órbita desde estructuras vecinas, 2. Por inoculación directa por un traumatismo o por cirugía, y 3. Por diseminación hematológica. De estas causas, la más importante y frecuente es la primera⁹. Las causas más comunes de la infección son por traumatismos, bacteriemia, sinusitis, infecciones dentarias e infecciones de vías respiratorias¹⁰. La paciente no presentaba antecedente de trauma, lesión en párpados, sinusitis, lesión por cuerpo extraño o evento quirúrgico ocular previo. Por el resultado del cultivo de vítreo deducimos que la vía de diseminación fue una infección de vías aéreas y por lo tanto por vía hematológica ya que la *Klebsiella pneumoniae* es un organismo potencialmente virulento en pacientes con diabetes mellitus, puesto que la función de los neutrófilos está disminuida, así como su actividad fagocítica^{11,12}. En los países asiáticos hay numerosos reportes de endoftalmítis endógena (por vía hematológica) causada por *Klebsiella pneumoniae*^{2,12}. En los diversos reportes examinados hay literatura que nos demuestra que la endoftalmítis endógena es frecuentemente asociada a *Klebsiella pneumoniae*^{2,11,12}.

Los signos y síntomas tradicionales de una celulitis orbitaria son: edema y eritema palpebral por infección de los tejidos blandos de los párpados y la órbita, dolor orbitario severo y al movimiento de los ojos, fiebre, movilidad ocular limitada, defecto pupilar aferente, proptosis y pérdida visual. La quemosis es común, la presión intraocular puede estar aumentada y la sensibilidad corneal disminuida⁹⁻¹¹. De acuerdo a esto, la paciente ya se presentó a consulta con toda esta sintomatología y el diagnóstico de celulitis orbitaria por clínica fue el correcto. Sin embargo, es importante mencionar que en un inicio se le hizo el diagnóstico de conjuntivitis en urgencias; es necesario saber que los síntomas y signos de la paciente no corresponden a una

conjuntivitis salvo que se tratara de una conjuntivitis por gonorrea, que es extremadamente rara en una paciente en la octava década de la vida como la que nos ocupa¹¹. Los métodos diagnósticos preferidos son la tomografía omdatorizada y la toma de cultivo¹¹. Ambos estudios se le realizaron a nuestra paciente.

En pacientes diabéticos con esta sintomatología es necesario descartar la mucormicosis, pues es una causa frecuente de celulitis orbitaria. En la paciente se descartó por el cuadro clínico, pues la evolución de una mucormicosis es mucho más aguda y al tomar un frotis en el que se descartó la presencia de hifas^{6,13,14}.

Existen varias consideraciones con respecto a la paciente que son necesarias mencionar y por las cuales se infiere que cursaba con un estado de inmunocompromiso. En primer lugar, no existía evidencia previa de diabetes mellitus, diagnóstico que se corroboró con las cifras de glucemia que presentó durante su internamiento. Sabemos que la diabetes causa una inmunosupresión por disminución de la quimiotaxis leucocitaria y por ende disminución de liberación de citocinas y, como se mencionó, por disminución de la actividad fagocítica de los neutrófilos¹², lo que ocasiona un déficit en la inmunidad tanto celular como humoral. Presentaba candidiasis oral importante, lo cual también es un dato de inmunocompromiso celular. Asimismo, se encontraba desnutrida y anémica, condiciones que también favorecen un estado de inmunosupresión por disminución de la matriz celular que compromete la inmunidad humoral. Y además la propia edad de la paciente favorece el propio estado. Todos estos factores juntos son los que hacen que probablemente la paciente no respondiera adecuadamente a la terapia antibiótica^{11,14,15}. Para haber confirmado el estado inmunosupresivo de la paciente hubiera sido necesario realizar una citometría de flujo, sin embargo, no a todos los pacientes diabéticos se les indica este estudio.

El germen responsable de la mayoría de las celulitis orbitarias es el *Staphylococcus aureus*, en casi un 90% de los casos^{8,11}. Además se han reportado infecciones por bacilos gramnegativos como el *Haemophilus influenzae* e incluso un caso raro por infección causada por *Neisseria gonorrhoeae*¹¹. Sin embargo, en la paciente que nos ocupa el germen responsable fue la *Klebsiella pneumoniae*, así como en el caso reportado en el *Korean J Intern M*². Inicialmente el tratamiento antibiótico es empírico con antibióticos de amplio espectro, que son efectivos contra la mayoría de las bacterias asociadas a la celulitis orbitaria, en espera del reporte del cultivo con antibiograma, puesto que de no iniciar tratamiento inmediato existen complicaciones serias⁹. Algunos autores consideran que la presencia de una celulitis orbitaria es una indicación precisa para el drenaje quirúrgico del absceso y de los senos infestados, ya que el mecanismo de la pérdida visual es secundario a la elevación de la presión intraorbitaria por efecto de masa del absceso, y consideran que se debe instaurar el tratamiento antibiótico de inicio e indicar la intervención quirúrgica de inmediato cuando: 1. Se constate deterioro de la visión; 2. Haya empeoramiento del examen visual: eritema y edema periorbitario progresivo, proptosis y limitación de los movimientos oculares; 3. Se evidencie cualquier signo de compromiso sistémico; 4. Se trate de pacientes inmunocomprometidos; y 5. Haya falta de respuesta a un esquema inicial de antibióticos apropiados⁹.

Conclusiones

La celulitis orbitaria y los abscesos orbitarios se asocian comúnmente a diseminación de una infección de los senos paranasales (sinusitis), infecciones bucodentales u otitis con el subsecuente compromiso del tejido orbitario. En este caso, no ocurrió de ese modo; es probable que la infección causal haya sido por diseminación hematógena de un foco pulmonar debido a que el resultado del cultivo tomado del globo ocular fue *Klebsiella pneumoniae*. Sin embargo, la paciente no presentaba sintomatología que hiciera sospechar que cursaba con un proceso infeccioso neumónico. El tratamiento que se le instauró ayudó a la preservación de la vida, pues no ocurrieron las complicaciones más letales de la celulitis orbitaria

Financiamiento

Los autores no recibieron patrocinio para llevar a cabo este artículo.

Conflicto de intereses

Los autores declaran no tener ningún conflicto de intereses.

Bibliografía

1. Yen MT. Medical and surgical management of orbital cellulitis. *Contemporary Ophthalmology*. 2005;4:1-6.
2. Yang SJ, Park SY, Lee YJ, et al. *Klebsiella pneumoniae* orbital cellulitis with extensive vascular occlusions in a patient with type 2 diabetes. *Korean J Intern Med*. 2010;25:114-7.
3. Gutiérrez- Butanda J, Medrano- Tinoco L, Gutiérrez- Castellón P. Clasificación de las inflamaciones del tejido periorbitario y orbitario. *Acta Pediatr Méx*. 2003;24:172-5.
4. Chandler JR, Langenbrunner DJ, Stevens ER. The pathogenesis of orbital complications in acute sinusitis. *Laryngoscope*. 1970;80:1414-28 (referido en: Wald E.R. Periorbital and orbital Infections. *Infect Dis Clin N Am* 2007; 393-408).
5. Shapiro ED, Wald ER, Brozanski BA. Periorbital cellulitis and paranasal sinusitis: A reappraisal. *Pediatr Infect Dis*. 1982;1:91-4.
6. Pereira FJ, Velasco e Cruz AA, Anselmo-Lima WT, et al. Computed tomographic patterns of orbital cellulitis due to sinusitis. *Arq Bras Oftalmol*. 2006;69:513-8.
7. Howe L, Jones NS. Guidelines for the management of periorbital cellulitis/abscess. *Clin Otolaryngol*. 2004;29: 725-8.
8. Pillai P, Ram J, Khurana GS, et al. Recurrent cavernous sinus thrombosis with bilateral orbital cellulitis. *Indian J Ophthalmol*. 1985;33:125-7.
9. Lopez JE, Marcano-Torres M, López- Salazar JE, et al. Celulitis orbitaria en un paciente con cetoacidosis diabética. *Gac Méd Caracas*. 2003;111:197-205.
10. Bertino Jr JB. Impact of antibiotic resistance in the management of ocular infections: The role of current and future antibiotics. *Clin Ophthalmol*. 2009;3:507-21.
11. Raja NS, Singh NN. Bilateral orbital cellulitis due to *Neisseria gonorrhoeae* and *Staphylococcus aureus*: A previously unreported case. *J Med Microbiology*. 2005;54: 609-11.
12. Lin JC, Siu LK, Fung CP, et al. Impaired phagocytosis of capsular serotypes K1 or K2 *Klebsiella pneumoniae* in type 2 diabetes mellitus patients with poor glycemic control. *J Clin Endocrinol Metab*. 2006;91:3084-7.
13. Warwar RE, Bullock JD. Rhino-orbital-cerebral mucormycosis: A review. *Orbit*. 1998;17:237-45.
14. Hargrove R, Wesley R, Klippenstein K, et al. Indications for orbital exenteration in mucormycosis. *Ophthal Plast Reconstr Surg*. 2006;22:286-91.
15. Isselbacher K, Braunwald E, Wilson J, et al. *Harrison's Principles of internal Medicine*. V-1. Thirteenth ed. Madrid: Mc Graw-Hill Inc.; 1994. p. 663-4.