



ARTÍCULO DE HISTORIA

Técnica de Lindner-Guist: lo impensable en cirugía de desprendimiento de retina



Sergio E. Hernández Da Mota*

Unidad Oftalmológica, Servicio de Retina, Clínica David, Morelia, Michoacán, México

Recibido el 30 de junio de 2014; aceptado el 21 de agosto de 2014

Disponible en Internet el 26 de noviembre de 2014

PALABRAS CLAVE

Desprendimiento de retina;
Potasa cáustica;
Sosa cáustica;
Técnica de Guist

Resumen Múltiples han sido las técnicas empleadas para el tratamiento del desprendimiento de la retina a lo largo de la historia sobre todo después de la descrita por Gonin que representa un parteaguas en el tratamiento de esta enfermedad. Una de las más curiosas y cruentas que se han descrito es la de Lindner-Guist, que se realizó en la década de los treinta del siglo pasado.

Lo que más llama la atención de esta técnica es que para lograr crear la cicatriz coriorretiniana alrededor de las lesiones se empleaban trepanaciones en la esclera, dentro de las cuales se vertía una solución de sosa o potasa cáustica. Por lo cruento y las obvias complicaciones que producía este método entre las que se contaba la consecuente quemadura química del ojo, pronto se abandonó. Representa sin embargo un procedimiento anecdótico en la historia de la cirugía del desprendimiento retiniano.

© 2014 Sociedad Mexicana de Oftalmología. Publicado por Masson Doyma México S.A. Todos los derechos reservados.

KEYWORDS

Retinal detachment;
Caustic potash;
Caustic soda;
Guist's technique

Lindner-Guist technique: The unthinkable in retinal detachment surgery

Abstract Multiple techniques have been used for the treatment of retinal detachment throughout history especially after Gonin, whose descriptions represent a breakthrough in the treatment of this disease. One of the most curious and is the one described by Lindner-Guist, held in the early thirties of the twentieth century.

What catches one's attention of this technique is that in order to create the chorioretinal scar around the retinal tears, holes were trephined in the sclera, and a solution of caustic soda or caustic potash was poured. One of the obvious complications that occurred with this technique included the chemical burn of the eye, and therefore it was soon abandoned. However it represents an odd anecdotic procedure in the history of retinal detachment surgery.

© 2014 Sociedad Mexicana de Oftalmología. Published by Masson Doyma México S.A. All rights reserved.

* Blvd García de León 598-2, Colonia Nueva Chapultepec, CP 58280 Morelia, Michoacán. Teléfono: +3144362; fax: +3154516.
Correo electrónico: tolodamota@yahoo.com.mx

Introducción

La historia de la cirugía retiniana ha pasado por ininidad de procedimientos que antes del advenimiento de la técnica de ignipuntura de Gonin descrita en el primer tercio del siglo pasado eran en prácticamente su totalidad infructuosos. Eran técnicas que en la actualidad nos parecerían a la mayoría de los que nos dedicamos al tratamiento de esta patología rayanas en lo absurdo y que nada tenían que ver con la fisiopatología del desprendimiento de la retina.

En una encuesta realizada por Vail a principios de siglo xx se reporta que la curación del desprendimiento de retina era de 1 de cada 1,000¹.

Posterior a la aparición de los trabajos de Jules Gonin, en donde en primer lugar se identifican los desgarrs retinianos como causa del desprendimiento de retina y más tarde diseña su técnica de ignipuntura para bloquear los desgarrs, aparecieron variantes a las técnicas de Gonin algunas de las cuales también cayeron en lo absurdo o representaron una agresión mayor al ojo. Una de esas técnicas fue la de Guist²⁻⁴.

Técnica de Guist

Guist, en 1930, puso en práctica un procedimiento que permitía la acción cáustica de un irritante químico sobre la coroides por medio de cauterizaciones con lápiz de potasa cáustica. También se le llegó a describir como «cauterización química»⁴.

Tenía su precedente más remoto en Fano y Galezowski quienes, en 1886, inyectaban el espacio comprendido entre la coroides y la retina con tintura de yodo; más tarde, en 1890, Schoeler preconiza la inyección de líquido de lugol, con la que en 28 casos tratados obtiene 5 curaciones y 5 mejorías; sin embargo, esos heroicos tratamientos traían graves complicaciones y fueron abandonados⁴.

A Guist le siguió Lindner, en 1932, que sustituyó el lápiz de potasa cáustica por inyecciones de potasa líquida en los orificios de la trepanación⁵⁻⁷. La técnica de Guist era la siguiente:

Disecaba la conjuntiva y Tenon en la dirección del desprendimiento, en un cuadrante; con la esclera ya desnuda, la perforaba hasta ver negrear la coroides con cuidado de no perforarla. Lo anterior lo lograba realizando múltiples perforaciones que rodeaban la zona del desgarro (fig. 1); tocaba entonces de medio a 2 s con lápiz de potasa cáustica (KOH), neutralizando inmediatamente con una solución de ácido acético al 50%; el trépano empleado tenía 1.7 mm de diámetro, y las perforaciones estaban muy próximas unas de otras, 1.5 mm. Se hacía a unos 12, 15, 16 o 18 mm del limbo, según el caso, una primera zona de «cercado», que Guist decía debía estar entre la zona sana y la desprendida de la retina; el trépano separaba una pequeña rodaja de esclera; la línea de trepanaciones podía extenderse aún más, incluso de recto a recto, inferior o superior. Luego hacía una segunda línea más atrás, más lejos de la otra, de la cual la primera estaba bien próxima. Sugería que no se debía de presionar demasiado con el trépano; en este sentido, era preferible terminar la disección de la rodaja de esclera con un cuchillete de Graefe corto y rígido⁴.

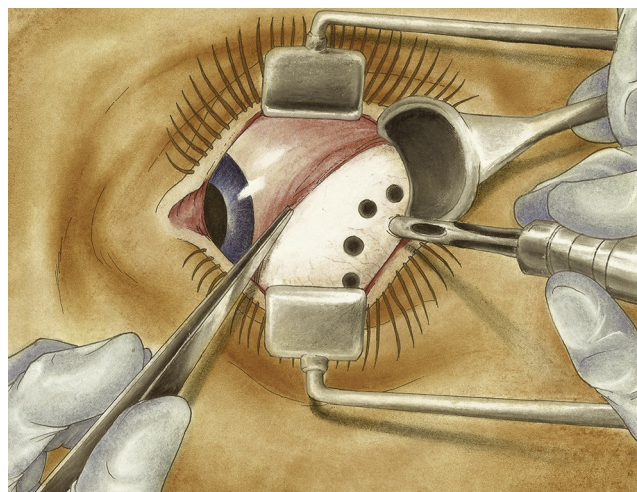


Figura 1 Uno de los pasos que caracterizaron la técnica de Lindner-Guist consistía en realizar trepanaciones o perforaciones en la esclera alrededor de la zona del desgarro retiniano. Copia de figura tomada de: Arruga³.

Terminada la disección se aplicaba el lápiz de potasa envuelto en parafina hasta su extremo; el orificio de la trepanación se rodeaba entonces de una aureola gris negruzca. Lindner advertía que si el desgarro era de pequeñas dimensiones y bien localizado, una sola trepanación creaba sobres sus bordes una adherencia suficiente. Escogieron como agente químico la potasa después de probar en conejos otros diversos.

En casos de grandes desgarrs o desinserciones, Lindner hacía una extensa línea de demarcación; igual conducta seguía cuando operaba a ciegas, sin determinar la posición del desgarro.

La acción de la potasa no es muy profunda y es preciso que la retina esté en contacto con la coroides; para ello con un pequeño estilete, o un dilatador de Bowman, perforaban 3 o 5 previas trepanaciones para evacuar el líquido subretiniano.

Tres advertencias añadía Lindner: evitar los puntos de paso de las vorticosas y no perforar la coroides en los puntos que corresponden al centro del desgarro ni tampoco en un foco de coroiditis previamente detectado; esta operación era tenida entonces por larga y engorrosa y su creador la llamó: «la más fatigante y difícil de nuestra especialidad»; eran frecuentes las quemosis y reacciones violentas (sic)^{6,7}.

Se despertó entonces cierto entusiasmo por su técnica y la llegaron a practicar muchos cirujanos: Castroviejo presenta al Congreso de Madrid, en 1933, una comunicación sobre 100 casos operados por el método de Guist, obteniendo el 39% de curaciones.

En dicha comunicación Castroviejo señala algunas complicaciones encontradas como edema corneal y gran hipotonía en algunos casos tratados con exceso con el agente químico; nos recuerda también que el lápiz de potasa es muy higroscópico (absorbía muy fácilmente el agua) por lo que tanto él como el orificio de la trepanación debían secarse muy bien antes de la aplicación⁴.

Pronto se hicieron críticas más severas de este técnica; el mismo Gonin puso de manifiesto sus dificultades con estas palabras: «El proceder de Lindner-Guist tiene 2 dificultades

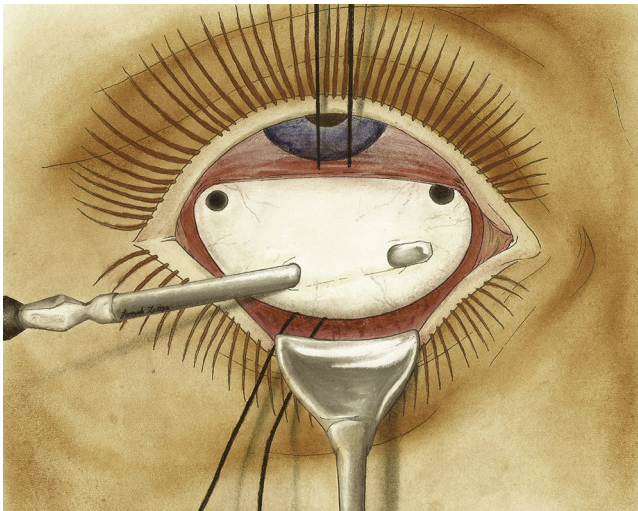

Figura 2 Posteriormente, se vertía solución de potasa o sosa cáustica en las perforaciones esclerales con la intención de crear una «cauterización química» y una cicatriz coriorretiniana alrededor del desgarro. Copia de foto tomada de: Arruga³.

técnicas: la primera, el abordar con rotación suficiente el globo, sobre todo el lado nasal; a 18 o 20 mm del limbo, un cauterio químico es difícil de aplicar; y la segunda, que la trepanación escleral en membranas delgadas es muy peligrosa, pudiendo perforarse prematuramente la coroides»; en estos casos recomendaba Gonin usar los tornillos de Arruga para taponar las desgraciadas perforaciones.

Bercioux también hace una consideración curiosa al juzgar el método: «Es necesario un asistente que haga de tampón y otro que lave la córnea constantemente»⁸.

De todos modos la escuela de Viena propaga el entusiasmo por este método y llegan a hacerse hasta 29 perforaciones en casos cuya topografía era desconocida.

Otros agentes químicos también fueron empleados para producir la cicatriz coriorretiniana. Rubrecht aplicó jequiritol en una serie de incisiones de esclera sobre la zona de desgarros y Arruga empleó la sosa cáustica⁹, Forster Moore el ácido fénico, todos ellos inyectando el agente irritante en forma líquida en el espacio supracoroideo.

La modificación específica de Lindner se refería a la inyección líquida y la utilización de una espátula para tunelizar un trayecto entre 2 perforaciones del trépano, llegando el líquido a toda la extensión tunelizada del espacio supracoroideo; la solución empleada de potasa era el 4%; a este procedimiento le llamó Lindner «minado» (Unterminierungsmethode)(fig. 2)⁷.

En su apasionamiento por la técnica propia Lindner llegó a practicar un tipo modificado de su técnica para poder hacer la trepanación en las zonas correspondientes del polo posterior y tratar así inclusive agujeros maculares con resultados desastrosos.

Es increíble que, antes de tener los métodos actuales para crear una cicatriz coriorretiniana que bloquee los desgarros como son el láser o la crioterapia, los grandes preconizadores de la cirugía de desprendimiento de retina como fueron Arruga, Castroviejo entre otros llegaron a usar métodos que hoy nos parecerían totalmente iatrogénicos y sacados de una película de terror.

Una de las urgencias médicas que llegamos a tener en oftalmología son las quemaduras químicas por álcalis, precisamente los químicos que se recomiendan usar en estas técnicas quirúrgicas, practicadas hace ya más de 80 años, como son la sosa cáustica o la potasa cáustica que, aunque se usaban en pequeñas dosis y de manera más o menos controlada, no es de extrañar, como lo menciona el mismo Castroviejo en algunos de sus reportes, produjeran: «edema corneal y gran hipotonía», muy probablemente en clara referencia a datos ya de ptisis bulbi.

Es también de extrañar que se recomendara como parte de esta técnica el usar ácido acético como medio para contrarrestar o neutralizar la acción del álcali; sin embargo, esta medida bien pudo resultar contraproducente, porque puede generar una reacción química exotérmica con la consiguiente liberación de más calor y mayor daño térmico a los tejidos oculares, además del ya de por sí producido por la acción corrosiva del álcali.

Es para nosotros actualmente impensable usar este tipo de agentes químicos en cualquier procedimiento quirúrgico, cuando normalmente lo que recomendamos a los pacientes es que se mantengan alejados de ellos por el enorme peligro que representan para el ojo y la función visual en caso de entrar en contacto con ellos.

Es igualmente impensable que en algún momento se hayan empleado en cirugía ocular, aunque hay que recordar que en aquella época no existía nada de lo que se tiene actualmente: ni láser, ni crioterapia.

Solamente había primordios de la cauterización o también llamada ignipuntura. Emplear esas sustancias que actualmente nos parecen tan agresivas y por lo tanto prohibidas, era condenar al ojo igualmente a la ptisis por el desprendimiento de retina crónico, no reparado.

Conclusiones

Grandes han de haber sido los sufrimientos experimentados por ambos médicos y pacientes con este tipo de técnicas cruentas que forman parte de la evolución de la cirugía del desprendimiento de retina, pero no por eso dejan de tener, paradójicamente, cierto mérito, en el sentido de que les permitieron a los pioneros de este tipo de técnicas transitar a otras menos cruentas, con menos complicaciones y más exitosas desde el punto de vista anatómico y funcional. Probablemente permitieron a Schepens y a Custodis idear las técnicas de cerclaje escleral que seguimos empleando hoy en día. Probablemente también permitieron a Machemer desarrollar el hito que representó la vitrectomía, ampliamente utilizada en la actualidad en múltiples formas de desprendimiento retiniano-rregmatógeno.

Permitió, en suma, que nosotros, enanos ante la inmensidad de tales personajes y de la historia, podamos gozar de y dar por hecho técnicas que en más del 90% de los casos de desprendimiento de retina nos permiten curarlo, e inclusive, devolverle en muchos casos casi intacta la función visual al paciente.

Financiamiento

El autor no recibió patrocinio para llevar a cabo este artículo.

Conflicto de intereses

El autor declara no tener ningún conflicto de intereses.

Bibliografía

1. Hernández da Mota SE. Historia de la cirugía del desprendimiento de retina hasta Gonin. *Rev Mex Oftalmol.* 2008;82:331-4.
2. Guist G. Eine neue Ablatiooperation. *Augenheilk.* 1931;74:232.
3. Arruga H. *Cirugía ocular.* 5.ª ed Barcelona: Salvat; 1963.
4. Piñero-Carrión A. *El tratamiento del desprendimiento de la retina.* Cádiz: Secretariado de publicaciones de la universidad de Sevilla; 1974.
5. Lindner K. Die bisherigen Behandlungserfolge der Netzhautabhebung mit dem Verfahren von Gonin. *Wien KlinWoschr.* 1930;42:8.
6. Lindner K. Übermeinederzeitige technik der Gonischen operation. *Verdtsch Ophthalmol Ges.* 1930;48:53.
7. Lindner K. Unsere bisherigen Erfahrungen mit der Unterminierungs Methode. *Berdsch Ophthal Ges.* 1932;49:83.
8. Bercioux N. *Le traitement du décollement de la rétine [thèse],* 50. Lausanne: Payot; 1933. p. 84-7.
9. Arruga H. Modalidades técnicas recientes de las operaciones del desprendimiento de la retina. *Arch Soc Oftal Hisp Amer.* 1958;18:55-65.