



## ARTÍCULO ORIGINAL

# Efecto clínico de la rotación postoperatoria de los lentes intraoculares tóricos



Alejandro Tamez-Peña<sup>a,\*</sup>, José Alberto Nava-García<sup>a,b</sup>, Enrique Leopoldo Zaldívar-Orta<sup>a</sup>, Juan Francisco Lozano-Ramírez<sup>a</sup>, Christian Lorena Cadena-Garza<sup>c</sup>, Julio Cesar Hernández-Camarena<sup>a,b</sup> y Jorge Eugenio Valdez-García<sup>a,b</sup>

<sup>a</sup> Cátedra de Oftalmología y Ciencias Visuales, Escuela de Medicina y Ciencias de la Salud Tecnológico de Monterrey, Monterrey, Nuevo León, México

<sup>b</sup> Instituto de Oftalmología y Ciencias Visuales - TecSalud, Tecnológico de Monterrey, Monterrey, Nuevo León, México

<sup>c</sup> Departamento de Oftalmología, Universidad Autónoma de Nuevo León, Monterrey, Nuevo León, México

Recibido el 8 de enero de 2015; aceptado el 23 de abril de 2015

Disponble en Internet el 12 de junio de 2015

### PALABRAS CLAVE

Lente intraocular;  
Migración de  
implante de lente  
artificial;  
Extracción de  
catarata;  
Rotación;  
Astigmatismo;  
Procedimientos  
quirúrgicos  
refractivos

### Resumen

**Introducción:** Actualmente se utilizan lentes intraoculares (LIO) tóricos para corregir el astigmatismo durante la cirugía de catarata. El éxito depende de la capacidad para disminuir el astigmatismo y su estabilidad en la bolsa capsular.

Se ha observado la rotación de los lentes intraoculares, frecuentemente por contracción de la bolsa capsular.

**Objetivo:** Conocer el grado de rotación postoperatoria que presentan los lentes intraoculares tóricos (AcrySof), así como valorar la agudeza visual y el astigmatismo residual a lo largo de 3 meses.

**Métodos:** Estudio retrospectivo observacional en el que se incluyen 9 ojos de 8 pacientes que fueron sometidos a una cirugía de catarata o facorrefractiva con un astigmatismo corneal mayor de 1.5 dioptrías (D), a los cuales se les implantó un lente intraocular tórico (AcrySof).

**Resultados:** El cilindro promedio preoperatorio de los pacientes fue de  $2.25D \pm 0.5$ , siendo 77% con la regla y 23% contra la regla. La rotación presentada por los lentes intraoculares tóricos en un seguimiento a 3 meses fue de  $3.94$  grados  $\pm 2.44$ . Esta rotación provocó una pérdida del poder cilíndrico del lente de  $0.27D \pm 0.17$ . El astigmatismo residual promedio al mes fue de  $0.75D \pm 0.48$  y a los 3 meses de  $0.63D \pm 0.87$ .

**Conclusiones:** En este estudio los lentes tóricos mostraron una estabilidad rotacional y refractiva con impacto positivo en la agudeza visual.

© 2015 Sociedad Mexicana de Oftalmología. Publicado por Masson Doyma México S.A. Este es un artículo Open Access bajo la licencia CC BY-NC-ND (<http://creativecommons.org/licenses/by-nc-nd/4.0/>).

\* Autor para correspondencia. Ave. Morones Prieto 3000 PB #2 Colonia los Doctores Monterrey, N.L. 66220, teléfono: +81 1492 4940. Correo electrónico: [tamez@eyeklinik.com](mailto:tamez@eyeklinik.com) (A. Tamez-Peña).

**KEYWORDS**

Intraocular lens;  
Artificial lens implant  
migration;  
Cataract extraction;  
Rotation;  
Astigmatism;  
Refractive surgical  
procedures

**Summary**

*Introduction:* Currently, toric intraocular lenses (IOL) are being used for the correction of astigmatism in cataract surgery. The success of the IOL depends on the capacity to reduce the astigmatism and the stability of the crystalline capsule. It has been observed that IOLs suffer rotation, frequently because of the capsule shrinking.

*Purpose:* To evaluate the postoperative rotational stability of the toric intraocular lens (IOL) Acrysof and its refractive outcome during the first 3 postoperative months.

*Methods:* A retrospective observational study, including 9 eyes of 8 patients that had a cataract or a phaco-refractive surgery with a corneal astigmatism of at least 1.50 Diopters (D), in which we implanted an Acrysof toric IOL.

*Results:* The mean preoperative astigmatism of the patients was  $2.25 \text{ D} \pm 0.5$ , being 77% with the rule and 23% against the rule. The mean IOL rotation from baseline to 3 months postoperatively was  $3.94 \text{ degrees} \pm 2.44$ . This rotation caused a  $0.27 \text{ D} \pm 0.17$  loss of astigmatic IOL power. The mean residual refractive astigmatism was  $0.75 \text{ D} \pm 0.48$  at one month and  $0.63 \text{ D} \pm 0.87$  at three months.

*Conclusion:* In this study the Acrysof toric lens showed rotational stability and an acceptable refractive result.

© 2015 Sociedad Mexicana de Oftalmología. Published by Masson Doyma México S.A. This is an open access article under the CC BY-NC-ND license (<http://creativecommons.org/licenses/by-nc-nd/4.0/>).

**Introducción**

Actualmente la cirugía de catarata presenta un doble reto. El primero es el de remover el cristalino opaco y el segundo es el de colocar un lente intraocular que deje al paciente lo más cercano a la emetropía, disminuyendo la dependencia de las gafas. Esto ha convertido a la cirugía de catarata en una cirugía refractiva, en la cual las exigencias de los pacientes han ido aumentando conforme avanza la técnica quirúrgica y aparecen nuevos lentes intraoculares.

Hasta el 20% de los pacientes sometidos a este procedimiento presentan un astigmatismo corneal mayor a 1.5 dioptrías (D)<sup>1-3</sup>. A través de los años se han desarrollado múltiples técnicas quirúrgicas para corregir el astigmatismo, desde la queratotomía transversa a finales del siglo XIX hasta la reciente aparición de los lentes tóricos a principios de los años 90<sup>2,3</sup>.

Actualmente se utilizan incisiones límbicas relajantes y lentes intraoculares (LIO) tóricos para corregir el astigmatismo durante la cirugía de catarata. Las incisiones límbicas relajantes han demostrado ser impredecibles sobre todo para astigmatismos altos, ya que depende del grado de cicatrización corneal que se presente<sup>3,4</sup>.

El éxito de la cirugía con un LIO tórico se mide en referencia a la capacidad para disminuir el astigmatismo y su estabilidad en la bolsa capsular. Siendo esencial alinear el eje del cilindro del LIO tórico con el eje más curvo de la córnea, con el fin de asegurar la máxima corrección astigmática. Otro punto es la estabilidad postoperatoria, crítica para mantener el resultado refractivo a largo tiempo.

En la evaluación de estabilidad postoperatoria, se han reportado algunos casos de rotación del LIO<sup>1-3</sup>. Se estima que la rotación de un grado del lente intraocular resulta en una pérdida de hasta 3.3% del poder cilíndrico del mismo. Por ende una rotación de 30 grados resultaría en una pérdida completa del poder cilíndrico del lente<sup>4</sup>. Los primeros

modelos de LIO tóricos presentaron rotaciones de más de 30 grados en un 20% de los pacientes<sup>5-7</sup>.

Dentro de las causas de rotación del LIO, la más frecuente es la contracción de la bolsa capsular debido a fibrosis. Ocurriendo la gran mayoría de las veces, dentro de los primeros 3 meses posquirúrgicos<sup>1,3,8,9</sup>.

**Objetivo**

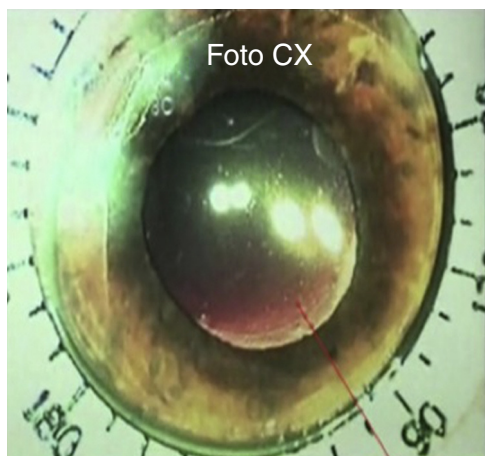
Conocer el grado de rotación postoperatoria que presenta el lente intraocular tórico AcrySof, así como valorar la agudeza visual y el astigmatismo residual a lo largo de 3 meses.

**Métodos**

Se realizó un estudio retrospectivo, longitudinal y observacional incluyendo 9 ojos de 8 pacientes que fueron sometidos a cirugía de catarata o facorretractiva con un astigmatismo corneal mayor de 1.5 dioptrías, a los cuales se les implantó un lente intraocular tórico AcrySof (Alcon Laboratories). Las cirugías se llevaron a cabo de septiembre de 2010 a abril de 2012 en la Clínica de Atención Médica Fundación Santos y de la Garza Evia-TECSalud Tecnológico de Monterrey. Los criterios de exclusión fueron pacientes con glaucoma avanzado, desprendimiento de retina, enfermedades corneales, cirugía corneal o intraocular previa, degeneración macular, retinopatía y/o evidencia de uveítis previa.

Los pacientes fueron sometidos a un examen oftalmológico completo que incluía la medición de la agudeza visual sin corrección, agudeza visual mejor corregida, refracción subjetiva, examen en la lámpara de hendidura, fundoscopia, queratometrías manuales y topografía corneal.

Se realizó una queratometría manual (Bausch & Lomb Inc.) y se calculó el astigmatismo corneal mediante la fórmula  $K = K2 - K1$ . A los pacientes, en los que el resultado



**Figura 1** Foto de video quirúrgico, midiendo con anillo de Méndez.


fue mayor de 1.5 D se les pidió una topografía corneal (Pentacam; Oculus, Wetzlar, Alemania) para corroborar el resultado.

La biometría se realizó con ultrasonido por inmersión (Ultrascan; Alcon) para determinar el poder esférico del lente intraocular utilizando la fórmula SRK/T y una constante A de 118.4. El objetivo refractivo era de 0.00 D a -0.50 D cuando se buscaba la emetropía y de -1.25 D a -1.75 D cuando se pretendía monovisión. El poder del cilindro y la colocación del eje fueron calculados usando un programa de LIO tórico (disponible en [www.acrysoftoriccalculator.com](http://www.acrysoftoriccalculator.com)).

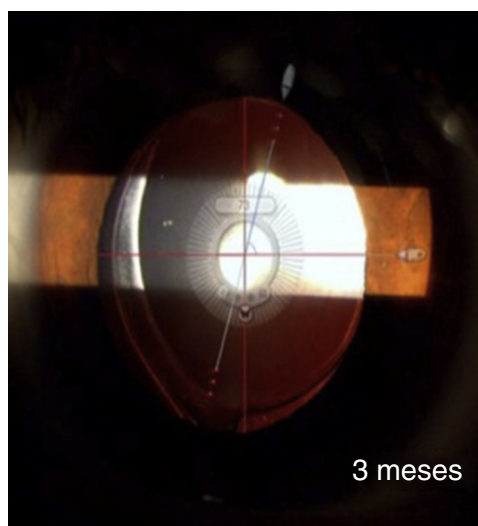
Previo a la cirugía, se realizó el marcaje del eje horizontal y vertical utilizando el marcador corneal de referencia preoperatorio (Pre-op Toric reference marker; AE2793D; ASICO, Westmond, IL, EE. UU.). En el intraoperatorio el eje de implantación deseado se marcó utilizando un anillo de Méndez y un marcador de eje tórico (Nuijts/Solomon Toric Axis Marker; AE2740H; ASICO, Westmond, IL, EE. UU.).

Todas las cirugías fueron realizadas por el mismo cirujano (JN) utilizando anestesia retrobulbar. Se utilizó un equipo Infinity Vision System (Alcon Laboratories) con una incisión de 2.8 mm, empleando la técnica «divide y vencerás», colocando el lente tórico en la bolsa con un cartucho C de 10-15° fuera del eje final predeterminado. Después de retirar los materiales viscoelásticos, se hizo la rotación final del lente y se corroboró el eje del lente con el anillo de Méndez. Una fotografía fue tomada del video en tiempo real de la cirugía (fig. 1) y evaluada por una persona ajena al estudio con un programa comercial (Screen Protactor; Iconico, NY, EE. UU.).

El tratamiento postoperatorio fue con gotas de clorhidrato de moxifloxacino al 0.5% y fosfato de dexametasona al 0.1%. Los exámenes postoperatorios se llevaron a cabo al día siguiente, a la semana, al mes, a los 3 meses y a los 6 meses. En estas visitas se valoró la agudeza visual sin corrección, la agudeza visual mejor corregida, refracción subjetiva y examen en la lámpara de hendidura. Se tomaron fotografías digitales con técnica de retroiluminación en la lámpara de hendidura previa dilatación pupilar con gotas de fenilefrina al 5% y tropicamida al 0.8% en la visita del mes (fig. 2) y de los 3 meses (fig. 3) para estimar la rotación del LIO tórico con el programa mencionado previamente.



**Figura 2** Foto de un mes postoperatorio, evaluando la rotación del LIO tórico.



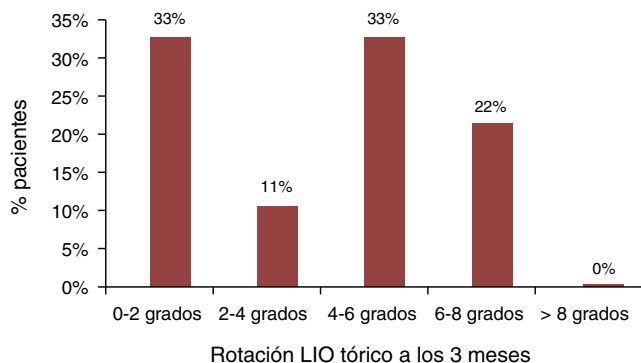
**Figura 3** Foto de 3 meses postoperatorios, evaluando la rotación del LIO tórico.

## Resultados

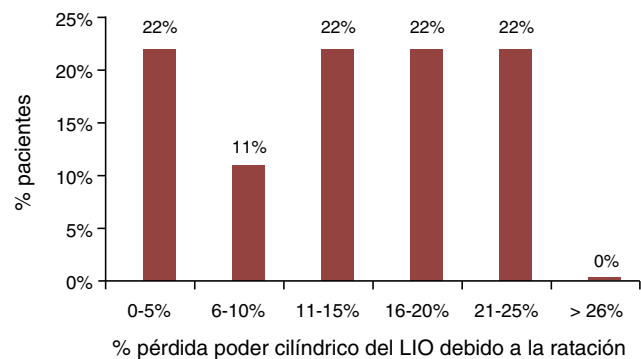
La edad promedio fue de  $59.22 \pm 24$ . El astigmatismo topográfico preoperatorio promedio de los pacientes fue de  $2.25 \pm 0.5$ , siendo 77% con la regla y 23% contra la regla (tabla 1). La rotación presentada por los LIO tóricos en un seguimiento a 3 meses fue de  $3.94^\circ \pm 2.44$  (fig. 4). La rotación en el primer mes fue de  $3.11^\circ \pm 4.05$  y del mes a los 3 meses fue de  $1.16^\circ \pm 2.77$ . El 62% presentó una rotación a favor de las manecillas del reloj y el 38% en contra. El 67% presentó una rotación  $<5^\circ$  y el 100%  $<7^\circ$ . Esta rotación provocó una pérdida del poder cilíndrico del 13% en promedio que se traduce en  $0.27 \pm 0.17$  D (fig. 5). El astigmatismo refractivo promedio al mes fue de  $0.75 \pm 0.48$  D y a los 3 meses de  $0.63 \pm 0.87$  D. El 75% alcanzó una agudeza visual sin corrección  $\leq 20/30$ . El cilindro quirúrgico disminuyó en promedio un 72% a los 3 meses postoperatorio (fig. 6). No se presentaron complicaciones intraoperatorias.

**Tabla 1** Demografía de la población estudiada

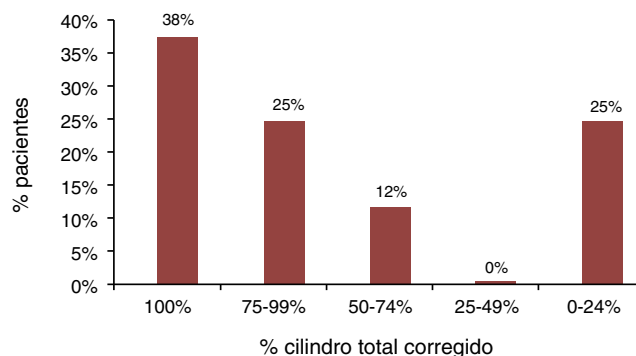
Edad promedio	59.22 ±24
<b>Género</b>	
Masculino	66%
Femenino	33%
<b>Queratometrías promedio</b>	
Manual	42.95 ±2.44
Topográfico	43.67 ±2.07
<b>Astigmatismo corneal</b>	
Queratometría manual	2.30 ±0.78
Topográfico	2.25 ±0.5
<b>Astigmatismo</b>	
Con la regla	77%
Contra la regla	23%
Poder esférico LIO	18.94 ±6.17
<b>Poder cilíndrico LIO</b>	
T3 (1 D)	11%
T4 (1.50 D)	11%
T5 (2 D)	44%
T6 (2.50 D)	33%
T7 (3 D)	0%
T8 (3.50 D)	0%
T9 (4 D)	0%



**Figura 4** Porcentaje de rotación del lente a los 3 meses posquirúrgicos.



**Figura 5** Pérdida de cilindro del lente debido a rotación.



**Figura 6** Porcentaje del cilindro inicial corregido por el lente.

**Discusión**

Los factores determinantes para el éxito refractivo con los LIO tóricos son una biometría adecuada, unas mediciones queratométricas confiables, una correcta colocación del LIO en la bolsa capsular y una estabilidad postoperatoria del lente.

La rotación de los LIO ocurre temprano en el postoperatorio, antes de que la cápsula anterior y posterior se fusionen. Uno de los factores de estabilidad del LIO es el tamaño de la bolsa capsular. Se ha observado un aumento en la rotación postoperatoria en los miopes altos, quienes tienen una bolsa capsular más grande<sup>10,11</sup>.

Otros factores importantes son el tamaño de la capsulorrexia, el diseño y el material de LIO, así como la técnica de implantación y la contracción capsular postoperatoria. Hay una diferencia en la rotación de los LIO tóricos hechos de acrílico comparados con los de silicón, donde los de acrílico rotan 50% menos que los de silicón, 4.23° ± 4.28 contra 9.42° ± 7.80<sup>12,13</sup>.

La fibrosis capsular normalmente tarda de 2 a 3 semanas en producirse, por lo cual las rotaciones reportadas en la literatura ocurren dentro de este periodo y en caso de requerir reposicionar el LIO, se sugiere que sea antes de esta fecha.

Aun con el pequeño tamaño de la muestra de este estudio, los resultados son comparables con los obtenidos por la U.S. Food and Drug Administration y por otros estudios (tabla 2). El ensayo clínico de la U.S. Food and Drug Administration, con un seguimiento a 6 meses, reportando una rotación menor a 4 grados, similar a nuestro estudio<sup>12,14</sup>. El astigmatismo refractivo disminuyó en promedio 1.62 D, representando el 72% del cilindro preoperatorio. Se han obtenido resultados similares, con una disminución del cilindro de 1.28 D equivalentes al 67.7% del cilindro preoperatorio<sup>4</sup>.

Un factor a considerar en nuestras mediciones es la inclinación de la cabeza que pudiera presentarse en la lámpara de hendidura en el momento de tomar la fotografía. La forma de medir el eje del LIO varía dentro de la literatura. Algunos giran el haz de luz de la lámpara de hendidura para hacerlo coincidir con las marcas tóricas del LIO. Esta técnica tiene sus limitaciones, ya que la lámpara de hendidura mide el eje del haz en cambios de 5°. Otros utilizan una fotografía en retroiluminación, utilizando software para medir el eje.

**Tabla 2** Rotación de lentes intraoculares tóricos reportados

Autor	Año	Pacientes	Rotación a 3 meses	Dato
Chua et al. <sup>12</sup>	2012	24	4.23 ±4.28	73% <5°
FDA trial <sup>1</sup>	2005	250	4	93.8% <10°
Tamez et al.	2012	9	3.94 ±2.44	67% <5°; 100% <7°
Zarranz-Ventura et al. <sup>6</sup>	2010	54	3.87 ±3.25	91.6% <10°
Mingo et al. <sup>4</sup>	2010	20	3.65 ±2.96	
Kim et al. <sup>1</sup>	2010	30	3.45 ±3.39	96% <10°
Entabi et al. <sup>7</sup>	2011	25	3.44	91% <10°
Swiatek et al. <sup>8</sup>	2012	30	3.24 ±3.41 <sup>a</sup>	84.2% disminuyó astigmatismo
Watanabe et al. <sup>9</sup>	2012	22	3.2 ±2.4	
Koshy et al. <sup>11</sup>	2010	30	2.66 ±1.99 <sup>b</sup>	
Wolffsohn et al. <sup>13</sup>	2010	40	2.23 ±1.84	90% <5°
Buckhurst et al. <sup>5</sup>	2010	107	1.93 ±2.33	96% <5°; 99% <10°
Li et al. <sup>14</sup>	2010	71	1.63 ±1.83	96% <5°
Shah et al. <sup>10</sup>	2012	168	1.6 ±0.5 <sup>b</sup>	
Hoffman et al. <sup>15</sup>	2011	40	0.23 ±1.9	97.5% <10°

<sup>a</sup> Evaluado a 3 semanas.

<sup>b</sup> Evaluado a 6 meses.

También existen estudios donde se utilizan referentes anatómicos propios del ojo (ej. vasos conjuntivales) para evitar errores correspondientes con la inclinación de la cabeza. De hecho, se considera que rotaciones de  $\pm 5^\circ$  pudieran deberse a errores observacionales al utilizar la lámpara de hendidura para medición del eje<sup>12,15</sup>.

En diversos estudios se ha demostrado que el LIO tórico posee una mejor efectividad y predictibilidad que las incisiones límbicas relajantes<sup>7</sup>. A diferencia de las incisiones relajantes, los LIO tóricos no requieren una destreza quirúrgica adicional o equipo especial que aumente las complicaciones quirúrgicas.

Actualmente nuevos hallazgos sobre el rol que desempeña la cara posterior de la córnea en el astigmatismo refractivo están haciendo que se reevalúe la forma de calcular el poder cilíndrico del lente a implantar<sup>16</sup>.

## Conclusión

La corrección del astigmatismo en el paciente con catarata mediante el LIO tórico AcrySof demostró ser una opción predecible, efectiva y segura. Además presentó una estabilidad rotacional aceptable a los 3 meses. La rotación observada no fue significativa en el resultado refractivo. El LIO tórico disminuyó el cilindro preoperatorio y ayudó a la independencia de las gafas.

## Responsabilidades éticas

**Protección de personas y animales.** Los autores declaran que los procedimientos seguidos se conformaron a las normas éticas del comité de experimentación humana responsable y de acuerdo con la Asociación Médica Mundial y la Declaración de Helsinki.

**Confidencialidad de los datos.** Los autores declaran que han seguido los protocolos de su centro de trabajo sobre la publicación de datos de pacientes.

**Derecho a la privacidad y consentimiento informado.** Los autores han obtenido el consentimiento informado de los pacientes y/o sujetos referidos en el artículo. Este documento obra en poder del autor de correspondencia.

## Financiamiento

Los autores no recibieron patrocinio para llevar a cabo este artículo.

## Conflicto de intereses

Los autores declaran no tener ningún conflicto de intereses.

## Bibliografía

- Kim MH, Chung TY, Chung ES. Long-term efficacy and rotational stability of AcrySof toric intraocular lens implantation in cataract surgery. *Korean J Ophthalmol.* 2010;24:207–12.
- Tsinopoulos IT, Tsaousis KT, Tsakpinis D, Ziakas NG, Dimitrakos SA. Acrylic toric intraocular lens implantation: a single center experience concerning clinical outcomes and postoperative rotation. *Clin Ophthalmol.* 2010;4:137–42.
- Patel CK, Ormonde S, Rosen PH, Bron AJ. Postoperative intraocular lens rotation: a randomized comparison of plate and loop haptic implants. *Ophthalmology.* 1999;106:2190–5.
- Mingo-Botín D, Muñoz-Negrete FJ, Won Kim HR, Morcillo-Lai R, Rebolleda G, Oblanca N. Comparison of toric intraocular lenses and peripheral corneal relaxing incisions to treat astigmatism during cataract surgery. *J Cataract Refract Surg.* 2010;36:1700–8.
- Buckhurst PJ, Wolffsohn JS, Naroo SA, Davies LN. Rotational and centration stability of an aspheric intraocular lens with a simulated toric design. *J Cataract Refract Surg.* 2010;36:1523–8.
- Zarranz-Ventura J, Moreno-Montañés J, Caire Y, González-Jáuregui J, de Nova Fernández-Yáñez E, Sádaba-Echarri LM. [AcrySof®) toric intraocular lens implantation in cataract surgery]. *Arch Soc Esp Ophthalmol.* 2010;85:274–7.

7. Entabi M, Harman F, Lee N, Bloom PA. Injectable 1-piece hydrophilic acrylic toric intraocular lens for cataract surgery: efficacy and stability. *J Cataract Refract Surg.* 2011;37:235–40.
8. Świątek B, Michalska-Matecka K, Dorecka M, Romaniuk D, Romaniuk W. Results of the AcrySof Toric intraocular lenses implantation. *Med Sci Monit.* 2012;18:PI1–4.
9. Watanabe K, Negishi K, Torii H, Saiki M, Dogru M, Simple Tsubota K. accurate alignment of toric intraocular lenses and evaluation of their rotation errors using anterior segment optical coherence tomography. *Jpn J Ophthalmol.* 2012;56:31–7.
10. Shah GD, Praveen MR, Vasavada AR, Vasavada VA, Rampal G, Shastry LR. Rotational stability of a toric intraocular lens: influence of axial length and alignment in the capsular bag. *J Cataract Refract Surg.* 2012;38:54–9.
11. Koshy JJ, Nishi Y, Hirschschall N, et al. Rotational stability of a single-piece toric acrylic intraocular lens. *J Cataract Refract Surg.* 2010;36:1665–70.
12. Chua WH, Yuen LH, Chua J, Teh G, Hill WE. Matched comparison of rotational stability of 1-piece acrylic and plate-haptic silicone toric intraocular lens in Asian eyes. *J Cataract Refract Surg.* 2012;38:620–4.
13. Wolffsohn JS, Buckhurst PJ. Objective analysis of toric intraocular lens rotation and centration. *J Cataract Refract Surg.* 2010;36:778–82.
14. Li J, Zhao YE, Li JH, Huang F, Huang HH, Zheng JW. [Short-term observation of Acrysof Toric intraocular lens for correction of preoperative astigmatism in patients having cataract surgery]. *Zhonghua Yan Ke Za Zhi.* 2010;46:513–7.
15. Hoffmann PC, Auel S, Hütz WW. Results of higher power toric intraocular lens implantation. *J Cataract Refract Surg.* 2011;37:1411–8.
16. Ventura BV, Wang L, Weikert MP, Robinson SB, Koch DD. Surgical management of astigmatism with toric intraocular lenses. *Arq Bras Oftalmol.* 2014;77:125–31.