



CASO CLÍNICO

Metástasis coroidea como manifestación inicial de tumor germinal mixto testicular



Leticia E. Pacheco Quito*, Raquel Sánchez Santiago, Ricardo M. Abrego Ayala y Manuel E. Escanio Cortés

Unidad Médica de Alta Especialidad - Hospital de Especialidades - Centro Médico Nacional Siglo XXI, División de Oftalmología, Instituto Mexicano del Seguro Social, Ciudad de México, México

Recibido el 14 de marzo de 2015; aceptado el 25 de mayo de 2015
Disponible en Internet el 27 de julio de 2015

PALABRAS CLAVE

Metástasis coroidea;
Desprendimiento de retina;
Tumor testicular

Resumen Paciente masculino de 17 años, acude por disminución progresiva de la agudeza visual de ojo derecho de una semana de evolución, siendo diagnosticado con desprendimiento de retina seroso. Al continuar el interrogatorio y exploración, se encuentra masa testicular izquierda, con reporte histopatológico posterior a la orquiectomía de: tumor germinal mixto, además metástasis inguinal, renal y pulmonar.

Recibió quimioterapia, posteriormente metastasectomía pulmonar e inguinal y enucleación de ojo derecho por respuesta parcial al tratamiento, alcanzando valores normales de marcadores tumorales y tomografía por emisión de positrones. La detección temprana y el tratamiento oportuno son efectivos en términos de control tumoral y un resultado favorable visual y de supervivencia.

El objetivo del oftalmólogo es establecer el diagnóstico ocular oportuno y realizar un correcto diagnóstico diferencial. Se debe considerar el diagnóstico de tumor testicular primario en un adulto joven con metástasis intraoculares.

© 2015 Publicado por Masson Doyma México S.A. en nombre de Sociedad Mexicana de Oftalmología. Este es un artículo Open Access bajo la licencia CC BY-NC-ND (<http://creativecommons.org/licenses/by-nc-nd/4.0/>).

KEYWORDS

Choroidal neoplasm;
Retinal detachment;
Testicular neoplasm

Choroidal metastasis as the presenting feature in a case of testicular mixed germ cell tumor

Abstract A 17 year old male, with one week of progressive decrease in vision of his right eye, was diagnosed with serous retinal detachment. Upon further questioning and exploration, a left testicular mass was found, with histopathological report after orchiectomy of: mixed germ line tumor. In addition, metastatic investigation revealed inguinal, renal and pulmonary metastases.

* Autor para correspondencia. Doctor José María Barragán 536 y Diagonal San Antonio, Dpto 602, CP 03023, Narvarte, Benito Juárez, Ciudad de México, México. Teléfono: +52 1 5519656873.

Correo electrónico: elizabethpacheco30@gmail.com (L.E. Pacheco Quito).

He received chemotherapy and later pulmonary metastasectomy and right enucleation because of poor response to treatment, reaching normal values of tumor markers. Early detection and treatment are effective in terms of tumor control and a more favorable survival and visual outcome.

The ophthalmologist's aim is to establish ocular diagnosis and make a correct differential diagnosis. The presence of a testicular origin tumor must be considered in a young male with intraocular metastasis.

© 2015 Published by Masson Doyma México S.A. on behalf of Sociedad Mexicana de Oftalmología. This is an open access article under the CC BY-NC-ND license (<http://creativecommons.org/licenses/by-nc-nd/4.0/>).

Introducción

Las metástasis son las neoplasias malignas intraoculares más frecuentes, presentándose en coroides en el 80% de las ocasiones^{1,2}. Puede ser la manifestación inicial de un tumor primario en el 25% de los casos y en el 18% de las ocasiones se presenta en casos de un primario desconocido³. En hombres, los tumores primarios de origen más frecuente son carcinomas pulmonares y prostáticos, mientras que las metástasis de testículo son muy raras, reportándose en menos del 1.5% de los casos⁴, sin embargo deben considerarse en el diagnóstico diferencial sobre todo si el motivo de consulta es la disminución de la visión⁵. Reportamos el caso de un hombre joven, cuyo motivo de consulta fue disminución de la agudeza visual, lo cual llevó al diagnóstico de tumor germinal mixto testicular.

Presentación del caso

Paciente masculino de 17 años, acude por cuadro de hipereimia conjuntival derecha y otalgia ipsilateral de 2 semanas de evolución. Una semana después se agregan fopsias, disminución progresiva del campo visual nasal y posteriormente total de ojo derecho, náuseas y vómito. Además, refiere hemoptisis de un mes de evolución.

En sus antecedentes refiere resección de masa testicular izquierda «benigna» a los 6 años, desconoce histología (sin orquiectomía). Consumo de alcohol y tabaco ocasional, toxicomanías múltiples positivas.

En la exploración física presenta agudeza visual de ojo derecho: no percepción de luz y ojo izquierdo: 20/20. Segmento anterior ojo derecho: conjuntiva hiperémica con vasos ingurgitados en sector temporal inferior, prueba de fenilefrina negativa, pupila midriática y arrefléctica. El ojo izquierdo sin alteración. En el fondo de ojo derecho se encontró un desprendimiento de retina seroso, temporal inferior, abolsado, poco móvil, con inclusión del área macular (fig. 1A).

En la exploración sistémica se observa masa en testículo izquierdo de 10 × 10 cm, dura, móvil, no dolorosa a la palpación.

Se realiza ultrasonido modo B de ojo derecho: masa en domo en cavidad vítrea dependiente de coroides, sólida, bordes irregulares, 17.11 × 13.25 mm de diámetro en cuadrante temporal inferior, de *mediana-alta reflectividad*,

con desprendimiento de retina asociado (fig. 1B). En la tomografía de cráneo y órbitas se observa imagen redonda, delimitada en polo posterior de ojo derecho. Parénquima cerebral sin alteraciones (fig. 1C).

La tomografía de tórax mostró múltiples lesiones nodulares parenquimatosas en ambos pulmones (fig. 1D). TC abdómino-pélvica: corteza renal izquierda con lesión ocupante de espacio de 23 mm y en región inguinal izquierda adenopatía 52 × 44 mm (fig. 1E), testículo izquierdo con aumento de volumen 76 mm (fig. 1F). Se encontraron niveles séricos elevados de deshidrogenasa láctica: 1,032 IU/L, *fracción β gonadotropina coriónica humana*: 180046.8 mUI/ml y alfafetoproteína: 105 ng/ml.

Se realiza orquiectomía izquierda con reporte histopatológico: Tumor germinal mixto (70% teratocarcinoma, 10% coriocarcinoma y 10% senos endodérmicos), con invasión a epidídimo. Es diagnosticado de *tumor testicular izquierdo no seminomatoso estadio IIC: metástasis coroidea derecha, pulmonar bilateral, renal izquierda y ganglionar paraaórtica izquierda*.

Recibió 3 ciclos mensuales de quimioterapia con cisplatino, ciclofosfamida y adriamicina y 3 ciclos de ifosfamida, carboplatino, etopósido y 5 fluorouracilo, presentando respuesta parcial al tratamiento, con tumoraciones residuales múltiples, por lo cual siguiendo las guías de la Red Nacional de Comprensión del Cáncer (NCCN National Comprehensive Cancer Network), se realiza resección quirúrgica de las masas residuales; a los 3 meses del diagnóstico: enucleación de ojo derecho, por ojo ciego doloroso secundario a glaucoma neovascular absoluto, además 2 meses después se realiza metastasectomía pulmonar bilateral con resección de ganglios ilíacos izquierdos.

Los marcadores tumorales alcanzaron valores normales, sin datos de actividad tumoral ni metástasis en tomografía por emisión de positrones y al momento el paciente continúa vivo, en monitorización continua, sin presentar recurrencia.

Discusión

Dentro de los diagnósticos diferenciales de neoplasias malignas intraoculares se encuentran los tumores primarios y las metástasis, siendo estas últimas las más comunes⁶; están presentes en hasta el 10% de los pacientes con neoplasias sistémicas. La localización más frecuente es la coroides debido a su rica vascularización y propagación

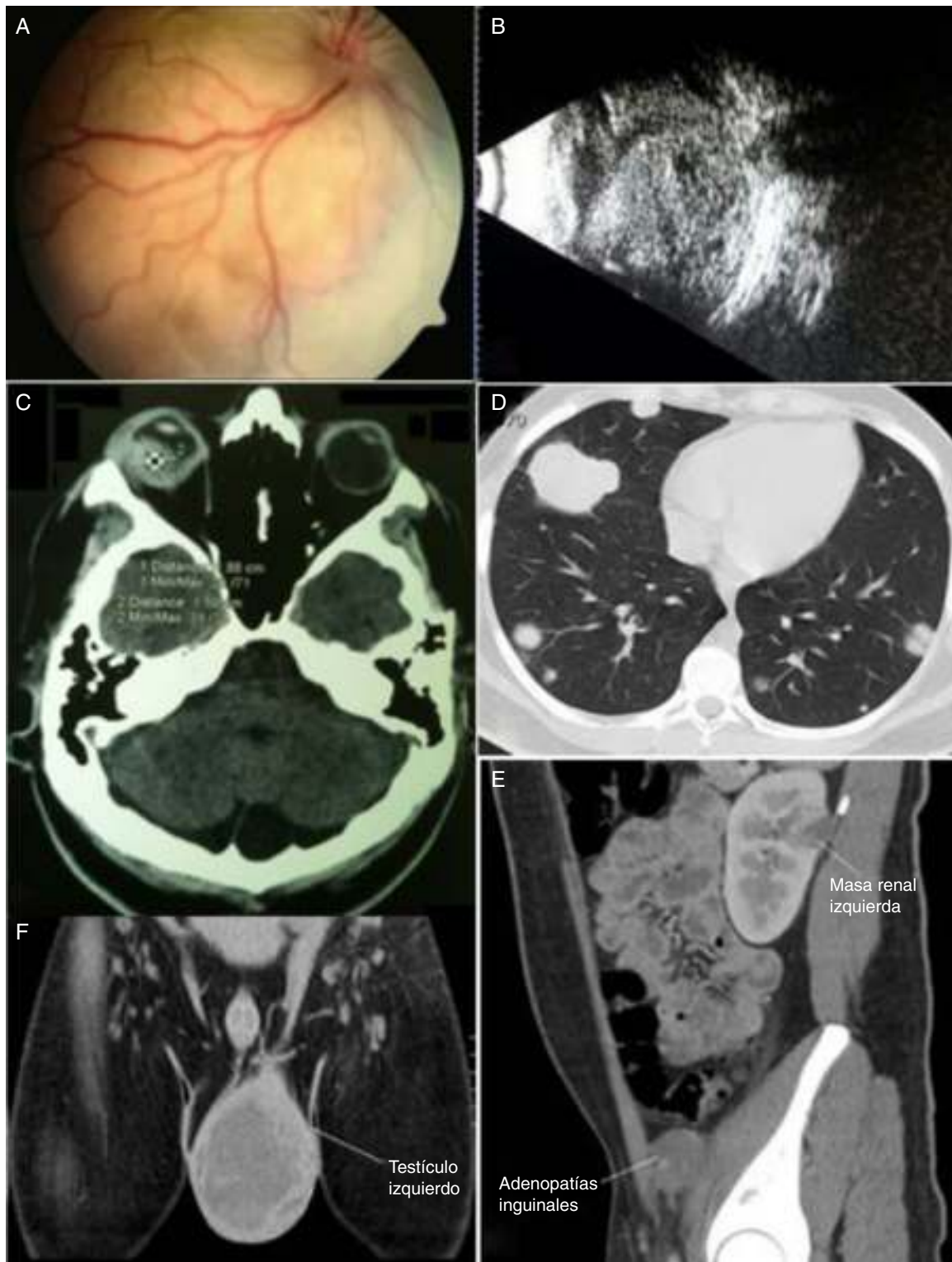


Figura 1 1A: Fondo de ojo derecho; se observa desprendimiento de retina seroso, temporal inferior, con inclusión del área macular. 1B: Ultrasonido modo B de ojo derecho: masa en domo en cavidad vítrea dependiente de coroides, sólida, bordes irregulares, 17.11×13.25 mm de diámetro en cuadrante temporal inferior, de mediana-alta reflectividad. 1C: Tomografía de cráneo y órbitas; se observa imagen redonda, en polo posterior de ojo derecho. Parénquima cerebral sin alteraciones. 1D: Tomografía de tórax con metástasis múltiples en ambos pulmones. 1E: TC abdomino-pélvica: corteza renal izquierda con lesión ocupante de espacio de 23 mm y en región inguinal izquierda adenopatía 52×44 mm. 1F: TC pélvica: testículo izquierdo con aumento de volumen 76 mm.

hematógena de las células tumorales⁷. El 94% de los pacientes presentan sintomatología, la disminución visual es la manifestación más común debido a afección macular o desprendimiento de retina seroso asociado.

En el 25% de los casos es la manifestación inicial de una neoplasia subyacente primaria⁸. En varones, la localización primaria pulmonar es del 39%, primario desconocido del 55%, prostático, gastrointestinal y piel del 5%⁹. El primario testicular es muy infrecuente (1.5%).

Es indispensable un interrogatorio completo, ya que proporciona información sobre factores de riesgo, compromiso sistémico, antecedente de neoplasia primaria, constituyendo un paso clave para el diagnóstico de metástasis intraoculares¹⁰, lo cual constituye un dato importante ya que indica diseminación extensa de la neoplasia primaria, por consiguiente mal pronóstico, con una mediana de supervivencia de 7.4 meses¹¹.

El tratamiento del tumor testicular no seminomatoso se basa en la orquiectomía radical¹², y el esquema de quimioterapia sugerido por la Red Nacional de Comprensión del Cáncer (NCCT) son 4 ciclos de bleomicina, etopósido y cisplatino, o etopósido o vinblastina más ifosfamida y cisplatino; si hubo respuesta parcial con tumoraciones residuales como fue el caso del paciente, se recomienda resección quirúrgica de las mismas^{13,14} y resección de ganglios linfáticos retroperitoneales¹⁵, con vigilancia posterior.

El rol del oftalmólogo es establecer el diagnóstico ocular oportuno, debido a que la tasa de supervivencia es del 80% en la enfermedad avanzada y de casi el 100% en enfermedad temprana¹⁶; además la menor duración de los síntomas oculares antes del tratamiento se asocia a un resultado visual favorable. Se reporta regresión oftalmoscópica del 78% y remisión completa de signos y síntomas visuales en el 26-50%.

Conclusiones

En conclusión, en caso de neoplasia maligna ocular debe considerarse la metástasis coroidea en el diagnóstico diferencial, ya que es el tumor intraocular maligno más frecuente, enfatizando la exploración sistémica y en hombres jóvenes tener en cuenta el tumor testicular como localización primaria, sobre todo si su motivo de consulta es disminución de la agudeza visual.

Financiamiento

Los autores no recibieron patrocinio para llevar a cabo este artículo.

Conflicto de intereses

Los autores declaran no tener ningún conflicto de intereses.

Bibliografía

1. Singh A, Damato B, Pe'er J, et al. *Clinical ophthalmic oncology*. Philadelphia: Saunders Elsevier; 2007. p. 322-6.
2. Ryan S, Hinton D. *Retina*. 4.ª ed. Madrid, España: Marbán; 2009. p. 731-7.
3. De Potter P, Disneur D, Levecq L, et al. Ocular manifestations of cancer. *J Fr Ophtalmol*. 2002;25:194-202 [en francés].
4. Bains S, Jain A, Sharma K. Choroidal metastasis as the presenting feature in a case of testicular choriocarcinoma. *Saudi J Ophthalmol*. 2012;26:249-51.
5. Singh DV, Gupta V, Singh SK. Choroid metastasis from testicular carcinoma: A rare entity. *Urol Int*. 2013, doi:10.1159/000351925.
6. Mistro M, De Almeida J, Dutra R, et al. Choroid metastasis of testicular primary site: case report. *Arq Bras Oftalmol*. 2006;69:949-53 [en portugués].
7. Guber I, Zografos L, Schalenbourg A. Choroidal metastases in testicular choriocarcinoma, successful treatment with chemo- and radiotherapy: A case report. *BMC Urol*. 2011; 11:24.
8. Kavanagh MC, Pakala SR, O'Brien JM. Choriocarcinoma metastatic to the choroid. *Br J Ophthalmol*. 2006;90:650-2.
9. Shields CL, Shields JA, Gross NA, et al. Survey of 520 eyes with uveal metastases. *Ophthalmology*. 1997;104:1265-76.
10. Lodato G, Daniele E, Scimemi M. Choroidal metastasis of a testicular embryonal carcinoma. *J Fr Ophtalmol*. 1986;6:155-60 [en francés].
11. Hollender A, Stenwig EA, Ous S, et al. Survival of patients with viable malignant non-seminomatous germ cell tumour persistent after cisplatin-based induction chemotherapy. *Eur Urol*. 1997;31:141-7.
12. Fernández JM, Escaf S, Guate JL. Urologic treatment of testicular germ cell cancer. *Arch Esp Urol*. 2002;55:927-36 [en español].
13. Motzer R, Jonasch E, Agarwal N, et al. National Comprehensive Cancer Network Clinical Practice Guidelines in Oncology. *Testicular Cancer*. 2014. Version 1.
14. Catani M, De Milioto R, Chiaretti M, et al. Current therapeutic orientation toward testicular germ cell tumors. *Minerva Urol Nefrol*. 1999;51:113-7 [en italiano].
15. Thijssens K, Vaneerdeweg W, Schrijvers D, et al. Retroperitoneal lymph node dissection as adjuvant therapy in the treatment of non-seminomatous testicular cancer. *Acta Chir Belg*. 2003;103:599-602.
16. Khurana RN, DiBernardo C, Handa JT. Improved systemic chemotherapy for metastatic testicular choriocarcinoma can result in excellent prognosis for life and vision. *Arch Ophthalmol*. 2008;126:1008-9.